Heb 10. 11

R39358

Digitized by the Internet Archive
in 2015

https://archive.org/details/b21921222

LE PLACENTA

DES CARNASSIERS

AUTRES TRAVAUX D'EMBRYOLOGIE

Du professeur MATHIAS DUVAL

Le Placenta des rongeurs, un volume de 640 pages avec 106 figures dans le texte et un atlas de 22 planches. Paris, 1892, F. Alcan.

Sur quelques papilles vasculaires (développement de la substance médullaire des poils). (*Journal de l'Anat. et de la Physiol.*, janvier 1873.)

Recherches sur le sinus rhomboïdal, sur son développement et sur la névroglie périépendymaire, avec 6 planches (*Journal de l'Anat. et de la Physiol.*, janvier 1877).

Mémoire sur la spermatogénèse (*Revue des Sciences naturelles*, Montpellier, 1878, 1879, 1880).

Sur la ligne primitive de l'embryon du poulet, avec 6 planches (*Annales des Sciences naturelles*, 1880, t. VII).

Études sur l'origine de l'allantoïde, avec 2 planches (*Revue des Sciences naturelles*, Montpellier, 1877).

Sur le développement de l'appareil génito-urinaire de la grenouille : le rein précurseur, avec 2 planches (*Revue des Sciences naturelles*, Montpellier, 1882).

Études histologiques et morphologiques sur les annexes des embryons d'oiseaux, avec 4 planches (*Journal de l'Anat. et de la Physiol.*, 1884).

Sur un organe placentoïde chez le poulet (*Acad. des Sc.*, 18 février 1884).

Sur la formation du blastoderme dans l'œuf d'oiseau, avec 5 planches (*Annales des Sciences naturelles*, 1882).

La corne d'Ammon, morphologie et embryologie, avec 4 planches (*Archives de névrologie*, 1881).

La signification morphologique de la ligne primitive (*L'Homme, Journal des sciences anthropologiques*, 1884).

Le développement de l'œil (*Bulletin de la Société d'Anthropologie*, 1883).

Atlas d'embryologie, avec 40 planches, Paris, 1889.

Les monstres par défaut et les monstres par excès de fécondation (*Annales de Gynécologie et d'Obstétrique*, février 1895).

Coulommiers. — Imp. PAUL BRODARD.

LE PLACENTA

DES

CARNASSIERS

PAR

MATHIAS DUVAL

Professeur d'histologie à la Faculté de médecine de Paris.
Membre de l'Académie de médecine.

(Extrait du *Journal de l'Anatomie et de la Physiologie*. Années 1893-1895.)

ROYAL COLLEGE OF PHYSICIANS, EDINR. LIBRARY

Avec XLVI figures dans le texte
et un atlas de XIII planches en taille-douce.

TEXTE

PARIS

ANCIENNE LIBRAIRIE GERMER BAILLIÈRE ET Cie

FÉLIX ALCAN, ÉDITEUR

108, BOULEVARD SAINT-GERMAIN, 108

1895

Tous droits réservés.

LE

PLACENTA DES CARNASSIERS

INTRODUCTION

A. Technique. — Le présent mémoire sera l'exposé de recherches que nous avons commencées en même temps que celles relatives au placenta des rongeurs; pour ceux-ci, c'est-à-dire pour le lapin, le rat, la souris, le cochon d'Inde, il a été relativement facile de réunir, en peu d'années, les matériaux nécessaires à une étude dont le caractère principal et la valeur essentielle consistent dans l'analyse de la formation placentaire à tous les stades, depuis sa première apparition jusqu'à son complet achèvement. Pour les carnassiers cette collection de pièces sériées est plus difficile, et c'est pourquoi la publication de leur étude n'a pu venir qu'après celle du placenta des Rongeurs.

Comme nous n'étudierons, en fait de carnassiers, que le chien et le chat, il pourra paraître surprenant de voir énoncer ici cette difficulté et ce long temps à réunir les pièces nécessaires. Sans doute il est facile de se procurer des chiennes et des chattes en gestation; avec les ressources de la fourrière, avec la contribution demandée aux personnes qui fournissent d'animaux nos laboratoires, nous avons vu affluer les femelles pleines; mais toujours des femelles aux dernières périodes de la gestation, alors que le volume de leur abdomen signale suffisamment leur état; bientôt même il a fallu mettre un terme à l'abondance débordante de pareils sujets. Mais pour les premières périodes, les plus essentielles, c'est tout autre chose. Alors que rien ne révèle extérieurement l'état de gestation, alors qu'il faut s'en remettre à la parole d'un pourvoyeur qui

affirme que telle femelle a été saillie depuis trois ou quatre semaines, innombrables et désespérantes sont les déceptions qu'on éprouve à l'ouverture d'animaux dont l'utérus se présente parfaitement vide et en pleine période de repos génital. Le seul moyen d'éviter ces déceptions est de conserver des chiennes et des chattes en captivité et de les faire saillir à l'époque du rut. C'est ce que nous avons fait, quoique les installations, encore en partie provisoires, de nos laboratoires ne fussent pas parfaitement favorables à ce genre d'élevage. Pour la chienne, la chose est en somme relativement facile; pour la chatte, le procédé est infiniment long et rarement fructueux, car ces animaux, habitués à ne se livrer à leurs amours que dans la plus large liberté, ne se reproduisent que difficilement s'ils sont tenus captifs dans des cages. Au cours de nos recherches, il fut un moment où nous désespérions tellement de réunir des matériaux bien sériés, sans lacunes, que nous avons pensé à renoncer à la chienne et à la chatte, pour demander au furet les pièces relatives aux premières phases du développement; mais tandis que nous préparions l'installation nécessaire à l'élevage de ces petits carnassiers, quelques hasards favorables dans la récolte des pièces venues de l'extérieur, quelques succès inespérés dans les tentatives de reproduction en captivité vinrent combler les lacunes de notre collection et nous permettre de mener à bien ces études avec les seules ressources fournies par les deux carnassiers domestiques, par la chienne et la chatte. Dans le mémoire de Fleischmann, qui sera souvent cité ci-après, on verra que cet auteur déplore également la difficulté de réunir des matériaux suffisants avec la chienne et la chatte, et qu'il a eu recours aux femelles de renards, dont il a pu, grâce à des conditions particulièrement favorables, obtenir de nombreux individus en état de gestation.

Les pièces que nous avons recueillies ont été fixées et conservées par les mêmes procédés que nous avons employés pour les rongeurs, c'est-à-dire par l'alcool et le liquide de Kleinenberg. Étant donné un utérus présentant de nombreux renflements de gestation, toujours les uns de ces renflements ont été traités par le liquide de Kleinenberg et consécutivement par des alcools de plus en plus forts, selon le procédé classique, et les autres ont été traités directement par l'alcool absolu. Ces deux ordres de pièces se complètent, certains détails histologiques étant plus évidents sur les unes, certains sur les autres. De plus, pour chaque mode de fixation, un renfle-

ment de gestation était placé intact dans le liquide fixateur [1], un autre y était plongé après avoir été ouvert. Nous ne saurions assez nous louer de ce mode de procéder : sur une coupe, l'aspect des parties est bien différent, surtout quant aux vaisseaux, selon que l'action coagulante et constrictive a procédé de dehors en dedans, n'atteignant que tardivement la surface interne du placenta, ou selon que cette action s'est exercée d'emblée sur les couches les plus internes de cet organe, comme dans le cas d'un renflement de gestation ouvert au moment de son immersion. Nous insisterons, au cours de nos descriptions, sur certains aspects ainsi obtenus, et dont l'étude comparative est d'une valeur décisive. Enfin, parallèlement aux pièces précédentes, nous en avons également conservé dans le liquide de Müller. Pour les éléments du placenta, c'est un procédé déplorable, qui ne donne, sur les coupes, qu'images confuses et altérées, sauf pour les vaisseaux et leur contenu; mais comme c'est un procédé de conservation qui a été exclusivement employé par quelques auteurs, dont nous aurons à analyser et critiquer les résultats, il était indispensable de pouvoir, pour chaque stade, comparer les pièces obtenues par ce procédé avec celles dues aux autres moyens de conservation.

Nous avons réuni un nombre réellement immense de préparations, ayant débité les renflements utérins en séries de coupes longitudinales et transversales; ce sont les coupes longitudinales qui nous ont le mieux servi pour l'étude, et ce sont elles surtout que nous avons reproduites dans les figures d'ensemble, pour les stades de début, parce qu'elles permettent de comparer, sur une seule et même préparation, les diverses régions où l'ectoderme a contracté des adhérences, ou bien est demeuré libre; au contraire les coupes transversales présentent presque toujours les mêmes images dans toute leur étendue.

1. Notons en passant la très excellente remarque suivante d'Heinricius : « Il faut placer les renflements utérins, entiers et intacts, dans le liquide fixateur. J'ai en effet remarqué que si, aussitôt après la mort de l'animal, on incise l'utérus, de manière à laisser écouler le liquide amniotique, aussitôt l'utérus se contracte et le placenta se détache. Au contraire si l'utérus entier a été soumis quelque temps à l'action des liquides durcissants, on peut alors enlever des morceaux du placenta et de la paroi utérine, sans que l'une de ces formations se sépare de l'autre, et on peut achever convenablement le durcissement de ces morceaux » (Heinricius, *Ueber die Entwickelung und Structur der Placenta beim Hunde*; *Arch. f. mikr. Anat.*, t. XXXIII, 419; 1889). Malheureusement cet auteur à employé comme réactif presque uniquement le liquide de Müller, et nous verrons par la suite qu'il n'a pu obtenir ainsi des pièces suffisamment démonstratives.

Le lecteur trouvera nos descriptions bien longues, bien minutieuses, nos figures bien nombreuses et répétées à des stades bien rapprochés; et cependant nous avons fait tous nos efforts pour abréger les unes, pour condenser les autres. Mais, comme nous l'avons montré pour le placenta des Rongeurs, notre méthode consiste essentiellement à donner la série des processus évolutifs sans lacune, de manière à n'avoir jamais à faire une hypothèse pour relier deux stades où la concordance des parties ne serait pas évidente au premier coup d'œil. Par suite nos descriptions doivent avoir le même caractère, et ne laisser de côté aucun détail. Cette manière de procéder est longue, laborieuse, mais elle est absolument sûre; elle donne lieu à des détails descriptifs lourds et fatigants, mais dans lesquels l'imagination n'a aucune part, de sorte que l'erreur est difficile avec des collections complètes de coupes; l'interprétation naît d'elle-même, avec certitude et sûreté, à mesure qu'on les passe à plusieurs reprises en revue. La méthode n'a rien de brillant; son seul mérite est la patience, et cette patience a à s'exercer aussi utilement pour réunir les matériaux d'étude que pour les préparer et les interpréter. Au moment même où nous écrivons ces lignes, nous prenons nos mesures pour achever d'accumuler les matériaux nécessaires pour l'étude du placenta des chauves-souris. Jamais nous ne pourrons raconter les démarches de toutes sortes que nous avons dû faire à cet effet : rechercher des localités, trouver des correspondants qui veuillent bien faire des envois périodiques, assurer l'arrivée en bon état de ces envois, etc.; mais nous savons, par nos autres études, que l'effort le plus dur et le plus fructueux est celui qui produira une collection complète de pièces à tous les stades, et nous ne sommes pas étonné d'avoir à redoubler d'effort pour les chauves-souris lorsque déjà nous avons eu tant de peine simplement pour la chienne et la chatte.

Lorsqu'on lit les mémoires originaux qui ont été publiés sur le placenta des carnassiers, on est frappé des contradictions qu'ils renferment. Si dix auteurs se sont occupés du sujet, on est en présence de dix conceptions différentes n'ayant que de rares points communs. Notre intention n'est pas de venir ajouter une onzième manière de voir à la suite de celles qui ont déjà été produites, mais de relier celles-ci entre elles, en montrant quelles ont été les causes des divergences. De ces causes, la plus importante, c'est que peu d'embryologistes ont suivi la formation placentaire dans

toute son évolution; plusieurs ont étudié une certaine période, soit du début, soit de la fin, d'une manière complète, presque sans lacunes; mais, si complètement qu'ait été faite l'analyse de cette période, elle ne peut se suffire à elle-même; on ne peut comprendre la signification d'une partie dont le développement est achevé, que quand on a suivi les premières phases de son apparition; de même, en se bornant à étudier les débuts d'une formation, on se trouvera en présence de petits détails sans importance et qu'on négligera, si l'étude des périodes ultimes n'a pas montré que ces petits détails sont appelés à prendre une grande importance. C'est ainsi que souvent nous décrivons une région en l'appelant *future formation* de tel ou tel ordre; par exemple le lieu où se formera la *bordure verte* du placenta du chien, nous la décrivons, à une certaine époque, sous le nom de *région de la future bordure verte*; elle n'a à cette époque primitive aucun des caractères de la bordure verte, et cependant elle est le siège de transformations qui sont les conditions préparatoires de l'apparition de cette bordure, et sans l'analyse desquelles il est impossible de comprendre la formation ultérieure. C'est grâce à cette étude des petits détails préliminaires et intermédiaires à divers développements, que nous pourrons présenter une critique serrée des travaux publiés avant nous sur le placenta; nous le ferons en reproduisant le plus souvent le texte des auteurs, et même, pour que le lecteur soit à même de juger, en reproduisant leurs figures.

B. Membranes et annexes de l'œuf des carnassiers. — Après ces quelques indications techniques, nous pensons qu'il sera utile de donner ici quelques rapides détails sur le développement de l'œuf de la chatte et de la chienne, c'est-à-dire sur la formation des annexes de l'embryon. C'est ce que, à propos du placenta des Rongeurs, nous avons fait pour le cochon d'Inde, ainsi que pour le type rat-souris. Nous ne l'avions pas fait pour le lapin, parce que cet animal a été la base de toutes les notions classiques sur le développement des mammifères et que nous n'aurions pu que répéter ce qui est dans tous les traités d'embryologie. Le développement des carnassiers est actuellement laissé un peu de côté dans ces traités, de sorte qu'il est nécessaire de préciser à cet égard quelques notions utiles pour l'étude exclusive du placenta. Nous ferons suivre cet exposé, relatif surtout aux annexes, de quelques considérations his-

toriques, montrant par quels tâtonnements divers a passé la science, avant d'arriver à une connaissance exacte des enveloppes de l'œuf de la chienne et de la chatte.

La gestation de la chienne est de 58 à 62 jours, et le nombre des petits varie de 1 à 8. La gestation de la chatte est de 65 jours en moyenne, avec un nombre de petits variant également de 1 à 8.

L'œuf ovarien, l'ovule de ces animaux, présente un diamètre de 150 à 250 μ. Arrivé, après déhiscence de la vésicule de de Graaf, dans l'oviducte, il est encore entouré de cellules provenant du disque proligère; mais ces cellules disparaissent bientôt, et alors l'ovule est complètement nu, c'est-à-dire qu'il n'est pas enveloppé, comme celui de la lapine, par une épaisse couche d'albumine; la membrane vitelline est sa seule enveloppe.

Nous ne décrirons pas sa segmentation pendant son trajet dans l'oviducte, segmentation qui paraît se produire comme dans l'œuf de la lapine.

L'œuf de la chienne met environ 8 à 10 jours pour parcourir l'oviducte et arriver dans la corne utérine. « L'appréciation exacte de ce laps de temps, dit Bischoff [1], est difficile, car on ne peut connaître exactement le moment où l'ovule quitte l'ovaire, le fait de l'accouplement ne donnant aucune indication certaine à cet égard. Lorsque la chienne ne se laisse plus que difficilement couvrir, l'œuf est arrivé vers l'extrémité interne de l'oviducte; s'il est déjà dans l'utérus, la femelle se refuse alors à tout nouvel accouplement. » Ces incertitudes rendent compte des déceptions qu'on éprouve souvent, lorsque, sacrifiant une femelle à l'époque supposée propre à procurer des produits de tel âge voulu, on se trouve en présence d'une gestation de huit jours plus jeune ou plus ancienne, ce qui, pour les premiers stades du placenta, fait une différence très considérable. Mais une autre particularité, cette fois toute à l'avantage de l'observateur, c'est qu'on peut sur un seul et même animal trouver des œufs à des périodes différentes de développement et formant série. « Chez le chien, dit Coste, confirmant à cet égard les observations de Prévost et Dumas [2], il y a cette particularité que la capsule de l'ovaire qui renferme l'œuf ne se déchire que fort tard après l'acte copulateur, et qu'il peut y avoir entre la chute du pre-

1. W. Bischoff, *Entwicklungsgeschichte des Hunde-Eies*, *Braunschweige*, 1845, p. 119.
2. Coste, *Embryogénie comparée; cours sur le développement de l'homme et des animaux*, Paris, 1837 (2e partie : *Ovologie du Chien*, p. 400).

mier ovule et du dernier un intervalle d'un jour et plus. Nous pouvons nous expliquer ainsi l'irrégularité que présentent dans leur développement les œufs pris dans la même heure après l'accouplement, soit sur un même individu, soit sur deux chiennes différentes. Les observations faites jusqu'à ce jour offrent en effet, sur ce point, des irrégularités telles, qu'on serait presque porté à supposer que les hommes qui les ont consignées dans leurs écrits, ont commis une erreur de date, si soi-même on n'était conduit, après des expériences multipliées, à constater toutes ces différences; aussi n'est-ce que d'une manière approximative que nous daterons l'apparition de tel ou tel phénomène. »

Pendant son trajet dans l'oviducte l'œuf a augmenté de volume; arrivé dans l'utérus il se présente comme une vésicule sphérique facilement visible à l'œil nu, mais de volume très variable. La forme de la vésicule change presque aussitôt; de sphérique, elle devient ovoïde, s'allongeant selon l'axe même du canal utérin. Ainsi chez la chatte, où le trajet dans l'oviducte semble se faire un peu plus vite que chez la chienne, on trouve, déjà au neuvième jour, d'après Fleischmann [1], l'ovule dans l'utérus, sous la forme d'un ovoïde long de près de 20 millimètres. Déjà alors, la membrane vitelline, distendue et amincie, est devenue fort mince et près de disparaître; nouvelle différence avec l'œuf de la lapine, où la membrane vitelline subsiste un peu plus longtemps. Sous la membrane vitelline, la paroi de l'œuf est constituée par deux feuillets blastodermiques, l'ectoderme et l'entoderme, celui-ci formé de larges cellules plates; nous le verrons encore tel à un âge plus avancé, en décrivant les coupes sur lesquelles nous rechercherons l'origine du placenta (voir les figures 7, 9, 11, pl. I).

En un point, situé selon l'équateur de l'ovoïde, ces deux feuillets blastodermiques sont soudés et épaissis, en une région qui constitue la tache embryonnaire, à partir de laquelle, vers le douzième jour, se développe le mésoderme qui s'interpose entre les deux feuillets préexistants. Cette apparition du mésoderme coïncide, comme chez les autres vertébrés, avec la formation d'une ligne primitive, dont l'axe est dirigé perpendiculairement au grand axe de l'œuf. Nous ne suivrons pas ici les phénomènes relatifs au développement du corps de l'embryon.

1. A. Fleischsmann, *Mittelblatt und Amnion der Katze.* (*Habilitationschrift*, Erlangen, 1887.)

Comme membranes de l'œuf nous n'avons, dans ce stade primitif, à étudier que le chorion, c'est-à-dire le feuillet ectodermique, qui, par suite de la résorption de la membrane vitelline, forme désormais l'enveloppe la plus externe de l'œuf. Ce chorion se couvre de courtes villosités (voir fig. 23 et 25, pl. II), produites par la prolifération des cellules ectodermiques, et dont nous étudierons ultérieurement les connexions avec grand soin, puisque c'est là la première origine des formations ectoplacentaires des carnassiers. Pour le moment nous ne voulons signaler que la répartition topographique de ces villosités choriales : elles se développent sur toute la surface de l'œuf, excepté aux deux extrémités, aux deux pôles qui restent lisses (fig. 21). La région recouverte de courtes villosités dessine donc une zone, une large ceinture embrassant l'équateur de l'œuf. Comme le placenta ne se formera que dans cette région villeuse, il en résulte que le placenta aura lui-même la forme zonaire, en ceinture, c'est-à-dire figurant une bande qui entoure l'équateur de l'œuf. Les villosités choriales manquent également dans une petite étendue autour du corps de l'embryon, c'est-à-dire dans la portion de l'ectoderme qui va prendre part à la formation des replis amniotiques.

La figure I représente, conformément à la courte description

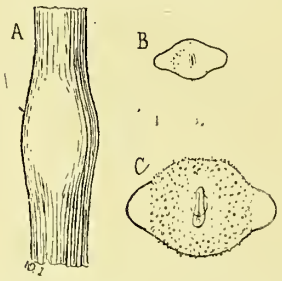

Fig. I. — A, renflement de gestation entre le vingtième et le vingt-troisième jour; B, œuf au vingtième; C, œuf au vingt-troisième ou au vingt-quatrième jour (d'après Bischoff).

précédente, l'œuf de la chienne, dans sa grandeur naturelle, vers le vingtième (en B) et vers le vingt-troisième jour (en C). En A est représenté un renflement de gestation, montrant le léger gonflement olivaire du cylindre utérin au niveau où s'est fixé un œuf.

En effet dès ce moment l'œuf n'est plus libre dans l'utérus; son ectoderme s'attache à la surface de la muqueuse utérine, aussi

bien par les courtes villosités qu'il développe, que par les espaces situés entre ces villosités. Seules les deux extrémités, les deux pôles de l'œuf restent libres et sans adhérences.

La première annexe qui se forme est l'amnios; son développement ne diffère pas de ce qu'il est chez le lapin; les fig. 45 et 50 de notre pl. IV suffisent pour en donner une idée. Dans l'étude du mode d'attache de l'œuf à l'utérus, et des rapports entre les cellules ectodermiques et l'épithélium utérin, nous aurons de grands avantages à examiner avec soin, sur les coupes, la région où se forme l'amnios, car là nous verrons le chorion ne contracter que très tardivement des adhérences avec la muqueuse utérine, et nous trouverons, pendant et après l'occlusion de l'amnios, encore présentes, à un stade relativement avancé, les dispositions qui ne se rencon-

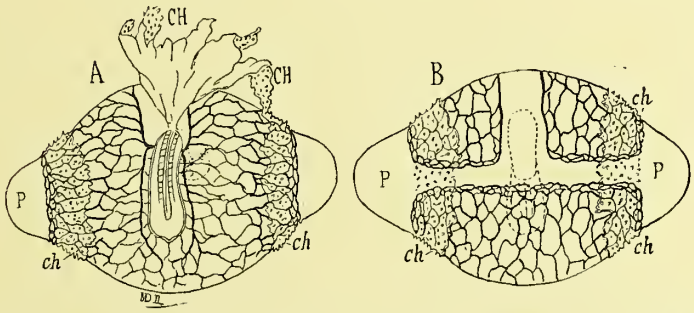

Fig. II. — OEuf de chienne d'environ vingt-huit jours, d'après Bischoff. — En A le chorion, recouvert de courtes villosités, a été arraché sur toute la région moyenne de l'œuf, et a été rejeté en haut sous forme d'un large lambeau (CH, CH) qui adhère encore à l'œuf par un point correspondant à la région d'occlusion de l'amnios. Le chorion a été laissé en place seulement aux deux extrémités de l'œuf (en *ch*, *ch*). L'embryon est vu de dos, sa tête plongeant vers la cavité de l'œuf. On voit se détacher de son corps les artères et veines omphalo-mésentériques, qui donnent naissance au réseau de l'aire vasculaire lequel se termine par un réseau plus serré (sinus terminal) avant d'atteindre l'extrémité des pôles de l'œuf (en *ch*); au niveau des pôles (P, P), l'œuf est lisse, le chorion n'ayant pas de villosités dans sa partie située au delà du sinus terminal; — en B, ce même œuf, vu par l'hémisphère opposé, pour montrer qu'ici l'aire vasculaire ne ferait pas (d'après Bischoff) le tour complet de l'œuf, et qu'il resterait une bande transversale non vasculaire allant d'un pôle à l'autre. Sur les bords de cette bande l'aire vasculaire dessinerait la partie transversale du sinus terminal. Le contour du corps de l'embryon, situé sur l'autre hémisphère, est aperçu par transparence, à travers l'œuf.

trent sur le reste de l'œuf que dans les stades les plus primitifs.

Avec la formation de l'amnios coïncide l'achèvement de l'aire vasculaire, c'est-à-dire l'établissement de la circulation omphalo-mésentérique, en d'autres termes la circulation de la vésicule ombilicale, puisque dès lors le corps de l'embryon est bien circonscrit, et que par suite toutes les parties de l'entoderme et de sa lame

mésodermique qui n'appartiennent pas à l'embryon représentent désormais la vésicule ombilicale. La disposition de l'aire vasculaire a été diversement décrite. Il est d'abord un fait sur lequel tous les auteurs sont d'accord, c'est que l'aire vasculaire n'atteint pas les deux bouts, les deux pôles de l'œuf, mais qu'elle se termine, au niveau de la portion lisse correspondante du chorion, en dessinant un réseau plus serré, qui représente une sorte de sinus terminal (voir la figure II, A; d'après Bischoff, pl. VIII, fig. 38, B, et 38, C). Mais de plus, d'après Bischoff, l'aire vasculaire manquerait aussi dans une bande longitudinale, située sur l'hémisphère opposé à celui qu'occupe l'embryon, bande qui s'étendrait selon le grand axe de la vésicule ombilicale, de la région d'un pôle, vers celle du pôle opposé, comme le montre la fig. II, B. A ce niveau les bords correspondants de l'aire vasculaire présenteraient aussi un réseau serré dessinant un sinus terminal longitudinal en continuité avec le sinus terminal circulairement disposé à la base des extrémités polaires. Dans nos coupes en totalité de l'œuf et du renflement utérin nous n'avons jamais rien trouvé qui puisse faire penser à une interruption de l'aire vasculaire dans l'hémisphère opposé à l'embryon; mais nous n'avons pas fait de dissection de l'œuf isolé de manière à étudier l'aire vasculaire sur une pièce d'ensemble. Fleischmann a fait avec grand soin des préparations de ce genre, et les résultats qu'il a obtenus sont si nets et si décisifs que nous devons reproduire ici ses figures. Elles sont relatives au chat et au renard, mais il n'est pas probable que, pour une formation aussi typique que l'aire vasculaire, les choses soient disposées autrement chez le chien que chez les autres carnassiers. La figure III, A, montre la vésicule ombilicale, après ablation totale du chorion, c'est-à-dire de l'ectoderme et de sa lame mésodermique; cette ablation est relativement facile, car on voit sur les fig. 13 et 21 de nos pl. I et II que la fente pleuro-péritonéale interannexielle ou cœlome externe est toujours très large et que la vésicule ombilicale se laisse naturellement isoler du chorion. Or sur cette fig. III, A, représentant l'hémisphère opposé à celui qu'occupe l'embryon, l'aire vasculaire est continue, sans bande longitudinale dépourvue de vaisseaux. Un autre œuf de chat est représenté, vu par chacun de ses hémisphères, dans les portions B et C de la fig. III, et on y constate les mêmes dispositions. Enfin Fleischmann donne deux très intéressantes figures de l'œuf, ou, pour mieux dire, de la vésicule ombilicale

(avec son aire vasculaire) chez le renard. En A, fig. IV, est un stade très jeune, dans lequel l'aire vasculaire n'a pas achevé son dévelop-

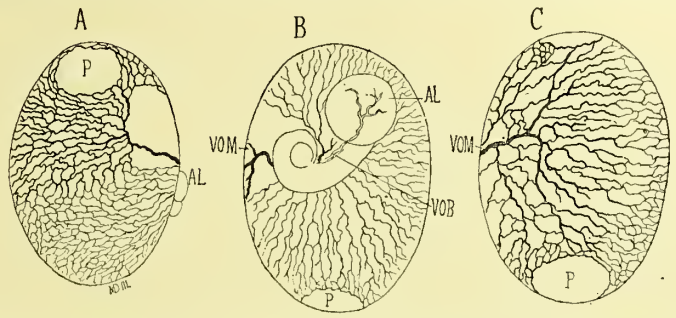

Fig. III. — Dispositions de l'aire vasculaire sur l'œuf du chat, d'après Fleischmann. Le chorion a été enlevé, de manière à mettre à nu la vésicule entodermique avec le feuillet vasculaire qui la double extérieurement.

A, œuf de chat vu par l'hémisphère opposé à celui qu'occupe l'embryon. — AL, allantoïde, dont la saillie apparaît sur le profil de l'œuf. Au-dessus se voit une veine omphalo-mésentérique venant se ramifier dans l'aire vasculaire et se continuant, dans la partie inférieure de la figure, avec le réseau artériel (dessiné par des traits plus fins); — P, un pôle de l'œuf, tourné vers l'observateur, et montrant l'absence de réseau vasculaire aux extrémités de l'œuf.

B et C, autre œuf de chatte, représenté dans ses deux hémisphères (en B, côté de l'embryon, en C, côté opposé à l'embryon); — AL, allantoïde; — VOB, ses vaisseaux (vaisseaux ombilicaux); — VOM, veine omphalo-mésentérique (la veine omphalo-mésentérique droite est déjà atrophiée; la gauche présente un développement d'autant plus considérable). — Sur la fig. B, on ne voit pas la tête de l'embryon, laquelle plonge vers la cavité de l'œuf; la saillie sphérique, dessinée dans la région de la tête, représente le cœur. — P, pôles de l'œuf, que n'atteint pas la zone vasculaire.

pement, pas plus que le mésoderme; c'est pourquoi, dans la partie inférieure de la figure, c'est-à-dire dans l'hémisphère opposé à

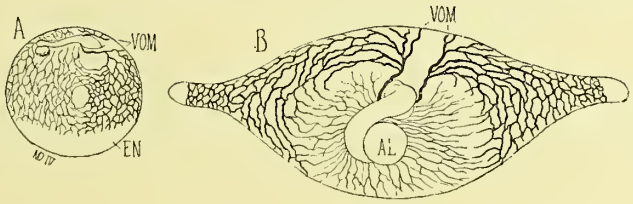

Fig. IV. — Développement et disposition de l'aire vasculaire chez le renard, d'après Fleischmann (*op. cit.*, pl. IV, fig. 1 et 2). — A, jeune œuf de renard, vu par l'un de ses pôles. L'embryon est disposé perpendiculairement à l'axe de l'œuf; le mésoderme ne s'est pas encore étendu jusqu'à l'hémisphère inférieur, où l'entoderme apparaît à nu, et sans vaisseaux, après l'ablation de l'ectoderme. — B, œuf plus âgé. La tête de l'embryon plonge profondément dans la poche proamniotique; le tronc est étendu sur la vésicule ombilicale, et l'allantoïde apparait à son extrémité postérieure sous forme d'une vésicule sphérique.

celui qu'occupe l'embryon, l'entoderme, qui n'est pas doublé en cette région d'une lame mésodermique, est également dépourvu de vaisseaux; mais l'aire vasculaire et le mésoderme, dans leur exten-

sion graduelle, vont bientôt envahir aussi cette région. Ce sont sans doute des dispositions de ce genre qui se sont présentées à l'observation de Bischoff, et, lui faisant prendre un état provisoire pour un état définitif, l'ont amené à décrire un sinus terminal longitudinalement étendu entre les deux pôles, alors qu'il n'y a réellement quelque chose qui mérite plus ou moins le nom de sinus terminal qu'au niveau de ces pôles mêmes. Sur l'autre partie, en B, de la fig. IV, est une vésicule ombilicale de renard un peu plus âgée. On voit que l'aire vasculaire s'étend très loin vers les pôles de l'œuf, dont les pointes extrêmes sont seules dépourvues de vaisseaux. Cette figure d'ensemble répond très bien à ce que nous avons constaté sur les coupes, c'est pourquoi nous avons tenu à la reproduire ici.

Quant aux troncs vasculaires qui vont de l'embryon à l'aire vasculaire, ils sont disposés comme chez le lapin, et comme chez le poulet, ainsi que le montre la fig. V, empruntée à Bischoff.

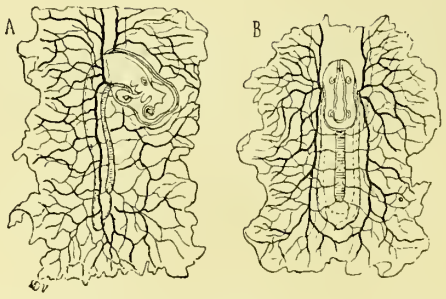

Fig. V. — Les gros vaisseaux de l'aire vasculaire du chien vers le vingt-quatrième jour (Bischoff). — En A, l'embryon est vu un peu de côté par la face ventrale; toute son extrémité postérieure est vue à travers les parois de la vésicule ombilicale, excepté au niveau de la gouttière intestinale, gouttière qu'il ne faut pas prendre pour un vaisseau (soit les aortes, qui en réalité sont au fond de la gouttière, soit la veine omphalo-mésentérique gauche, qui est cachée par le corps de l'embryon). — En B, l'embryon est vu directement par sa face ventrale.

L'allantoïde apparaît de bonne heure, sous forme d'une vésicule creuse, comme chez le poulet; elle se développe en s'étendant dans la cavité cœlomique, entre le chorion et la vésicule ombilicale, et la seule disposition remarquable qu'elle présente, disposition caractéristique de l'œuf des carnassiers, c'est qu'elle n'atteint pas les deux pôles de l'œuf, ne dépassant pas, ou très peu, la limite externe de la zone villeuse du chorion. Comme cette zone villeuse forme une bande en ceinture qui enveloppe largement l'équateur de l'œuf,

l'allantoïde se dispose également en une large ceinture, sur toute l'étendue de laquelle ses vaisseaux ombilicaux vascularisent le chorion. C'est selon cette ceinture que se produira le placenta. Sa forme, caractéristique des carnassiers, a donc une double origine, répond à une double disposition primordiale, à savoir : 1° ce fait que le chorion ne développe de villosités et ne contracte d'adhérence avec l'utérus que selon une bande en ceinture qui laisse libres les deux extrémités de l'œuf; 2° ce fait que l'allantoïde elle-même n'apporte de vaisseaux qu'à la région adhérente du chorion. Nous verrons ultérieurement qu'il faut apporter quelques restrictions à cet énoncé général, qui n'en conserve pas moins sa valeur, les restrictions en

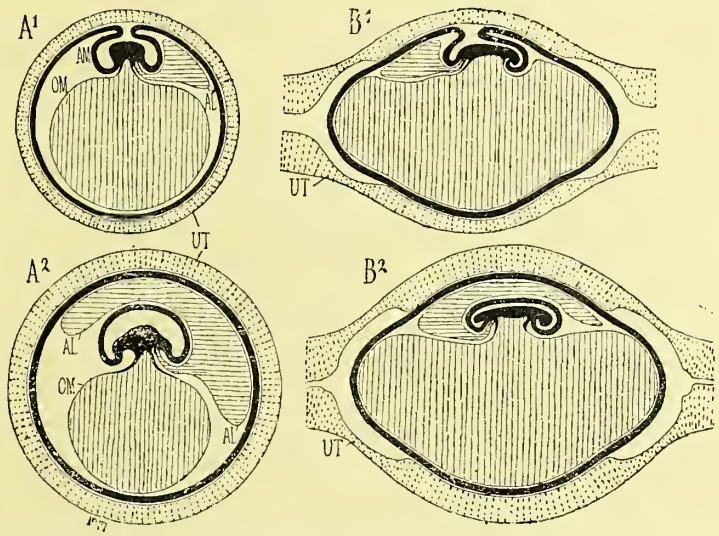

Fig. VI. — Schémas du développement de l'amnios (AM), de l'allantoïde (AL) et réduction de la vésicule ombilicale : coupes transversales (A) et longitudinales (B). — L'ectoderme, l'amnios et l'embryon sont en noir ; la vésicule ombilicale est ombrée de lignes verticales ; l'allantoïde de lignes horizontales. On n'a pas représenté les lames mésodermiques correspondantes. — UT, paroi utérine.

question se bornant à quelques dispositions abortives et curieuses seulement comme formes de transition. En tout cas cet énoncé général donne une réponse catégorique à la question que Dastre [1] se posait, en 1876, relativement aux conditions qui déterminent la forme du placenta zonaire : « Nous n'avons pas réussi, disait-il (op. cit., p. 77-78), à vérifier si réellement, à cette époque précoce où les villosités apparaissent, elles sont déjà distribuées en ceinture

1. B. Dastre, *L'Allantoïde et le chorion*, Paris, 1876.

ou bien si cette disposition est un phénomène plus tardif résultant du développement de l'allantoïde, à la suite duquel des villosités se conserveraient suivant la ligne équatoriale et s'atrophieraient aux pôles. L'occasion de vérifier ce fait est extrêmement rare; il faut saisir une période très fugace et d'ailleurs de date irrégulière. L'intérêt de cette observation serait pourtant considérable au point de vue de l'appréciation des rapports entre l'allantoïde et le placenta. Si en effet celui-ci est dessiné d'avance, les vaisseaux allantoïdiens n'interviennent pas dans le tracé de sa forme, mais seulement dans l'achèvement de sa structure. La dépendance du placenta et de l'allantoïde ne serait donc pas aussi absolue que les premiers embryogénistes l'avaient pensé. »

Les figures VI et VII, imitées de celles de Bischoff (on verra

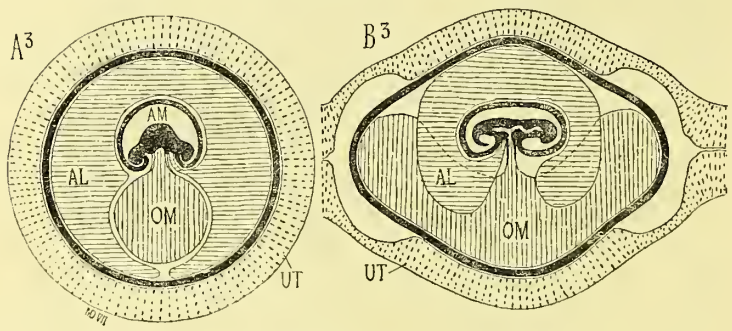

Fig. VII. — Suite du schéma précédent : réduction de la vésicule ombilicale (voir spécialement à cet égard la coupe transversale A³).

dans les considérations historiques qui vont suivre comment il faut corriger les figures de Bischoff, à propos de la membrane vitelline qu'il croyait très longtemps persistante), montrent l'extension de l'allantoïde en coupe transverse et en coupe longitudinale. On voit que la vésicule ombilicale se réduit à mesure que l'allantoïde prend une place plus considérable, mais qu'elle continue à s'étendre d'un bout à l'autre de l'œuf, d'un pôle à l'autre, de sorte qu'elle se réduit dans un sens, en épaisseur, mais qu'elle ne se réduit pas en longueur, car elle augmente au contraire dans cette dernière dimension à mesure de l'accroissement en volume de l'œuf tout entier. La vésicule ombilicale arrive ainsi à former un long boyau cylindrique dont la partie moyenne est enveloppée, comme le sac amniotique, par l'allantoïde, mais dont les deux extré-

mités sont libres, c'est-à-dire recouvertes seulement par le chorion mince et sans villosités qui revêt les deux bouts de l'œuf (fig. VII).

L'accroissement général du volume de l'œuf, et spécialement son augmentation en longueur ne se fait pas d'une manière proportionnelle dans ses diverses parties. Au début la zone qui doit former le placenta occupe presque toute la surface de l'œuf, ne laissant libre qu'une petite surface à chaque extrémité polaire de l'œuf; puis c'est surtout par ces régions polaires que se fait l'accroissement, de sorte que bientôt la surface de l'œuf, dont la forme est celle d'un citron, se divise en trois régions de dimensions égales : une bande médiane, la zone placentaire; et de chaque côté de celle-ci une région lisse s'étendant jusqu'à chaque bout de l'œuf. A ce moment le corps de l'embryon, placé au centre de l'œuf, répond à la zone placentaire qu'il ne dépasse pas. Enfin, dans les dernières périodes de la gestation, l'œuf continuant à croître en longueur surtout par ses deux extrémités non placentaires, le placenta ne représente plus qu'une ceinture relativement étroite, embrassant, sous la forme d'une bande épaisse, le milieu de l'œuf, qui sur tout le reste de son étendue est formé extérieurement par un chorion transparent au travers duquel on aperçoit le corps du fœtus occupant actuellement toute l'étendue longitudinale de l'œuf, c'est à-dire dépassant largement la zone placentaire; celle-ci apparaît alors comme une ceinture disposée autour de la partie moyenne du corps du fœtus [1].

L'objet essentiel de nos études sera le placenta zonaire; mais de plus, dans les parties du chorion qui sont juxtaposées de chaque côté à la ceinture placentaire, nous trouverons à signaler des faits intéressants, propres à contribuer à élucider la structure du placenta lui-même. Il faut donc que nous donnions à ces parties une dénomination brève : en raison de leurs dispositions primitives, nous les appellerons *régions polaires* de la surface de l'œuf (régions ou portions polaires du placenta). Nous avons donc, à la surface de l'œuf, trois régions : une ceinture placentaire médiane, de chaque côté de laquelle est une région polaire. De même, du côté de

1. « Cette zone ou ceinture placentaire présente des dimensions proportionnelles différentes selon les âges. Si, au 24e jour, les pôles de l'œuf apparaissent à peine de chaque côté de cette zone sous forme de cônes arrondis, à une époque plus avancée, lorsque, par l'effet du développement, la vésicule ombilicale et les autres enveloppes du fœtus acquièrent une plus grande dimension, la ceinture placentaire qui, après un certain degré d'extension, est restée comme stationnaire, n'apparait plus alors à la surface de l'œuf que sous l'aspect d'une bande, assez étroite même. » (Coste, *op. cit.*, 1837, p. 412.)

l'utérus (voir figures VI et VII), la cavité de gestation nous présentera une zone médiane placentaire, interposée entre deux régions que nous nommerons également polaires, puisqu'elles correspondent aux mêmes parties de l'œuf. Ces régions polaires de la cavité utérine sont ce que Fleischmann désigne sous le nom de *coupole* de la cavité incubatrice.

Dans ce court résumé de l'ovologie des carnassiers, nous ne parlerons pas de la *bordure verte* qui caractérise les deux bords de la zone placentaire, au niveau de sa continuité avec les régions polaires correspondantes. Nous verrons cette bordure se former par une légère modification du processus qui donne naissance à la substance même du placenta, et c'est seulement après en avoir vu l'origine que nous donnerons quelques détails sur sa disposition d'ensemble en même temps que sur les diverses interprétations qu'elle a reçues.

Nous terminerons donc cette introduction par un coup d'œil sur l'histoire des membranes et annexes de l'œuf des carnassiers, cet historique étant indispensable pour comprendre les interprétations diverses qui ont été données de la nature du placenta.

C. Histoire des membranes et annexes des carnassiers. — L'acquisition successive de nos connaissances sur les membranes et annexes de l'œuf des carnassiers, principalement du chien, a eu pour point de départ la description et la nomenclature donnée par Galien des membranes des ruminants, chez lesquels les parties sont si distinctes et si faciles à reconnaître. Galien décrit chez les ruminants une première enveloppe générale, qu'il appelle *chorion*, une deuxième qui est particulière au fœtus et qu'il appelle *amnios*, et une troisième semblable à un intestin, couchée entre les deux autres, communiquant avec la vessie par l'ouraque et qu'il nomme *allantoïde* [1]. Il ne parle pas de la vésicule ombilicale, qui disparaît en effet de bonne heure chez les ruminants.

Vésale (1543), qui représente les enveloppes du fœtus de chien, voulant leur appliquer les dénominations de Galien, prend le placenta annulaire pour le chorion; le vrai chorion, doublé de l'allantoïde, pour l'allantoïde elle-même, et critique l'observation de Galien, très juste cependant par rapport aux ruminants, que l'al-

1. Galien, *Anat. de la matrice*, et XVe liv., chap. v, de l'*Usage des parties*.

lantoïde n'enveloppe point le fœtus. Vésale ne parle pas de la vésicule ombilicale, si bien visible chez le chien.

Fallope (1561) releva les erreurs de Vésale. A cette partie charnue, annulaire, que Vésale avait crue le chorion, il appliqua le nom de *placenta*, que R. Columbus venait d'employer pour désigner la formation correspondante des annexes de l'embryon humain [1]; mais, tout en reconnaissant bien les dispositions de l'allantoïde chez les ruminants, il nie son existence chez le chien, disant qu'ici l'urine se loge entre le chorion et l'amnios. La difficulté d'isoler l'allantoïde chez le chien a fait que toute une série d'auteurs ont pensé à cet égard comme Fallope : tels furent Eustache, Albinus, Arantius, et Fabrice d'Aquapendente. « In humano et canino duæ tantum membranæ apparent (amnios et chorion); alantoïde autem destituuntur. » (H. Fabricius ab Aquapendante, *De formato fœtu liber. Pars prima.*) Cet auteur décrit du reste parfaitement la forme et la situation du placenta du chien : « In canibus, et felibus, carnea hæc substantia quæ *placenta* a Fallopio appellatur, latum cingulum, seu zonam, fasciamque refert, quæ totum ferme spatium circulo complectitur et comprehendit, quod inter anteriores posterioresque artus interponitur, quod est thoracis et abdominis universa in circuitu regio » (Ibid., p. 39).

Jusque-là aucun anatomiste n'avait parlé de la vésicule ombilicale chez les mammifères. C'est Gauthier Needham qui en démontra l'existence, et qui établit son analogie avec la vésicule du jaune de l'œuf d'oiseau (*Desquisitio anatomica de formato fœtu*, 1667). Il retrouve en même temps l'allantoïde, et saisit bien les rapports des parties. « Les chiens, les chats, dit-il, ont quatre tuniques et trois humeurs.... L'allantoïde des chiens et des chats s'écarte pour laisser entre elle et la zone du placenta une cavité destinée à la quatrième membrane (la vésicule ombilicale) ou tunique érythroïde dont les vaisseaux viennent du mésentère », et il décrit bien la manière dont

1. Realdi Columbi, *de Re Anatomica*, Venetiis, 1559, lib. XII, p. 248. Vésale, avant lui, avait employé l'expression de chair orbiculaire (placenta discoïde) et avait été le premier à donner un nom spécial à cette partie des enveloppes fœtales. Comme le fait remarquer Ercolani (*op. cit.*, tr. fr., Alger, 1869, p. 77), la plupart des auteurs attribuent à Fallope la dénomination de placenta, parce que cet auteur, dans ses « Observationes anatomicæ », a écrit : « Carnem quæ placenta a me dicitur »; mais Noortwyck a très bien montré, dans son livre : *Uteri humani Fab. et Hist.*, Lugd. Bat., 1743, p. 116, que les observations de Fallope ne furent publiées qu'en 1561, c'est-à-dire deux ans après l'anatomie de R. Columbus. — Placenta est un mot latin qui signifie *gâteau* (chair orbiculaire de Vésale).

la vésicule ombilicale est étendue, longitudinalement, selon le grand axe de l'œuf, dont elle occupe toute l'étendue : « Tunica quarta (erythroïdes) in longum extenditur in cavitate quadam in eum prorsus finem a membranis aliis illac coeuntibus facta. » (*Op. cit.*, p. 65.)

Ainsi, dès l'antiquité, l'examen des fœtus de brebis et de vache avait permis à Galien de connaître l'allantoïde; ce n'est qu'à la fin du XVIIe siècle que l'étude des fœtus de chien a permis à Needham de connaître la vésicule ombilicale des mammifères, et de comparer « les quadrupèdes qui la possèdent avec les ovipares, dont ils sont très voisins », selon ses propres expressions.

Cependant l'histoire de l'œuf de la chienne révèle encore, après Needham, quelques hésitations dans l'interprétation des parties. Ainsi il est facile de se convaincre que Daubenton a décrit et figuré la vésicule ombilicale sous le nom d'allantoïde (voir pl. 4 et p. 277 du tome V, de Buffon Daubenton). Oken [1] signala cette erreur et donna une bonne description de l'ensemble des membranes de l'œuf de la chienne (*op. cit.*, p. 8); comme l'ensemble de ses mémoires était destiné à démontrer l'existence de la vésicule ombilicale chez les mammifères, il insiste sur la description de cette vésicule « qui, dit-il, est placée en dehors de l'amnios, auquel elle adhère au niveau de l'insertion du cordon. De ce point la vésicule s'allonge dans deux directions opposées vers chacune des extrémités de l'œuf... Elle est couverte d'un réseau vasculaire qui provient des vaisseaux intestinaux, ce qui montre bien l'erreur de Daubenton qui a pris cette vésicule pour l'allantoïde » (*op. cit.*, p. 9). Oken insiste aussi sur l'absence de vaisseaux dans l'amnios, contrairement à ce qu'avait dit Needham : « Les vaisseaux qu'on aperçoit en contact avec l'amnios se dégagent aussitôt de sa surface externe pour se rendre au chorion, et ne donnent aucune ramification propre à l'amnios » (p. 10) [2].

1. Oken et Kieser, *Beitrg. z. Vergleichenden Zootogie,* Wurzburg, 1800 et 1807 (voir 2e partie, 1er mémoire intitulé : *Anatomie de trois embryons de chien âgés de vingt jours chez lesquels l'intestin était depuis peu séparé de la vésicule ombilicale*). Notons en passant que les embryons en question, supposés âgés de vingt jours, étaient évidemment, d'après la seule inspection de la figure donnée par l'auteur (planche IV, fig. 1), beaucoup plus âgés.

2. A propos de ces confusions entre les annexes du fœtus, et de ces premiers tâtonnements dans l'interprétation des parties, rappelons que Oken, à son tour, avait pris, chez le lapin, l'allantoïde pour la vésicule ombilicale (voy. *Placenta des rongeurs*, p. 190).

En 1817, Dutrochet[1] reconnaît, sans aucune confusion, les diverses parties de l'œuf des carnassiers, quoiqu'il se serve pour les décrire d'une nomenclature un peu bizarre. Pour lui la cavité de l'allantoïde est un espace compris entre une membrane externe dite exo-chorion, et une membrane interne ou endo-chorion. « Chez tous les fœtus des quadrupèdes, dit-il (*loc. cit.*, p. 289), la cavité des enveloppes fœtales qui sert de réservoir à l'urine des fœtus et qui communique avec la vessie, est tapissée intérieurement par une membrane épidermoïde qui, après avoir revêtu la face interne de l'exo-chorion ,se réfléchit sur l'endo-chorion dont elle revêt la face externe. C'est à cette seule membrane épidermoïde qu'on a donné le nom d'allantoïde. Or, chez les carnassiers, il est évident que cette membrane n'existe point d'une manière à part; elle est une dépendance de l'exo-chorion et de l'endo-chorion, qu'elle revêt. Chez les fœtus des ruminants cette membrane épidermoïde, ou cette allantoïde, est lâchement unie aux tissus vasculaires qu'elle recouvre, de sorte qu'il a été possible de la prendre pour un organe à part, ainsi que l'ont fait Galien et tous les zootomistes qui l'ont suivi. » Ceci revient à dire que chez les carnassiers l'allantoïde contracte des adhérences très intimes avec le chorion, et n'est plus facilement isolable, comme chez les ruminants; c'est précisément ce qui a été la cause des longs retards apportés à la connaissance positive d'une allantoïde chez les carnassiers; mais au début de sa formation, l'allantoïde des carnassiers est parfaitement distincte comme vésicule isolable (voir ci-après les études de Bojanus sur un œuf de chien de 24 jours). Du reste Dutrochet, dans la suite de son mémoire, s'applique à montrer l'analogie complète dans la nature et la disposition des enveloppes fœtales des carnassiers et des serpents ou des oiseaux, et décrit bien la vésicule ombilicale du chat, mais à un stade avancé, où cette vésicule est relativement très réduite.

A la suite des recherches de Dutrochet, et à propos d'un rapport sur le mémoire de celui-ci, G. Cuvier étudie spécialement l'œuf de la chienne, et en représente la dissection dans deux bonnes

1. Dutrochet, *Recherches sur les enveloppes du fœtus*; le mémoire, présenté à l'Institut en 1814, a été imprimé dans le t. VIII des Mémoires de la Soc. méd. d'Emulat. de Paris, 1817, p. 760; il a été reproduit, et c'est là que sont empruntées nos citations, dans la collection des œuvres de Dutrochet, publiée sous le titre : *Mémoires pour servir à l'histoire anatomique et physiologique des végétaux et des animaux*, Paris, 1837, t. II, p. 200.

figures. « Le placenta, dit-il [1], entoure le milieu de cet œuf elliptique comme une large ceinture; c'est une substance charnue, dont la surface extérieure est hérissée d'une multitude de petites pointes molles qui pénètrent dans les cavités d'une zone semblable de la matrice. En regardant à travers le chorion, on voit le fœtus dans son amnios, et sous son ventre on aperçoit la membrane ombilicale, en forme d'un long boyau rougeâtre, fixé aux deux bouts du chorion par des chalazes (?). Si l'on ouvre avec précaution le chorion, vis-à-vis cette ligne rouge, on voit qu'il est simple le long de cette ligne, mais que dans tout le reste de sa surface interne il est doublé par une membrane qui se replie ensuite pour former un second feuillet, concave comme le premier, et embrassant sous lui l'amnios et la vésicule ombilicale, en sorte que l'amnios, le fœtus et la vésicule sont affublés, couverts, enveloppés par une grande vessie qui se recourbe sur eux comme une double voûte, et qui remplit avec eux la vessie générale du chorion. Cette vessie recourbée n'est autre chose que l'allantoïde. L'ouraque s'y rend manifestement après avoir parcouru un très court ombilic. »

Mais la meilleure description des annexes de l'embryon du chien, supérieure même à celle de Cuvier, parce qu'elle est faite sur un œuf très jeune (24e jour de la gestation), est celle qu'a donnée et figurée Bojanus [2]. Nous reproduisons ici sa figure 4, dont il donne l'explition suivante : « Si on incise le chorion suivant la longueur de l'œuf et qu'on en récline les deux lambeaux, on aperçoit les autres membranes : c'est d'abord la vésicule ombilicale étendue selon l'axe de l'œuf (MM); puis, dans le centre de l'œuf, l'amnios, qui recouvre immédiatement le fœtus (P); et enfin, l'allantoïde, de forme sphérique, reposant sur un côté de l'amnios. — La vésicule ombilicale, dite aussi tunique érythroïde, est pleine de liquide, turgide, et sur elle se ramifient les vaisseaux omphalo-mésentériques. Avec les progrès du développement, tandis que l'allantoïde augmente, la vésicule ombilicale, dont les fonctions deviennent moins importantes, est comprimée et se flétrit. L'allantoïde commence à l'ouraque et se dilate en une ample vésicule, et, superposée à l'amnios, elle s'étend de tous côtés pour finalement envelopper complètement le fœtus et son amnios, de sorte que plus tard il devient difficile de

1. G. Cuvier, *Mémoire sur les œufs des quadrupèdes* (Mémoires du Muséum, t. III).
2. L. Bojanus, *Observ. Anat. de felu canino 24 dierum* (Nova Act. Acad. Leopold., t. X, 1re partie, Bonnæ, 1830).

mettre au jour cet amnios, en le dégageant de l'allantoïde. C'est ce qui a fait que les anciens observateurs, examinant des œufs très avancés, n'ont pas eu une connaissance exacte de l'allantoïde, sur l'existence de laquelle il ne saurait plus y avoir aujourd'hui aucun doute. » (*Op. cit.*, p. 145 et 146 [1].)

Dès lors la notion exacte des enveloppes et annexes de l'œuf des carnassiers devint chose classique. Il est vrai qu'en 1834 nous voyons Mayer [2], dans une figure qu'il donne d'un œuf de chatte, confondre encore la vésicule ombilicale et l'allantoïde, c'est-à-dire

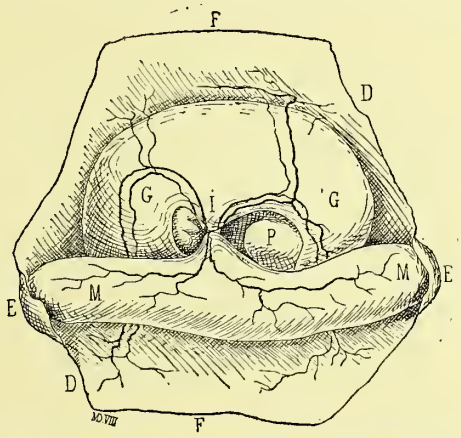

Fig. VIII. — Annexes de l'embryon du chien au vingt-quatrième jour (Bojanus, *op. cit.*, fig. 4). — Le chorion est incisé (en F, F) et l'œuf ouvert; — D, D, le chorion; — E, E, chorion des deux extrémités de l'œuf; — G, G, allantoïde; — I, son pédicule; — M, M, vésicule ombilicale; — P, tête de l'embryon vue à travers l'amnios.

que l'appendice sphérique, peu volumineux, qu'il désigne, sur cet œuf encore très jeune, comme vésicule ombilicale, est en réalité l'allantoïde. Confusion d'autant plus étonnante que sept ans auparavant, de Baer avait représenté un embryon de chien, à un stade plus jeune encore, et qu'il avait fort bien dit : « Ce très petit sac qui sort de l'extrémité de la queue et qui partage l'enveloppe caudale en deux lames est sans doute la membrane allantoïde que je nommerai sac urinaire [3]. » Mais d'autre part Flourens donne, dans

1. Cette figure de Bojanus est reproduite par R. Wagner, dans ses *Icones physiologicæ* (pl. VI, fig. XVI), Leipzig, 1839.

2. Mayer, *Untersuch. ub. d. Nabelbläschen und die Altantoïs bei Embryonen von Menschen und von den Saugethieren* (*Nov. Act. Acad. Leopold.*, XVII, 2e partie, p. 515, 1835. — Mémoire présenté le 21 avril 1834). — Voir la pl. XI, fig. VI et VII.

3. De Baer, *Epistola de ovi mammalium et hominis genesi*, Leipzick, 1827 (Trad. fr. de Breschet, Paris, 1829, p. 162).

ses leçons, une très exacte description des annexes du chat [1], et de même Coste, qui reconnaît sans confusion toutes les parties de l'œuf de la chienne. Coste est le premier qui ait attiré l'attention sur les rapports qu'il y a entre la forme du placenta et le mode d'extension de l'allantoïde, c'est-à-dire sur ce fait que l'allantoïde s'enroulant autour de l'embryon et laissant libres les deux pôles de l'œuf, donne naissance à un placenta en forme de ceinture ou zonaire. « Chez le chien, dit-il (*op. cit.*, 1837, p. 413), il y a ceci de spécial que la vésicule allantoïdienne, qui acquiert bientôt des dimensions considérables, au lieu de s'étendre selon le grand axe de l'œuf, c'est-à-dire dans le sens de la vésicule ombilicale, comme chez la brebis, se dirige selon son plus étroit diamètre. Il en résulte alors qu'à mesure qu'elle se développe, elle envahit successivement, et dans des limites qu'elle détermine pour ainsi dire elle-même, toute la circonférence de l'œuf, de manière à envelopper ainsi l'embryon et la vésicule ombilicale [2]. »

Le célèbre mémoire de Bischoff [3] vint confirmer et compléter toutes ces recherches, en donnant une description exacte de l'évolution des parties suivies depuis leur première apparition. Depuis cette époque l'embryologie des carnassiers a été l'objet de peu d'études. On peut dire, avec van Beneden, que « la raison de cet abandon se trouve avant tout dans la perfection même des travaux de l'éminent embryologiste de Munich. Plus je les ai étudiés, plus j'ai admiré comment, avec les moyens matériels dont il disposait alors, à une époque où l'histologie était à peine fondée, Bischoff a pu pousser si loin ses recherches et arriver à des résultats aussi vrais et aussi complets [4]. » Nous avons cependant voulu montrer, par cet historique, que les embryologistes français n'étaient pas restés étrangers aux progrès de cette partie de la science. Nous allons du reste revenir sur les travaux de Bischoff à propos d'une question toute spéciale relative aux enveloppes de l'œuf.

En effet, relativement aux membranes de l'œuf de la chienne, un second point, dont l'histoire présente de nombreuses hésitations dans l'interprétation qui en a été successivement donnée, c'est la

1. *Cours sur la génération, l'ovologie et l'embryologie*, par Flourens, recueilli et publié par Deschamps, Paris, 1836 (voir pl. VI, et p. 148 : *De l'œuf des Carnassiers*).
2. Coste, *Embryogénie comparée*, etc., Paris, 1837.
3. S. W. Bischoff, *Entwicklungsg. des Hunde-Eies*, 1845.
4. V. Beneden, *La maturation de l'œuf, la fécondation et les premières phases du développement*, etc., Bruxelles, 1875.

nature de la membrane la plus externe de l'œuf, du chorion, avant qu'il reçoive des vaisseaux allantoïdiens, mais alors qu'il présente déjà des saillies villeuses creuses (voir les fig. 38 et 45 de nos pl. III et IV). De Baer, qui, dès 1827, s'était occupé spécialement de l'ovologie de la chienne [1], décrit et représente un œuf de chienne (*op. cit.*, fig. VII) âgé environ de trois semaines; « ses deux bouts, dit-il, sont transparents. Hormis ces deux bouts, tout l'œuf est opaque, à cause des villosités qui en garnissent la membrane externe... Il est composé de deux tuniques distinctes et assez distantes l'une de l'autre. L'externe, communément nommée *chorion*, est absolument privée de vaisseaux et supporte les villosités; elle correspond à la tunique corticale ou testacée, ou membrane de la coquille des oiseaux, qui porte également des villosités, lesquelles sont cachées dans l'enveloppe calcaire (?) » (*op. cit.*, p. 159). Et un peu plus loin il ajoute : « Plus tard ces villosités offrent un fond pourvu de beaucoup de rameaux vasculaires. Je désignerai dorénavant cette membrane sous le nom de membrane corticale, attendu que le terme de chorion est équivoque. Si toutefois on tient à ce dernier terme, il ne doit être employé qu'après l'époque où cette membrane est pourvue de vaisseaux qui lui sont fournis, d'après mes recherches, par l'allantoïde. »

Coste [2] s'insurge avec raison contre ces dénominations de membrane corticale et testacée, c'est-à-dire contre l'idée que cette membrane corresponde à la membrane de la coquille des oiseaux. « Pour qu'une analogie puisse être convenablement établie, il faut que les objets à comparer soient dans les mêmes conditions, et en rapport avec les mêmes circonstances. Or, dans le cas actuel, on a comparé un produit que l'on pouvait en quelque sorte considérer comme pris dans l'ovaire, avec un autre produit jeté dans le monde extérieur, après avoir traversé un organe qui lui a fourni des matériaux propres à sa conservation dans le temps. Si l'on avait étudié l'un et l'autre produit dans l'ovaire, et si on les avait alors comparés, on aurait vu que ce qu'on appelle membrane corticale ou chorion n'est pas plus l'analogue de la membrane de la coque de l'œuf des

1. De Baer, *Epistola de ovi mammalium et hominis genesi*, Leipzick, 1827. (Nous citons d'après la traduction donnée par G. Breschet, sous le titre : *Lettre sur la formation de l'œuf dans l'espèce humaine et dans les mammifères*, Paris, 1829. — Extrait du *Répertoire gén. d'Anat.*, t. IV, pl. VI.)

2. Coste, *Embryogénie comparée, cours sur le développement de l'homme et des animaux*, 1837. (Deuxième partie, ch. XII, *Ovologie du chien*, p. 403.)

oiseaux, que l'albumen n'est l'analogue du vitellus. » C'est pourquoi il considère la membrane en question comme représentant la membrane vitelline, et la désigne sous ce nom. Cette interprétation est aussitôt acceptée par Burdach : « Nous pouvons donc dire que l'exo-chorion est une membrane vitelline sur laquelle ne s'applique pas de blanc, et qui persiste, attendu qu'elle n'est point suppléée dans ses fonctions par une membrane testacée [1]. »

Cette interprétation reçoit ses développements les plus complets dans la monographie de Bischoff sur l'embryologie du chien [2]. Il considère la membrane vitelline comme persistant indéfiniment à la surface de l'œuf, doublée bientôt du feuillet externe du blastoderme avec lequel elle se soude, pénétrée ainsi que lui par les vaisseaux allantoïdiens. « La zone pellucide, dit-il (*op. cit.*, p. 120), ou membrane vitelline, se dilate, s'étend à mesure que l'œuf augmente de volume, de sorte qu'elle perd son double contour et se réduit à une pellicule très mince et anhiste; elle demeure ainsi la seule enveloppe externe de l'œuf, qui, à son arrivée dans l'utérus, n'est pas entouré d'une couche d'albumine.... Lorsque l'œuf a atteint 3 à 4 millimètres de diamètre, la vésicule blastodermique se divise en deux couches de cellules, dont l'externe est le feuillet animal, l'interne le feuillet végétatif.... La partie périphérique du feuillet animal (celle qui ne prend pas part à la formation du corps de l'embryon) forme à l'embryon le sac amniotique, et le reste de ce feuillet devient l'enveloppe séreuse qui s'applique à la zone pellucide ou membrane vitelline pour former l'enveloppe externe de l'œuf, enveloppe qui présente des villosités creuses pénétrant dans les embouchures des glandes utérines.... L'allantoïde vient s'appliquer à cette enveloppe et y apporte ses vaisseaux. Le chorion résulte ainsi de l'union et de la fusion de la zone pellucide ou membrane vitelline, avec la partie périphérique (extra-embryonnaire) du feuillet animal ou membrane séreuse, et avec l'allantoïde. » Et en effet, dans ses figures schématiques du développement de l'œuf de la chienne, il représente, par un trait bleu, la membrane vitelline persistant indéfiniment, ou du moins jusqu'à l'époque où l'allantoïde a complètement fait le tour de l'équateur de l'œuf.

Cette idée de la persistance de la membrane vitelline a été peu à

1. Burdach, *Traité de physiologie* (trad. fr. par Jourdan, t. II, Paris, 1838, p. 409).
2. L. W. Bischoff, *Entwicklungsgeschichte des Hunde-Eies*. Braunschweig, 1845.

peu abandonnée à la suite des études faites sur l'œuf de la lapine; sur cet œuf, comme sur celui de la chienne, la membrane vitelline disparaît de bonne heure, plutôt encore chez les carnassiers que chez les rongeurs, et les villosités que produit l'ectoderme n'ont pas à se fusionner avec les prétendues villosités anhistes de la membrane vitelline.

Dès 1861, dans la première édition de son embryologie, Kœlliker [1], en traitant des enveloppes de l'œuf des carnassiers, s'exprime nettement à cet égard. « Les villosités primitives ne sont que des épaississements locaux, des excroissances de la membrane vitelline, c'est-à-dire de la membrane de la cellule œuf, excroissances comparables à celles qu'on voit se former sur les membranes cellulaires de divers végétaux; ces villosités n'ont qu'une existence temporaire. Au contraire les villosités définitives du vrai chorion (ectoderme) sont des productions formées par des cellules épithéliales de l'enveloppe séreuse, de véritables végétations épithéliales. »

Enfin les études plus récentes ont montré la véritable signification des prétendues villosités de la membrane vitelline. « Le prochorion (c'est ainsi qu'on tend à nommer aujourd'hui la membrane vitelline), chez une foule de mammifères, présente à sa surface de petits amas d'albumine et des villosités résultant de la précipitation d'un liquide excrété par la muqueuse utérine » [2] (O. Hertwig, *Traité d'Embryol.* Trad. de Ch. Julin, 1891, p. 206). On ne s'étonnera donc pas que nous ne fassions aucune mention de la membrane vitelline dans nos études sur les premières adhérences de l'œuf à l'utérus; nous n'avons retrouvé en effet aucune trace de cette membrane, pas plus que chez les rongeurs, au début de la formation ectoplacentaire [3]. Et cependant, dans une publication relativement

1. A. Kölliker, *Entwickelungsgeschichte des Menschen und der höheren Thiere.* Leipzig, 1861, p. 161.

2. Chose remarquable, dès 1837, Coste avait dit, en parlant de l'œuf de la chienne à son arrivée dans l'utérus : « On peut voir que la membrane vitelline est parsemée de petites taches qui sont probablement le résultat d'un produit adventif. » (*Op. cit.*, p. 402.)

3. Chez la lapine la membrane vitelline est plus persistante, mais n'en disparaît pas moins complètement, d'abord dans la future région ectoplacentaire. « Des œufs de huit jours, dit Kœlliker (*Embryol.*, 2e édit., trad. fr. par Schneider, 1882, p. 274), avec ligne primitive, m'ont encore montré une *zona* d'une notable épaisseur, bien que d'une structure granuleuse. Tandis que sur des œufs de neuf ou dix jours la *zona* ne constituait plus, sur la face opposée à la région placentaire, qu'une très mince pellicule ne possédant qu'une très faible consistance. Je n'ai pas suivi la *zona* plus loin. Hensen, au contraire, admet que le *prochorion* (membrane vitelline et couche d'albumine) ne se résorbe pas, mais que l'existence de cette partie peut encore être démontrée au

récente, Bischoff a encore soutenu que l'œuf de la chienne, lorsqu'il a atteint un diamètre de 4 à 5 millimètres, commence à adhérer à l'utérus par des villosités qui se développent à la surface de la membrane vitelline (de la *zona*). Plus tard seulement, dit-il (p. 89), la zona disparaît et l'enveloppe externe de l'œuf du chien est formée par la membrane séreuse avec l'allantoïde [1].

PREMIÈRE PARTIE

LE PLACENTA DE LA CHIENNE.

Nos études sur les rongeurs nous ont déjà montré que nombre d'erreurs avaient eu pour origine le fait d'emprunter les éléments de l'histoire du placenta par fragments à des animaux divers, au lieu d'en suivre sans interruption l'évolution sur une seule et même espèce. Ce que nous aurons à dire plus tard du placenta des ruminants et des pachydermes montrera de plus en plus combien est déplorable cette manière de procéder, car nous verrons qu'on a voulu assimiler entre elles, d'un animal à un autre, des parties qui n'ont ensemble aucun rapport, et que de ces rapprochements illégitimes sont résultées des conceptions entièrement erronées. Fidèle à la manière inverse de procéder, nous prendrons ici encore, comme pour les rongeurs, chaque espèce à part, et quoique les analogies les plus complètes, parfois des identités absolues, se rencontrent entre le placenta de la chienne et celui de la chatte, nous ferons une étude distincte de chacun de ces placentas, et nous en présenterons de même séparément l'historique. A ce dernier point de vue seulement nous rapprocherons le placenta du renard de celui du chien, parce que ce qui a été décrit et figuré sur l'embryologie du renard, nous a montré que son placenta devait être absolument semblable à celui de la chienne.

Nous diviserons l'étude de la formation du placenta de la chienne en plusieurs périodes, dont la première comprendra les transformations qui se produisent avant que le chorion contracte des adhérences avec la surface de la muqueuse utérine.

vingtième jour sous forme d'une mince pellicule. Certainement dans cette assertion, Hensen ne vise pas la région placentaire, et il n'est pas le moins du monde douteux que ce qui subsiste du prochorion n'a plus aucun rôle à jouer. »

1. L. W. Bischoff, *Historisch-Kritische Bemerkungen zu den neusten Mittheilungen uber die erste Entwicklung der saügethiereier*, Munchen, 1877, p. 68 et 89.

A. — *De la muqueuse utérine et de l'œuf avant que le chorion contracte des adhérences.*

a. Muqueuse et ses glandes avant la gestation. — Les glandes de la muqueuse utérine jouent un rôle important, non pas, comme on l'a cru généralement, dans la formation du placenta, mais dans les phénomènes qui préparent et accompagnent cette formation; elles se multiplient, s'hypertrophient, et subissent une dégénérescence d'un caractère spécial. Pour suivre ces modifications il faut donc examiner l'état de ces glandes déjà sur l'utérus avant la gestation, puis à l'époque du rut, et enfin après la fécondation, lorsque l'œuf est arrivé dans la cavité utérine.

La coupe d'une corne utérine d'une jeune chienne vierge présente les dispositions reproduites dans la figure 1 (pl. I). D'après la forme de la coupe on voit que la corne utérine est aplatie selon ses faces : en effet, Fleischmann (*op. cit.*, p. 60) a noté que, d'une manière générale, chez les jeunes femelles de carnassiers, le canal utérin est aplati latéralement, tandis que chez les femelles plus âgées, sans doute à la suite de gestations successives, il devient cylindrique. En M est le bord adhérent ou mésomètre; en 1, la couche musculaire longitudinale; en 2, la couche circulaire, et enfin en 3 la muqueuse. On voit que celle-ci possède des glandes en tube, qui, par un trajet plus ou moins contourné, vont de la surface de la muqueuse jusque près de sa couche la plus profonde. Dans la figure 2, nous avons représenté la région de l'embouchure d'une de ces glandes, pour en montrer l'épithélium, formé d'une seule couche de cellules cubiques, moins hautes que celles de la surface de la muqueuse (en E), lesquelles sont nettement cylindriques.

Bien différent est l'aspect d'une coupe de corne utérine chez une chienne adulte à l'époque du rut. Comme le montre la figure 3, dessinée au même grossissement que la figure 1, toutes les couches de l'utérus ont augmenté d'épaisseur, et l'ensemble de l'organe est devenu relativement très volumineux. Mais c'est surtout la muqueuse qui présente une hypertrophie considérable, laquelle se traduit par les plis que forme sa surface et qui donnent à la lumière du canal une forme étoilée. Cette hypertrophie de la muqueuse correspond à un développement énorme de ses glandes. Celles-ci, longues, contournées, et à canaux subdivisés, s'étendent de la surface vers la profondeur, l'ensemble de chacune d'elles dessinant, sur la coupe, une figure triangulaire allongée, dont le sommet est vers la surface

de la muqueuse, et dont la base arrive, dans les couches profondes de la muqueuse, jusqu'au contact de la musculature. La figure 3 rend assez bien cet aspect lobulé de l'ensemble des glandes, chaque lobule, disposé en rayonnant autour de la cavité du canal utérin, répondant à une glande. Mais outre ces *glandes longues*, ramifiées, contournées, occupant toute l'épaisseur de la muqueuse, la zone superficielle de celle-ci est occupée par une rangée de dépressions peu profondes, étroitement disposées les unes contre les autres, et donnant, par leur ensemble, un aspect aréolaire à la surface de la muqueuse; d'après une coupe, on pourrait croire qu'il s'agit là simplement d'un plissement de cette surface; mais par l'étude de coupes se succédant sans lacune, il est facile de se convaincre qu'il s'agit bien de courts culs-de-sac glandulaires, placés côte à côte et indépendants les uns des autres. Ces courtes glandes sont celles qui ont été décrites par Sharpey et par Bischoff sous le nom de cryptes, par opposition aux glandes proprement dites, ou longues glandes qui traversent toute l'épaisseur de la muqueuse.

Il est facile de reconnaître que les longues glandes résultent de l'hypertrophie et de la multiplication des tubes qui existaient déjà chez la jeune chienne (fig. 1), tandis que ces cryptes sont une formation nouvelle. C'est une question au sujet de laquelle nous donnerons bientôt quelques détails historiques, car ces deux ordres de formations glandulaires ont joué un grand rôle dans les théories émises sur l'origine du placenta et ont par suite été l'objet de nombreuses controverses.

Comme il nous est arrivé trop souvent de sacrifier des chiennes supposées dans les premières périodes de la gestation et de ne trouver cependant aucun produit de fécondation, nous avons été en possession d'un très grand nombre d'utérus dont les coupes reproduisaient les dispositions représentées dans la figure 3. L'étude de ces coupes à un fort grossissement, pour examiner l'épithélium des glandes et de la surface muqueuse, nous a le plus souvent montré des éléments épithéliaux tels que ceux représentés dans les figures 2 et 7; mais parfois aussi, plus rarement, nous avons été en présence d'éléments tels que ceux des figures 4 et 5. D'après quelques indications relatées sur nos notes d'observations, nous pensons que dans ces cas il s'est agi de chiennes ayant dépassé le rut sans être fécondées, et chez lesquelles les épithéliums glandulaires de l'utérus, ne subissant pas les évolutions que nous décrirons bientôt comme

caractéristiques de la gestation, offraient une hypertrophie temporaire destinée à s'arrêter bientôt. Sans insister sur cette hypothèse, les formes en question méritent d'être décrites, quitte à déterminer, par de nouvelles observations, la fréquence et la signification de ces formes. Dans la figure 4 est représentée, en GL, l'ouverture d'une longue glande, et en CR, la coupe d'un crypte de Sharpey-Bischoff. On voit que les cellules épithéliales glandulaires sont de longs éléments cylindriques, disposés librement les uns à côté des autres, ne se touchant que par leurs extrémités profondes, au niveau desquelles sont disposés les noyaux. Ces longs éléments, à aspect rubané, se transforment graduellement en cellules cylindriques ordinaires pour se continuer avec l'épithélium (E) qui revêt la surface de la muqueuse. La figure 5 représente les éléments de la partie profonde (voisine de la musculature) d'une longue glande : les cellules cylindriques y sont encore très longues, mais moins longues que dans la partie superficielle de la glande ; de plus elles sont, par leurs limites latérales, en contact direct les unes avec les autres.

b. Utérus et œuf au quatorzième jour. — Après l'utérus de la chienne en rut, nous passons à la description de l'utérus au stade de gestation le plus jeune qui nous ait permis de retrouver l'œuf dans la cavité utérine. Il s'agit d'une chienne au quatorzième jour. Extérieurement la corne utérine présentait déjà de très légers renflements de gestation. Sur les coupes longitudinales d'un de ces renflements (fig. 6), nous trouvons l'œuf (O) libre dans la cavité utérine ; ses parois sont plissées par l'effet des réactifs et sa forme est irrégulière, allongée selon l'axe du canal utérin. La région du canal qui renferme l'œuf est légèrement dilatée. En portant notre attention sur la muqueuse utérine, on remarque les dispositions suivantes : dans les régions non dilatées, interposées à deux renflements de gestation (c'est-à-dire aux extrémités droite et gauche de la fig. 6), la muqueuse est à peu près identique à ce qu'elle était sur la fig. 3, c'est-à-dire que nous voyons ici, en coupe longitudinale, ce que nous avons précédemment décrit sur une coupe transversale ; les *glandes longues* sont bien distinctes, et pareillement la couche superficielle de *cryptes* serrés les uns contre les autres à la surface de la muqueuse. Dans la région dilatée, contenant l'œuf, la muqueuse est plus épaisse, et cette augmentation d'épaisseur porte surtout sur sa zone moyenne, c'est-à-dire sur la zone placée entre la couche des cryptes superficiels et la couche qui contient la partie profonde

des glandes longues. Il semble évident, d'après l'inspection de la figure, que les cryptes superficiels sont devenus de plus en plus nombreux, puisque, malgré l'augmentation en surface de la muqueuse, au niveau du renflement de gestation, ils sont cependant aussi étroitement pressés les uns contre les autres que dans les parties rétrécies du canal utérin. Au contraire les glandes longues n'ont pas augmenté en nombre, elles sont restées ce qu'elles sont dans les parties rétrécies, et par suite, comme ici l'étendue de la muqueuse a augmenté, ces glandes longues sont plus clairsemées, plus distantes les unes des autres, et aussi plus distinctes. Cette disposition nouvelle, sensible pour la partie profonde de ces glandes, l'est surtout pour leur canal excréteur dans son trajet à travers la zone moyenne de la muqueuse. Là les canaux excréteurs, tortueux et allongés, n'apparaissent que par places, selon les hasards de la coupe, dans la zone moyenne de la muqueuse; plus vers la superficie, ces canaux excréteurs se mêlent aux cryptes desquels on ne peut les distinguer.

Ainsi, au début de la gestation, dans chaque renflement utérin, la muqueuse présente à considérer trois couches bien distinctes, qui subiront des transformations très différentes par la suite, et qui sont, en allant de la superficie à la profondeur : 1° la *couche des cryptes* (et des embouchures des glandes longues), couche qui nous présentera bientôt une hypertrophie et des transformations très caractéristiques; 2° la couche moyenne, que nous nommerons *couche homogène*, parce que les canaux des glandes longues y deviendront de plus en plus rares, et que par suite cette couche prendra, sur les coupes, un aspect de plus en plus uniforme et homogène (tissu conjonctif embryonnaire); 3° enfin la couche qui renferme les extrémités profondes des glandes longues : comme ces parties profondes des glandes ne seront que peu ou pas modifiées jusque vers la fin de la gestation, et persisteront, nous donnerons à cette couche le nom de *couche des glandes permanentes*. La figure 6 montre d'une façon bien évidente ces trois couches; pour cette figure d'ensemble nous avons choisi une coupe longitudinale, parce qu'elle permet de suivre, en allant des régions rétrécies à la région dilatée (renflement de gestation, chambre incubatrice) du canal utérin, les transformations qui amènent graduellement dans la muqueuse cette disposition en trois couches distinctes. En choisissant également, pour les stades suivants, des coupes longitudinales

pour nos figures d'ensemble, nous rendrons ces transformations de plus en plus évidentes.

On voit, par la description qui précède, qu'au début de la gestation, dans la muqueuse d'un renflement, la couche des cryptes est très distincte. Comme la nature de ces cryptes a été controversée, il importe de bien préciser leur disposition. On a nié leur existence comme formations indépendantes : on a dit qu'il ne s'agissait pas là de courts culs-de-sac glandulaires indépendants, mais simplement de ramifications latérales ayant pris naissance sur les conduits des glandes longues, ramifications terminées par des extrémités aveugles, c'est-à-dire que ces cryptes ne s'ouvriraient pas à la surface de la muqueuse. Il n'en est rien : les cryptes, comme le montrent nos figures d'ensemble, sont bien des formations nouvelles, indépendantes des parties correspondantes des conduits excréteurs des longues glandes entre lesquelles ils sont interposés. Et quant au fait de leur ouverture à la surface de la muqueuse, il est absolument incontestable par l'examen, à un plus fort grossissement, de cette surface. Dans la figure 7 nous avons représenté un de ces cryptes au niveau de son ouverture, et la continuité de son épithélium avec celui de la surface de la muqueuse utérine (en CR); à côté est un autre crypte (en *cr*), coupé perpendiculairement à l'axe de son tube et dont par suite on ne voit pas la communication avec la cavité de l'utérus; mais on retrouvait cette communication en examinant la suite des coupes sériées.

Cette figure 7 nous présente encore à considérer la composition du chorion de la muqueuse dans ses régions les plus superficielles, dans la couche des cryptes. Ce chorion est formé de tissu conjonctif embryonnaire, c'est-à-dire de cellules, fusiformes sur la coupe, entre lesquelles est une abondante substance amorphe; on y voit en même temps la coupe d'un certain nombre de capillaires. Nous constaterons, dans les stades qui vont suivre, que ce chorion se modifiera singulièrement comme composition; les capillaires y deviendront de plus en plus nombreux, et les autres éléments, cellules et substance amorphe, de plus en plus rares.

Enfin cette même figure 7, outre les détails qui nous serviront de point de départ pour l'étude des transformations de la couche des cryptes, dans la muqueuse, représente encore la constitution des parois de l'œuf : le blastoderme, dans la région ici figurée, n'est formé que de deux feuillets : l'externe ou ectoderme (*ex*), de

cellules plus larges que hautes, et l'interne ou entoderme (*in*), de cellules plates, très distantes les unes des autres, et dont le corps protoplasmique est épaissi seulement au niveau du noyau. Ces caractères sont ceux que présentent ces deux feuillets à une certaine distance en dehors de la tache embryonnaire.

c. Utérus et œuf au seizième jour. — Parmi les renflements de gestation d'une chienne au seizième jour, coupés les uns transversalement, les autres longitudinalement, nous avons choisi la coupe longitudinale représentée dans la figure 8. La vésicule blastodermique ne s'était pas rétractée, et ses parois étaient en contact avec la muqueuse utérine, sans avoir contracté encore de connexions avec elle. Nous donnerons d'abord quelques indications sur les parois de l'œuf, qui, en dehors de la tache embryonnaire, ne présentent que peu de modifications; nous aurons à nous étendre davantage sur la muqueuse utérine, et spécialement sur la couche des cryptes.

L'œuf est encore simplement didermique, c'est-à-dire formé uniquement de l'ectoderme et de l'entoderme, sur une grande partie de son étendue; telle est la portion représentée en O dans la figure 11. L'entoderme est toujours constitué par des cellules minces, très écartées les unes des autres; les cellules ectodermiques sont régulièrement cubiques (*ex*, fig. 11), et diffèrent peu, quant à la forme, des cellules épithéliales de la muqueuse utérine, celles-ci étant devenues plus courtes (moins cylindriques) que précédemment (voir fig. 7). Sur certaines parties de la préparation, la paroi de l'œuf s'étant renversée et ayant échappé à la coupe, se présentait sous la forme d'un lambeau, peu étendu, sur lequel on voyait à plat l'ectoderme, et, par transparence, à travers lui, l'entoderme, ou, pour mieux dire, les noyaux de celui-ci. C'est ce que représente la figure 9 : l'ectoderme, vu en surface, forme un carrelage régulier de cellules polyédriques; on ne voit pas les contours des cellules de l'entoderme, mais seulement leurs gros noyaux, qui sont très éloignés les uns des autres, comparativement aux noyaux des cellules ectodermiques.

La muqueuse utérine ne présente pas de modification bien notable dans la couche profonde, dite des glandes permanentes, ni dans sa couche moyenne ou couche homogène. Mais la couche superficielle ou des cryptes est très modifiée; elle commence à prendre un aspect spongieux par le fait de la dilatation de toutes les cavités glandulaires qu'elle renferme, c'est-à-dire aussi bien des

cryptes que des conduits excréteurs des glandes longues. Cet aspect est bien caractérisé à un faible grossissement (fig. 8; grossissement de 8 à 9 fois); à un grossissement de 120 fois (fig. 10) on voit mieux les dilatations glandulaires qui produisent cet aspect spongieux; de ces cavités dilatées, le plus grand nombre correspond évidemment à des cryptes (par exemple en 1, 2, 3, figure 11); mais les conduits excréteurs des glandes longues ont aussi subi cette ampliation puisque on voit (en 4, fig. 10) un de ces conduits venir s'ouvrir dans une de ces cavités, c'est-à-dire lui donner naissance par sa dilatation.

Ces dilatations glandulaires se comportent d'une manière bien différente dans leurs extrémités inférieure et supérieure. Leur extrémité inférieure est brusquement dilatée, selon un plan parallèle à la surface de la muqueuse, de sorte que toutes les cavités ainsi produites se terminent par un fond plat, et que ces fonds plats sont disposés sur un même plan, et par suite, en coupe, sur une même ligne qui marque nettement la limite entre la couche homogène de la muqueuse et la couche des cryptes (au niveau de la partie inférieure de la figure 10). Ces dispositions deviendront de plus en plus marquées dans les stades suivants. Au contraire, au niveau de leur embouchure ou extrémité supérieure, les cryptes ne sont pas dilatés, et leur cavité, suivie de bas en haut, se rétrécit graduellement. A rigoureusement parler, cette embouchure des cryptes ne se rétrécit pas; elle reste à peu près ce qu'elle était antérieurement; elle ne se dilate pas comme le reste de la cavité glandulaire; mais l'épithélium qui revêt cette embouchure non dilatée subit une hypertrophie, que nous décrirons dans un instant, et qui aboutira finalement à oblitérer la lumière de la cavité à ce niveau. Pour en finir avec la forme de ces cavités glandulaires, ajoutons encore qu'elles présentent des diverticules latéraux nombreux et irréguliers, comme on le voit bien en 3 sur la fig. 10, et que sur une coupe ces diverticules ne sont pas toujours vus en connexion avec la cavité principale dont ils sont une dépendance, de sorte qu'ils apparaissent comme autant de cavités en apparence closes et distinctes (en 5 et 6, fig. 10). Est-il besoin, pour compléter cette description de la *couche spongieuse des cryptes*, de dire que les cavités 7, 8, 9 de la fig. 10 sont des cryptes dont la région superficielle a seule été comprise dans le plan de la coupe, sans connexion apparente avec leurs parties inférieures et leurs diverticules latéraux? Telles sont

les dispositions qui, dès le seizième jour, donnent à la couche des cryptes son aspect spongieux si caractéristique.

Si, après l'étude de l'aspect de cette couche et de la forme de ses cavités glandulaires, nous passons à l'examen histologique de ces mêmes parties, nous devons parler du *tissu conjonctif de la muqueuse*, formant des cloisons entre les cavités glandulaires et leurs diverticules, de l'*épithélium de ces cavités glandulaires*, et enfin de l'*épithélium qui revêt la surface de la muqueuse*.

Le *tissu conjonctif* ou *chorion de la muqueuse* n'a pas pris un développement parallèle à celui des cavités des cryptes; comprimé par la dilatation de ceux-ci, et par la production de leurs diverticules latéraux, ce chorion est ainsi réduit à former de minces cloisons entre les dilatations glandulaires (figures 10 et 11). Dans la constitution de ces cloisons les cellules conjonctives prennent une part de plus en plus réduite, et les capillaires sanguins une part de plus en plus considérable : il suffira pour s'en convaincre de comparer les figures 7 et 11. Nulle part, au seizième jour, on ne voit aucune trace de prolifération des cellules conjonctives de ces cloisons; aussi, à mesure que se fait l'ampliation de l'utérus et l'augmentation en épaisseur de la couche des cryptes dilatés, dans les cloisons glandulaires ainsi allongées et amincies les cellules conjonctives deviennent de plus en plus rares; nous verrons qu'elles deviennent bientôt si rares qu'on a peine à en retrouver quelques exemplaires sur les coupes, de sorte qu'alors les cloisons interglandulaires ne renferment que des capillaires sanguins.

Dans l'*épithélium des cavités glandulaires* de la couche des cryptes commence, au seizième jour, un processus d'hypertrophie qui aboutira ultérieurement à des transformations et dégénérescences qui ont exercé la sagacité de divers auteurs. Pour le moment ce processus n'est encore caractérisé que par l'augmentation de volume des éléments, et par leur affinité énergique pour les matières colorantes. Comme le montre la figure 10, et surtout la figure 11, dessinée à un plus fort grossissement, les cellules glandulaires deviennent longues, saillantes dans la cavité glandulaire, munies de deux et trois noyaux; ceux-ci sont déjà remarquablement volumineux, riches en substance chromatique, qui dessine de nombreux nucléoles très foncés. Cette hypertrophie épithéliale ne se produit jamais sur la partie profonde des dilatations glandulaires, sur ce plancher uni, régulièrement disposé sur un même plan (niveau de

la partie inférieure de la figure 10) d'une glande à la glande voisine; elle commence un peu au-dessus de cette partie profonde, et va en augmentant, d'une manière plus ou moins régulière, vers l'embouchure de la glande. Au niveau de cette embouchure l'hypertrophie, au 16e jour, commence sinon à effectuer, du moins à préparer l'oblitération de l'ouverture.

L'*épithélium de la surface utérine* est bien conservé au 16e jour; mais ses cellules (fig. 11) ne sont plus cylindriques; elles sont devenues cubiques, comme nous le signalions plus haut en décrivant l'ectoderme fœtal qui arrive à leur contact. Le noyau de ces cellules épithéliales se colore encore bien par les réactifs, mais leur protoplasma est devenu pâle, homogène et peu colorable. Ce sont les premières indications du processus d'atrophie et de résorption que va subir cet épithélium par un contact plus immédiat avec l'ectoderme.

d. Utérus et œuf au 18e jour. — Sur une chienne au 18e jour nous trouvons les diverses parties constituées à peu près comme au 16e jour, les transformations que nous avons précédemment signalées étant devenues seulement plus accentuées. Nous pouvons donc nous contenter de renvoyer le lecteur à l'inspection des figures 12, 13, 14 (pl. I), 15 et 16 (pl. II) pour constater que la dilatation des cryptes et des canaux excréteurs des glandes longues est devenue plus considérable et que la couche des cryptes a pris un aspect de plus en plus spongieux (fig. 14); que les cloisons interglandulaires de cette couche, devenues de plus en plus minces, renferment essentiellement des capillaires et seulement quelques très rares cellules conjonctives (fig. 12, 15, 16); que l'hypertrophie de l'épithélium glandulaire est devenue plus considérable (mêmes figures) et qu'en même temps un plus grand nombre d'orifices glandulaires sont oblitérés, au moins dans certaines régions. Les seules dispositions qui méritent une description spéciale sont la couche la plus superficielle du chorion de la muqueuse d'une part, et d'autre part l'épithélium utérin qui revêt cette couche.

Par couche la plus superficielle du chorion nous entendons celle qui est placée immédiatement au-dessous de l'épithélium de la surface utérine, au niveau des orifices des cryptes. Les figures 15 et 16 de la planche II nous montrent que cette couche est actuellement composée presque uniquement de capillaires; ils sont moins nombreux dans la figure 16, qui représente une partie prise dans la

région A de la figure 13; ils sont plus nombreux dans la figure 15, répondant à la région B de la figure 13; surtout vers la gauche de cette figure 15 on voit les capillaires, disposés sur deux et même trois rangs, former une couche toute spéciale, qui ne renferme d'autres parties constituantes que ces capillaires, séparés par un peu de substance amorphe et étroitement pressés les uns contre les autres. On dirait la coupe d'un tissu érectile en voie de développement. Ce n'est ici que le début d'une formation qui atteindra bientôt une puissance bien plus considérable, et dont la signification sera de la plus haute importance pour la production du placenta. Nous nous contenterons donc de la signaler pour le moment, et de lui donner un nom qui ne préjuge rien, celui de *couche des capillaires*.

Pour étudier complètement l'*épithélium utérin* au 18e jour, il faut l'examiner successivement dans diverses régions dont la figure 13 nous donnera les rapports topographiques.

Cette figure 13 est une coupe longitudinale d'un renflement de gestation au 18e jour; il faut remarquer que le dessin en a été fait au grossissement de 5 fois seulement, et alors on comprendra, malgré les apparences inverses, que le renflement était plus volumineux et la couche des cryptes plus épaisse qu'au 16e jour (fig. 8). L'œuf sphérique remplit la cavité du renflement et vient s'appliquer étroitement à la surface de la muqueuse. Mais à cet égard il faut distinguer diverses régions. D'abord dans les parties qui répondent aux deux extrémités du renflement, là où la cavité de celui-ci se continue avec les portions rétrécies du canal utérin, les parois de l'œuf (en C et D, fig. 13) sont libres et flottantes; ce sont les régions que nous pouvons déjà nommer les *pôles* ou *extrémités de l'œuf*, en raison de la configuration que prendra ultérieurement celui-ci. D'autre part, à ce moment l'embryon est nettement dessiné sur l'œuf, notamment par sa gouttière médullaire, dont on voit la coupe dans la région A de la figure 13 (voir aussi GM dans la figure 14). Nous pouvons donc parler d'un hémisphère embryonné (portion inférieure sur la figure 13) et d'un hémisphère opposé à l'embryon (supérieur dans la figure 13). L'hémisphère opposé à l'embryon est, par son ectoderme, étroitement appliqué à la surface de la muqueuse utérine; au contraire, l'hémisphère embryonné n'est semblablement en contact avec la muqueuse que dans ses parties périphériques par rapport à l'embryon; ses parties cen-

trales, immédiatement autour de l'embryon (de chaque côté de la gouttière médullaire sur les coupes des figures 13 et 14), étant au contraire libres, c'est-à-dire situées à une certaine distance de la surface de la muqueuse utérine. Cette disposition est en rapport avec la production ultérieure de l'amnios et on peut dire que cette zone péri-embryonnaire, réservée libre de tout contact (plus tard de toute adhérence) avec la muqueuse, est ainsi disposée pour permettre la formation des replis amniotiques.

Or l'état de l'épithélium utérin n'est pas tout à fait le même selon que l'ectoderme fœtal est ou n'est pas arrivé à son contact. Nous avons donc à examiner cet épithélium dans les régions qui réalisent l'une ou l'autre de ces dispositions, et à étudier de plus les zones de transition entre ces diverses régions.

Dans la région de l'embryon (région A de la figure 13, et partie moyenne de la figure 14), le revêtement épithélial de la surface utérine n'est plus formé de cellules distinctes; celles-ci se sont soudées en une couche homogène, hyaline, régulièrement semée de noyaux sphériques (fig. 16, pl. II, en E); ces noyaux se colorent par le carmin aluné, l'hématoxyline, ou la safranine, d'une manière homogène, avec une teinte plus foncée à la périphérie qu'au centre, mais sans indication de réseau ou de grains chromatiques; au niveau de l'embouchure des cryptes, cet épithélium dégénéré pénètre dans cette embouchure, sur une longueur correspondant à deux ou trois cellules, et, que cette embouchure soit encore ouverte ou oblitérée, se continue avec les cellules épithéliales glandulaires hypertrophiées (fig. 16). Remarquons encore que, dans cette région dite de l'embryon, le processus d'oblitération de l'embouchure des cryptes est peu avancé, la plupart d'entre eux s'ouvrant encore nettement à la surface (comparer la région moyenne et l'extrémité gauche de la figure 14).

Dans les régions où l'ectoderme est venu s'appliquer étroitement au contact de la muqueuse utérine, c'est-à-dire au niveau de tout l'hémisphère opposé à l'embryon (partie supérieure de la figure 13) et au niveau des parties périphériques de l'hémisphère embryonné (région B de la figure 13), les ouvertures des glandes sont presque toutes oblitérées par l'hypertrophie de l'épithélium glandulaire (voir l'extrémité gauche de la figure 14). L'épithélium utérin, dans ces régions, est réduit à une couche hyaline, homogène, comme dans la région précédente; mais cette couche est plus mince, et les

noyaux dont elle est semée (fig. 15, pl. II) sont plus petits, ratatinés, légèrement aplatis, de sorte que leur grand axe est dirigé parallèlement à la surface recouverte. Au niveau des cryptes même mode de continuité entre cet épithélium dégénéré et les éléments glandulaires.

Enfin dans une troisième région (région D et C de la figure 13), là où la dilatation de gestation se continue avec les parties rétrécies du canal utérin, l'épithélium de la muqueuse présente sa forme normale, à cellules cylindriques bien distinctes (voir fig. 19, en E).

En ayant égard aux rapports que présentent, avec l'ectoderme fœtal, les régions considérées, on ne peut pas dire d'une façon absolue, que la dégénérescence de l'épithélium utérin soit produite par son contact avec l'ectoderme, puisque cette dégénérescence est déjà très accusée dans une région (celle de l'embryon, A, fig. 13, et G M, fig. 14) où cependant l'ectoderme ne touche pas l'épithélium; mais on voit que cependant le degré de cette dégénérescence est en raison des rapports plus ou moins intimes de l'ectoderme avec l'épithélium; elle est très avancée là où le contact est intime et détermine déjà des adhérences (fig. 15); elle est moins avancée là où ectoderme et épithélium sont très voisins sans se toucher; enfin elle est nulle vers les pôles de l'œuf, là où l'ectoderme s'écarte définitivement de l'épithélium avec lequel il ne contractera pas d'adhérence ultérieurement.

Ceci nous amène à parler de l'ectoderme lui-même. Il est formé d'une couche unique et bien régulière de cellules cubiques, légèrement plus hautes que larges, au moins dans certaines régions (voir fig. 15); mais ce qu'il présente de remarquable c'est que par places il tend à devenir plus épais, les cellules se superposant sur deux rangs. Ces végétations ectodermiques sont les premières indications du mode par lequel l'ectoderme se fixera sur la muqueuse en la pénétrant par une série de prolongements cellulaires; elles seront, comme chez les rongeurs, l'origine de la formation placentaire principale, d'un véritable plasmode ectoplacentaire, différant un peu, nous le verrons, de celui des rongeurs. Au 18e jour ces végétations ectodermiques ne sont encore indiquées que d'une manière très discrète : sur la figure 15 on en voit deux, l'une en A, sur un point quelconque de la surface utérine revêtue de son épithélium dégénéré, l'autre en B, au niveau de l'embouchure d'une glande. Dès que ces végétations deviennent plus considérables,

nous sortons du stade actuellement étudié, pour passer au stade de fixation de l'œuf; nous remettons donc à plus tard l'étude du développement de ces végétations ectodermiques, et pour terminer l'examen du stade actuel nous décrirons la région de transition, où l'ectoderme, suivi vers les pôles de l'œuf, est d'abord appliqué sur la surface utérine, puis s'en éloigne pour former l'extrémité polaire entièrement libre.

Cette région intéressante correspond au point E de la figure 13; elle est représentée à un grossissement de 30 fois dans la figure 18 de la planche II. En suivant cette dernière figure de droite à gauche, on a d'abord une région, de *a* en *b*, où l'ectoderme est appliqué à la surface utérine, où l'épithélium utérin est très dégénéré, où, en un mot, les parties sont constituées comme dans la figure 15; puis en *b*, l'ectoderme se sépare brusquement de la surface utérine. Or en cette région, de *b* à *c*, deux dispositions frappantes sont à signaler : d'une part l'épithélium utérin est dégénéré comme dans la région précédente, d'autre part l'ectoderme est épaissi et présente des végétations notables. Ces deux faits semblent en désaccord avec cet autre fait qu'il n'y a pas ici de contact immédiat entre l'épithélium et l'ectoderme. Or lorsqu'on dispose de très nombreuses pièces, comme nous avons pu en avoir, lorsque ces pièces ont été débitées en nombreuses séries de coupes, et qu'on passe ces séries en revue, on arrive toujours à trouver quelques rares préparations de cette région, dans lesquelles les parties sont disposées comme dans la figure 20. Ici l'ectoderme et l'épithélium dégénéré sont bien écartés l'un de l'autre, mais les épaississements ou végétations cellulaires de l'ectoderme arrivent par leur sommet soit très proche de l'épithélium utérin (en *a*, fig. 20), soit au contact même (en *b*) de cet épithélium. Nous en pouvons conclure que dans cette région ectoderme et épithélium sont réellement en contact, non d'une manière continue, mais par places, c'est-à-dire que, par ses végétations, l'ectoderme forme des arcades, au niveau desquelles il ne touche pas l'épithélium, mais entre lesquelles il donne naissance à des végétations, qui, comme autant de piliers des arcades précédentes, viennent au contact de l'épithélium. Ces contacts, d'abord imparfaits, sont si légers, que, pendant le durcissement des pièces, ils disparaissent pour la plupart, donnant lieu, sur les coupes, aux dispositions représentées par la figure 18, de *b* à *c*; mais plus tard ils se transforment en solides adhérences, tou-

jours disposées de place en place, avec intervalles libres. Une pareille disposition peut paraître au premier abord de peu d'importance, et les détails avec lesquels nous la décrivons peuvent sembler inutiles. Il n'en est rien; nous assistons, avec ces détails, à la première indication d'une formation caractéristique du placenta du chien, à savoir la *bordure verte* de ce placenta zonaire. C'est en effet dans les cavités déterminées par ces arcades que se fera l'accumulation de sang, qui dessine ultérieurement ces cordons goudronnés, pleins de sang altéré, formant une bordure d'un vert sombre sur les limites latérales de la zone placentaire. Nous pouvons donc dès maintenant donner, à la région de transition que nous venons d'étudier, le nom de *région de la bordure verte*, dénomination sous laquelle nous en poursuivrons l'examen dans les études suivantes.

En dehors de la région de la bordure verte (de *c* à *d*, fig. 18), au 18e jour, l'ectoderme, avant de former l'extrémité polaire, entièrement lisse, de l'œuf, présente encore, sur une courte étendue, une certaine tendance à former des épaississements et des végétations cellulaires (fig. 19). A leur niveau l'épithélium utérin, au contact duquel elles n'arrivent pas, est bien conservé, avec cellules cylindriques normales bien distinctes. Mais ce n'est pas à dire que plus tard le contact ne s'établira pas entre ces parties fœtales et maternelles, et que l'épithélium ne subira pas par places la dégénérescence. Nous verrons en effet qu'au début la bordure verte est mal limitée en dehors, qu'elle montre, pour ainsi dire, une certaine hésitation à se circonscrire de ce côté; et qu'en dehors d'elle, au moment où le pôle de l'œuf devient entièrement libre, on trouve comme des tentatives avortées d'adhérence et de pénétration de l'ectoderme dans le terrain maternel. Ces dernières dispositions sont, nous le verrons, très nombreuses et très marquées chez le chat, où leur étude sera très instructive.

En résumé, les processus histologiques qui se passent dans l'utérus depuis l'arrivée de l'œuf jusqu'au moment de sa fixation, consistent essentiellement en une hypertrophie des glandes, soit des cryptes, soit des conduits excréteurs des glandes longues; la muqueuse utérine, par suite des dispositions que présentent les glandes, se divise en trois couches, une profonde, ou couche des glandes permanentes, une moyenne, ou couche homogène, et une superficielle ou couche des cryptes; c'est dans cette dernière

couche que se passent ensuite les transformations les plus importantes, les portions glandulaires qui y sont contenues se dilatant et émettant des diverticules latéraux, de manière que la couche en question prend un aspect spongieux. Les cloisons qui séparent les glandes deviennent très minces, et ne contiennent bientôt plus que des capillaires, les cellules conjonctives y devenant très rares; il en est de même de la partie du chorion immédiatement sous-jacente à l'épithélium, partie qui est bientôt formée uniquement de capillaires (couche des capillaires). En même temps l'épithélium glandulaire s'hypertrophie, surtout vers l'embouchure des glandes, et tend à oblitérer ces embouchures. Quant à l'épithélium utérin; il subit, dans tous les points où il est en contact avec l'ectoderme de l'œuf, une dégénérescence caractéristique qui prélude à sa disparition.

Dans ce résumé sont rappelés deux ordres de faits qui ont donné lieu à de nombreuses controverses et dont l'historique doit être donné par nous. L'un de ces faits c'est la dégénérescence de l'épithélium utérin; nous n'en donnerons l'historique que quand nous aurons constaté sa disparition complète, après fixation de l'œuf; l'autre fait est la présence de cryptes courts, interposés entre les embouchures des glandes longues : l'histoire de ces cryptes joue un rôle important dans celle du placenta; de plus cette histoire nous amènera à compléter nos propres observations par l'exposé de travaux récents, ceux de Strahl notamment. En effet nous avons bien vu que chez la jeune chienne vierge il n'y a que des glandes longues, qui sont même assez rudimentaires, et que par contre chez la chienne en rut, ou au moins au début de la gestation, il y a très distinctement des glandes longues et des cryptes courts. Mais à quelle époque apparaissent ces cryptes de nouvelle formation? Sont-ils en rapport simplement avec le rut ou avec une gestation commençante? Ces cryptes disparaissent-ils pendant les intervalles de repos sexuels? Nous étions sur le point d'entreprendre des recherches sur ces questions, lorsque nous avons vu qu'elles avaient également préoccupé Strahl, qui a eu à sa disposition les pièces nécessaires pour les résoudre. C'est donc avec l'histoire des glandes, après avoir retracé comment les cryptes de nouvelle formation ont été tour à tour admis ou non, et diversement interprétés, que nous verrons comment leur existence a été définitivement démontrée et comment ont été bien précisées les conditions de leur développement.

e. Historique des glandes de la muqueuse utérine de la chienne. — La connaissance première sur ces glandes chez les carnassiers a été tardive; elle a été précédée de la démonstration de glandes dans la muqueuse utérine de quelques autres mammifères, démonstration qui a été précédée elle-même de diverses interprétations erronées, dont il ne sera pas sans intérêt de retracer ici les phases successives. C'est à Malpighi que nous devons la première découverte des glandes de la muqueuse utérine; il ne vit, il est vrai, que les orifices à la surface et supposa l'existence de corps glandulaires correspondant à ces ouvertures : « An vero his orificiis appendantur glandulæ, licet sensus non attengat, ratio tamen ex perpetuâ operandi normâ probabiliter eas suadet » [1]. Malpighi fit ses observations sur divers mammifères, mais principalement sur la brebis et la vache. Fait très remarquable, et sur lequel nous reviendrons lorsque nous étudierons le placenta diffus de la truie, près de deux siècles plus tard, en 1828, de Baer revit ces glandes, dans les régions non villeuses dites espaces d'Eschricht, mais ne reconnut pas leur nature; il décrit leurs embouchures, les circonvolutions de leurs tubes, puis il les interprète comme des vaisseaux lymphatiques (*Saugeradern*, vaisseaux absorbants) [2]. Non moins malheureux dans ses interprétations fut E. Weber, en 1830, lorsque, décrivant la surface utérine comme criblée d'une multitude d'orifices (*foramina tegumenti cribriformis*), il considère cette disposition comme due à la présence de fines et innombrables villosités juxtaposées (*innumeris admodum tenuibus serpentine flexis cylindricis villis formatum*, op. cit., p. 29); il est vrai qu'il ajoute que ces villosités sont creuses (?), mais qu'il ne faudrait pas pour cela les prendre pour des vaisseaux exhalants (*is erraret, qui villos illos pro arteriis aut venis prolongatis haberet, quæ functionem exhalandi et resorbendi perficerent*, op. cit., p. 31) [3]. En 1837, de Baer reproduit à peu près textuellement la manière de voir de E. Weber [4]. Ces vues erronées, dont Robin a donné plus tard une très précise interprétation critique [5], ne prirent fin qu'avec les recherches des deux frères

1. *Opera posthuma*, Venetiis, 1698, p. 46.
2. K. E. von Baer, *Untersuchungen uber die Gefässverbindungzwischen Mutter und Frucht in den Säugethieren*, Leipzig, 1828, p. 12.
3. E. Weber, *Desquisitio anatomica uteri et ovariorum puettæ septimo a conceptione die defunctæ*, Halis, 1830.
4. K. E. v. Baer, *Uber Entwicktungsgeschichte der Thiere*, 2e partie, Königsberg, 1837, p. 266.
5. « Ce sont certainement les glandes tubuleuses, devenues libres en partie, par

Weber [1], qui enfin décrivirent des tubes sinueux, terminés en cul-de-sac arrondi, et se divisant çà et là en deux branches, ayant des orifices extérieurs visibles à l'œil nu; il n'est pas douteux, disent ces auteurs, que ces glandes tubuleuses se rencontrent dans l'utérus de tous les mammifères. Presque aussitôt cette description fut confirmée par Sharpey [2], par Coste [3], par Richard [4], par Robin [5], et dès lors la connaissance des glandes utérines devint une notion classique. Nous n'en poursuivrons pas ici l'historique général, n'ayant à nous occuper pour le moment que des glandes utérines de la chienne.

C'est Sharpey qui, en 1842, dans les notes citées ci-dessus, attira le premier l'attention sur les deux dispositions que présentent les glandes utérines des carnassiers au début de la gestation. « Elles se présentent, dit-il, sous deux formes : les unes, simples et plus nombreuses, sont courtes, indivises, forment des culs-de-sac; les autres sont composées, pourvues d'un long canal excréteur qui se subdivise en branches contournées. Ces deux espèces de glandes subissent des modifications considérables pendant la gestation. Quand l'œuf de la chienne a atteint les dimensions d'une noix, il est revêtu de nombreuses villosités choriales bientôt vascularisées, qui prennent part à la formation du placenta zonaire. En effet à ces villosités correspond une portion également zonaire de la face interne de l'utérus, portion plus saillante que le reste de la surface muqueuse, et creusée de dépressions dans lesquelles pénètrent les villosités fœtales. Cette formation, dit

altération cadavérique, qu'ont vues et décrites E. Weber et Baer, sous forme de cylindres grêles, flexueux, etc. » (Ch. Robin, *Mémoire sur les mod. de la muqueuse utérine pendant et après la grossesse*, 1861.)

1. E. et H. Weber, *Ueber die Schlauchartigen Uterindrusen der Menschen* (*Bericht uber die 19te Versammlung deutscher Naturforscher und Aerzte zu Braunschweig in* 1841, — publié en 1842, p. 86). Les mêmes auteurs ont repris la question en 1846 (*Zusätze zur Lehre vom Baue und Verricht. der Geschlechtorgane*, Leipzig, 1846, *Archives de Müller*, p. 421).

2. Les recherches de Sharpey ont paru d'abord sous forme de notes annexées à la traduction anglaise de Müller (*Elements of Physiology by J. Müller*, trans. by Baly, 1842, t. II, p. 1574, fig. 209), puis elles ont été reproduites, sous le titre : *On the membrana decidua and ulerine Glands*, dans le *Monthly Journ.*, Febru. 1842, et dans le *Microscop. Journ.*, vol. II, n° 21, p. 279. — De ces derniers mémoires Wallach a donné, dans le *Canstatt. Jahresb.* (1843, p. 106), une analyse détaillée, presque une traduction.

3. Coste, *Sur la formation de la caduque* (*Compt. rend. Acad. des sciences*, 1842, t. XV, p. 59 et 62).

4. Ad. Richard, *De la muqueuse de l'utérus*, Paris, 1848.

5. C. Robin, *Mémoire sur la membrane muqueuse utérine* (Société philomatique, 18 mars 1848).

Sharpey, représente la *caduque*, et son origine est due simplement à ce que cette partie de la muqueuse est devenue plus épaisse et plus vasculaire; les dépressions qu'elle présente et qui reçoivent les villosités fœtales, ne sont autre chose que les glandes sus-indiquées, dont le volume a augmenté et dont les orifices se sont dilatés. Les glandes simples ne subissent d'autre transformation que cette dilatation; mais les glandes composées présentent des modifications plus complexes. Leur long canal excréteur se dilate, immédiatement au-dessous de son ouverture, et forme ainsi une cavité tapissée d'épithélium et pleine d'un liquide blanchâtre, très granuleux. Ces cavités forment au-dessous de la caduque une couche spéciale, et elles prennent, par compression réciproque, une forme polyédrique; au niveau de leurs embouchures elles sont considérablement rétrécies. » On voit que, sans tenir compte ici de ce que l'auteur dit des villosités fœtales, sa description est remarquablement exacte quant aux glandes longues et aux cryptes, et quant à leurs premières transformations. Presque aussitôt cette description fut confirmée par Bischoff. « La muqueuse utérine de la chienne, dit-il (*op. cit.*, p. 14), présente de nombreuses glandes qui appartiennent à deux catégories distinctes : les unes sont représentées par des canaux qui traversent en serpentant toute l'épaisseur de la muqueuse et qui, en arrivant vers la profondeur de celle-ci, se contournent en nombreux pelotons; pendant leur trajet ces canaux se bifurquent, souvent se trifurquent, mais peuvent aussi ne pas présenter de subdivisions; enfin ils se terminent en cul-de-sac; mais souvent aussi on voit deux canaux s'anastomoser. Les autres glandes sont représentées par d'innombrables cryptes simples, qui occupent toute la couche superficielle de la muqueuse; leur présence donne à cette surface un aspect criblé [1]. » Nous reproduisons ci-contre deux figures que donne Bischoff de ces deux ordres de glandes, pour bien montrer la concordance de ses observations avec les nôtres.

La figure IX (Bischoff, pl. XIV, fig. 46) représente les deux ordres de glandes avant la gestation. La figure X (ibid., fig. 48) représente les mêmes parties alors que la couche des cryptes prend un aspect caverneux; cette seconde figure est moins heureuse que la première; évidemment la technique des coupes, au temps de Bischoff, était encore très primitive, et si les préparations ainsi obtenues

1. Th. Ludw. W. Bischoff, *Entwicklungsgeschichte der Hunde-Eies*, Braunschweig, 1845.

étaient suffisantes pour donner une idée exacte des glandes au début (fig. IX), elles ne l'étaient plus pour permettre de se rendre compte de la disposition exacte de la couche des cryptes lorsqu'elle est devenue spongieuse. Mais on reconnaît en tout cas que

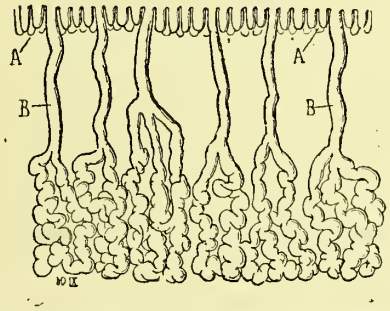

Fig. IX (d'après Bischoff). — A, cryptes glandulaires; B, glandes utriculaires proprement dites.

Bischoff a fort exactement interprété la manière de se comporter de chaque espèce de glande (voir l'explication de la fig. X).

Fig. X (d'après Bischoff). — Muqueuse utérine de la région placentaire au vingt-quatrième jour. On voit, dit Bischoff, que les cryptes (A) se sont dilatés et ont produit des culs-de-sac latéraux, et que les glandes utriculaires proprement dites (C) se sont également dilatées au niveau de leurs embouchures (B).

A partir de ce moment les deux ordres de glandes furent généralement admis, et les glandes courtes désignées dans les traités classiques sous le nom de cryptes de Sharpey et Bischoff. Mais cette notion devait bientôt trouver des contradictions ou des interprétations différentes.

Ce fut d'abord Ercolani, qui, en 1869, nia l'existence des cryptes : « Les anatomistes, dit-il [1], et les physiologistes ont accepté l'opinion de Sharpey, confirmée par Bischoff, que chez les chiennes et les chattes il existe deux espèces de glandes utérines, les simples et les rameuses... Il était fort intéressant pour moi de vérifier une telle observation; mais sur les sections verticales de l'utérus on ne peut obtenir que des portions de glandes coupées en travers. Je pensai donc que pour préparer quelques glandes simples ou cryptes, ou follicules, et des portions suffisantes de rameuses, il fallait peut-être enlever, à l'aide d'un pinceau et par plusieurs lavages, les couches superficielles de l'épithélium de la muqueuse utérine, puis soulever avec une pince l'enveloppe la plus superficielle de la muqueuse ainsi dénudée; alors, je devais découvrir facilement, à l'aide du microscope, dans cette couche mince et superficielle, ce qu'il m'importait d'observer. L'expérience réussit, et par ce moyen j'ai obtenu plusieurs fois des glandes utriculaires entières de l'utérus de la chienne, telles qu'elles sont représentées dans la figure 1 de ma planche II. Mais toutes les recherches que j'ai répétées par ce même procédé n'ont jamais pu me faire observer une seule glande simple ou crypte dans l'utérus de la chienne. » Nous avons tenu à reproduire textuellement ce passage pour montrer à quelle méthode rudimentaire de recherches Ercolani avait eu recours. Mais ceci n'est rien; quand on se reporte à la figure à laquelle il renvoie et à la légende de cette figure, on voit avec étonnement qu'il s'agit de l'utérus d'une chienne à terme : « pli de la muqueuse utérine, dit la légende, d'une chienne à terme, appliqué sur une lame; l'épithélium a été enlevé en grande partie pour faire voir une glande utriculaire ou rameuse de l'utérus et pour montrer qu'il n'y a pas une autre espèce de glandes, dites simples ». Or il ne s'agit pas de retrouver les cryptes de Sharpey et Bischoff sur un utérus à terme ; il y a alors longtemps que ces glandes ont subi des transformations qui les ont d'abord rendues méconnaissables, puis en ont amené la disparition, ainsi que nous le verrons par la suite.

Plus digne d'attention est la manière de voir de Turner; il constate l'existence des cryptes en question, mais il nie leur existence indépendante : ces prétendus cryptes ne seraient que des portions

1. Ercolani, *Mémoire sur les glandes utriculaires de l'utérus*, etc. (Trad. fr. par Bruch. Alger, 1869), p. 21.

des glandes longues. « On sait, dit-il [1], que Sharpey a décrit dans la muqueuse utérine de la chienne deux espèces de glandes, les unes courtes, simples, non ramifiées, les autres composées, formées par un long tube se divisant en ramifications tortueuses; ces deux sortes de glandes s'ouvrant du reste côte à côte à la surface de la muqueuse. Cette description, concordant avec celle de Weber et de Bischoff, a été généralement adoptée par les anatomistes et les physiologistes; cependant Ercolani, dans son premier mémoire sur la structure du placenta, déclare qu'il lui a été impossible de constater la présence de deux espèces de glandes. J'ai donc été amené à reprendre avec soin l'étude de la muqueuse utérine de la chienne non fécondée... Sur une coupe verticale, j'ai vu les longs tubes des glandes composées traversant la muqueuse jusque dans ses couches profondes, et entre ces glandes j'ai reconnu la présence de tubes courts et simples, de sorte que cet examen, à un faible grossissement, semblait au premier abord confirmer les observations de Sharpey, Bischoff et Weber, faites à un grossissement de 10 et 12 diamètres. Mais à un plus fort grossissement ces glandes, en apparence courtes et simples, se montraient très diverses dans leur longueur, les unes ne plongeant qu'à très peu de profondeur dans la muqueuse, les autres pénétrant très loin et présentant toutes les formes de transition vers les longues glandes tubulaires ramifiées. D'autre part, dans le tissu connectif sous-jacent aux glandes courtes se montraient des portions de tubes en apparence isolés, mais dont, par une attentive mise au point, on reconnaissait la continuité avec les glandes courtes, quoique cette continuité fût rendue peu visible par la présence du tissu connectif. Je suis donc porté à penser que les glandes utriculaires de la chienne, comme celles de nombre d'autres mammifères, sont disposées dans la muqueuse les unes verticalement, les autres plus ou moins obliquement, de sorte que sur les coupes perpendiculaires à la surface les unes ne se montrent que sur une faible étendue de leur trajet, d'autres sur une plus grande étendue, d'autres enfin sur toute leur longueur. J'en conclus que toutes ces glandes sont de longs tubes ramifiés, et que les différences observées dans leur étendue tient simplement à la manière dont elles sont intéressées par la coupe, et qu'il n'y a pas lieu d'admettre la distinction physiologique pro-

1. Turner, *Lectures on the comparative anatomy of the placenta*, Edinburg, 1876, p. 83.

posée par Bischoff en simples cryptes muqueux et glandes tubulaires proprement dites. »

Cependant, après Turner et Ercolani, de nouvelles recherches de contrôle sont venues confirmer les faits indiqués par Sharpey et Bischoff, en même temps que préciser les conditions et l'époque du développement des cryptes. En 1877, Altmann annonce que[1] : « les petites glandes utérines (cryptes) de Sharpey et Bischoff se rencontrent dès l'époque du premier rut; à partir de ce moment leur présence est constante, et elles ne manquent qu'accidentellement, par exemple dans les régions qui viennent de servir à l'insertion d'un placenta, car alors elles ont été éliminées avec la portion correspondante de la muqueuse. Le détachement du placenta se fait dans la couche des dilatations ampullaires des glandes, c'est-à-dire bien au-dessous de la couche des petites glandes ou cryptes. Les villosités choriales pénètrent jusqu'à ce niveau, et une mince couche conjonctive les sépare seule de l'épithélium des dilatations ampullaires. » Ces derniers détails sont relatifs à la conception qu'Altmann se faisait de la structure du placenta. Nous y reviendrons plus tard, mais nous devions les citer, puisqu'ils peuvent servir de réfutation à Ercolani.

Semblablement à Altmann, Friedlander[2] déclare avoir trouvé chez les chiennes en rut des glandes de deux sortes, des courtes et des longues, ces dernières existant seules en dehors de cette période, et d'autre part Solawjef (Comptes rendus de la Soc. de Marburg, 1877, p. 51) annonce que les petites glandes ne se développent qu'au temps du premier rut, pour ne plus disparaître après cette première apparition. Et cependant nous voyons encore, en 1889, Lombardini mettre en doute l'existence des cryptes de Sharpey et Bischoff : « Au huitième jour après la fécondation, dit-il[3], la muqueuse utérine présente une notable hypertrophie, mais conserve cependant son revêtement épithélial cylindrique, spécialement dans les intervalles entre les chambres incubatrices. Les glandes utriculaires très abondantes, avec prolongements latéraux en forme de bouton vers les extrémités périphériques, sont devenues très volumineuses vers leurs embouchures. Elles n'ont pas

1. Altmann, *Ueber Pigmentbildung in der Uterinschleimhaut* (*Sitzungsberichte der Gesellschaft z. Beforderung der ges. Naturwiss. zu Marburg*, 1877, p. 51-53).
2. Cité par Kœlliker, *Embryologie*, trad. fr., p. 374.
3. L. Lombardini, *Sulla Placenta annotazioni* (Estr. dal. *Giorn di anat. Fis. ec.*, n° 5, Pisa, 1889).

un trajet rectiligne; aussi, dans les coupes verticales de la paroi utérine, cette partie de leur trajet est-elle souvent séparée du reste, de manière à faire croire à une formation distincte, d'où l'erreur de Sharpey, Weber et Bischoff, qui ont attribué à la chienne deux espèces distinctes de glandes. »

C'est à cette même époque que parurent les recherches de Strahl : toutes les questions relatives à l'origine et la signification des cryptes de Bischoff l'ont préoccupé, et il a multiplié à plusieurs reprises les recherches pour arriver à leur solution.

D'abord, dans son premier mémoire sur le placenta [1], il pose nettement le problème : « Sur diverses chiennes, dit-il (*op. cit.*, p. 222), sacrifiées en dehors de la gestation, on trouve que la disposition des glandes utérines est très variable; il y a toujours les longues glandes tubuliformes, assez écartées les unes des autres, et qui pénètrent jusqu'au niveau de la musculature. A côté d'elles on peut trouver les courtes formations glandulaires décrites d'abord par Sharpey, puis par Bischoff, et niées par Ercolani. Ces formations glandulaires ont fixé l'attention d'Altmann qui les considère comme se formant dès l'époque du premier rut, et persistant à partir de cette époque. Friedlander [2] admet aussi que leur formation est en rapport avec le rut, mais Turner ne voit dans les prétendus cryptes que des portions des longues glandes tubulaires, et Kondratowitsch arrive à la même conclusion.

« En réalité l'existence de ces glandes en crypte est incontestable; mais les conditions dans lesquelles on les rencontre est encore à déterminer. D'abord Altmann se trompe en disant que ces cryptes persistent depuis leur apparition dès le premier rut. En effet je possède des préparations d'une chienne sacrifiée trois mois après avoir mis bas; les régions placentaires sont ici encore reconnaissables, mais ni à leur niveau, ni entre elles on ne voit trace des cryptes de Bischoff [3]. Au contraire, chez une autre chienne sacrifiée six mois après la parturition, je trouve, à côté des longues glandes, un grand nombre de cryptes courts. Il est possible que la présence de celles-ci soit en rapport avec une période de rut commençante.

« Il paraît donc vraisemblable que ces courtes glandes ne se déve-

1. H. Strahl, *Untersuchungen über den Bau der Placenta*; I, die Anlagerung des Eies an die Uterus-wand (*Arch. f. Anat. u. Physiol. Anat. Abtheilg.*, 1889, p. 212).
2. Friedlander, *Physiolog. anat. Untersuch. ub. den Uterus*, Leipzig, 1870.
3. Le dessin (pl. XIV, fig. 7) que donne Strahl d'une coupe de cet utérus est très analogue avec la fig. 1 de notre pl. I.

loppent pas subitement, mais lentement et graduellement. Ainsi chez une chienne âgée d'un an, qui n'avait encore jamais été en rut, à côté des longues glandes en tubes qui n'étaient pas encore très développées, je trouve déjà quelques glandes en crypte, mais en petit nombre. Il n'y a pas à douter de leur abondant développement chez les femelles en rut. Ma figure 8[1], d'une chienne en chaleur, montre la superficie de la muqueuse abondamment pourvue de courtes glandes, entre lesquelles s'ouvrent les longues glandes tubulaires. Après le rut ces glandes courtes persistent un certain temps, comme me le montrent des préparations provenant d'une chienne, qui, n'ayant pas été fécondée, fut sacrifiée environ cinq semaines après la fin de la période de rut. D'autre part on ne saurait partager l'opinion de Turner et de Kondratowitsch, à savoir que les courtes glandes superficielles ne seraient que des portions des longues glandes tubulaires; cette interprétation est inadmissible quand on compare le nombre si considérable de ces cryptes avec les conduits si clairsemés des longues glandes tubulaires.

« La série des faits exposés d'après mes préparations peut s'interpréter tout naturellement, en admettant que les cryptes glandulaires apparaissent avec le premier rut, ne persistent que peu après la parturition, puis se reforment lentement vers l'approche d'une nouvelle période de rut. Malheureusement, pour chercher à vérifier cette hypothèse, il est très difficile, chez la chienne, de reconnaître les périodes qui précèdent un rut probable. C'est pourquoi j'ai pensé à entreprendre ces vérifications sur un carnassier à l'état sauvage, chez lequel le rut arrive à une époque fixe de l'année. Chez le renard, dont le rut se produit vers février, j'ai pu constater seulement que déjà en octobre on trouve quelques cryptes de Sharpey et Bischoff, mais en bien moins grand nombre qu'en pleine période de rut. »

Dans son second mémoire [2] Strahl poursuit l'étude de la question. Il donne deux figures de coupes transversales d'utérus de femelle du renard, tuées l'une en octobre, l'autre au commencement de février. La première ne présente pas de glandes courtes ou cryptes, la seconde en est abondamment pourvue. L'utérus d'une

1. Cette figure est très analogue à la fig. 3 de notre pl. I; les glandes y sont seulement un peu moins développées.

2. H. Strahl, *Untersuch. ub d. Bau der Placenta.* — I. *Die Anlagerung des Eies an die Uteruswand* (*Arch. f. Anat. u. Physiol.* 1889, Supplément Band, p. 197).

autre femelle tuée également au début de février était probablement tout au début de la gestation, car l'ovaire présentait des corps jaunes à leur début (mais les ovules fécondés ne furent trouvés ni dans l'oviducte ni dans l'utérus); on y constatait les mêmes dispositions que chez la femelle en rut, mais d'une manière plus accentuée encore.

Enfin, dans un appendice à la fin de ce mémoire (p. 211) il ajoute : « A la fin de mai j'ai reçu l'utérus d'une femelle de renard qui avait mis bas quelques semaines auparavant. La régénération de la muqueuse utérine était complète... Des coupes transversales ne montrent qu'une seule forme de glandes, les longues. Les dispositions des parties sont ici très évidentes, plus que chez la chienne, et il n'est plus possible de douter que les glandes courtes n'apparaissent qu'avec l'époque d'un nouveau rut. »

Ainsi les recherches de Strahl comblent les lacunes que présentaient les nôtres; elles concordent du reste entièrement. Nous sommes heureux de nous trouver ici d'accord avec un observateur qui a fait tant d'efforts pour élucider l'histologie comparée du placenta; malheureusement cet accord ne subsistera pas quand il s'agira d'interpréter la nature de cet organe chez les carnassiers, pas plus qu'il n'a existé à propos du placenta du lapin.

Le lecteur excusera la longueur de cet historique. Nous avons voulu montrer à combien de contradictions a donné lieu une question aussi simple que celle des glandes en cryptes; aussi ne serons-nous pas étonnés de voir les divergences d'opinion devenir singulièrement plus marquées lorsqu'il s'agira d'interpréter la part qui revient aux tissus maternels et aux tissus fœtaux dans l'édification placentaire.

B. — *Fixation de l'œuf. Disparition de l'épithélium utérin.*

Pour l'étude de ce stade nous nous servirons essentiellement d'une chienne sacrifiée au vingt et unième jour de la gestation; c'est sur elle que nous avons trouvé le mieux caractérisées les dispositions que nous avons à décrire. Nous possédons cependant des pièces intermédiaires entre le dix-huitième et le vingt et unième jour; elles ne nous serviront qu'accessoirement pour décrire quelques états de transition.

Avant d'indiquer les transformations complexes que nous verrons

au vingt et unième jour, décrivons d'abord une coupe longitudinale d'ensemble à cette date. C'est ce que représente la figure 21 (planche II) à un grossissement de trois fois et demie seulement. On voit que le renflement utérin est devenu bien marqué; la couche musculaire (M) est moins épaisse dans le renflement que dans les rétrécissements intermédiaires. Quant à la muqueuse, on voit que la *couche des glandes permanentes* et la *couche homogène* sont restées ce qu'elles étaient auparavant (comparer avec la figure 13), et qu'elles diffèrent peu de ce qu'elles sont au niveau de la partie rétrécie du canal utérin. Au contraire la *couche des cryptes* est devenue très épaisse, et, déjà à un faible grossissement, présente des aspects très divers, de ses parties profondes à ses parties superficielles. Ainsi, tandis que nous n'aurons pas à revenir sur la description de la couche des glandes permanentes et de la couche homogène, celle des cryptes nous arrêtera longtemps, et nous devrons la subdiviser en plusieurs couches nouvelles. Enfin sur cette préparation d'ensemble nous voyons l'œuf, sur l'un des points duquel est la coupe de l'embryon (en A) : au niveau de l'embryon et dans une étroite zone qui l'entoure, l'ectoderme n'est pas au contact de la surface utérine; nous savons (voir ci-dessus les explications données à propos de la figure 13) que cette disposition est en rapport avec la prochaine apparition de l'amnios (voir ci-après la fig. 45, pl. IV), pour la formation duquel cette zone est réservée; nous pourrons donc employer l'expression de *région* ou *zone amniogène* pour étudier les rapports des parties à ce niveau. En dehors de la zone amniogène, l'ectoderme est tellement confondu, sur cette coupe d'ensemble, avec la surface utérine, qu'il semble disparaître, et la paroi de l'œuf n'être constituée que par l'entoderme avec sa couche mésodermique (de *b* à *c*, fig. 21). Mais en arrivant vers les pôles de l'œuf (par exemple en *d*, fig. 21) l'ectoderme redevient libre, et le bout de l'œuf se montre nettement formé de deux membranes, à savoir l'ectoderme et l'entoderme, dont chacun est plus ou moins complètement doublé d'une lame mésodermique.

Cette description d'une vue d'ensemble de l'œuf et du renflement utérin au vingt et unième jour nous permet de tracer le plan à suivre dans l'analyse histologique de ces parties. Nous étudierons d'abord, dans la muqueuse utérine, la couche des cryptes, avec les nombreuses subdivisions qu'elle présente; puis nous examinerons

comment l'ectoderme fœtal se fixe à la surface de la muqueuse, en même temps que disparaît l'épithélium utérin.

a. — Couche des cryptes.

Cette dénomination de *couche des cryptes*, bonne dans la période précédente, où elle répondait à une couche bien définie de la muqueuse, et indiquait bien la signification première de cette couche, doit disparaître maintenant pour être remplacée par une série de dénominations nouvelles correspondant aux subdivisions bien tranchées qui se produisent dans la couche en question. En effet, en suivant, sur une coupe, cette couche de la profondeur vers la surface, nous trouvons d'abord une région où les lumières glandulaires sont très dilatées (de 1 à 2, figure 27), les plus profondes formant de grandes cavités étendues parallèlement à la surface de la muqueuse, les moins profondes formant des cavités irrégulières dont le grand axe est en général perpendiculaire à la direction des cavités précédentes. C'est cette partie inférieure que nous nommerons la *couche spongieuse*, car cet ensemble nous rappelle l'aspect d'une éponge à larges mailles. Au-dessus vient une zone (de 2 à 3, fig. 27) où les cavités glandulaires ont une couche épithéliale hypertrophiée au point de rétrécir considérablement et de faire presque disparaître la lumière de la glande; cette disposition ira en s'accentuant dans les stades ultérieurs, et, par suite de l'épaississement de l'épithélium glandulaire, donnera à cette couche un aspect compact et foncé, d'où le nom de *couche compacte*, qui marque bien la différence d'aspect d'avec la couche précédente. Enfin plus haut (au-dessus de 3, fig. 27) les lumières des glandes sont, depuis leurs embouchures, complètement oblitérées, non par des cellules glandulaires distinctes, mais par une masse homogène, semée de grains chromatiques, et résultant d'une dégénérescence complète de ces cellules avec fragmentation et émiettement de leurs noyaux; c'est ce que nous appellerons la *couche des détritus glandulaires*. Cette couche est plus ou moins distincte de la *couche des capillaires*, déjà signalée à un stade antérieur (voir la figure 15), laquelle est immédiatement revêtue par l'épithélium utérin, ou, pour mieux dire, par ce qui en a pris actuellement la place, c'est-à-dire par l'ectoderme de l'œuf. Nous allons donc être ainsi naturellement amené, après l'étude des couches sus-indiquées, à faire celle de la disparition de l'épithélium utérin et de la fixation de l'ectoderme à l'utérus.

1° *Couche spongieuse.* Formée de cavités glandulaires dilatées (dont la ligne d'ensemble est bien visible sur la figure 21) elle est nettement délimitée du côté de la couche homogène de la muqueuse, et cette délimination résulte d'une accentuation de plus en plus prononcée des dispositions déjà décrites au seizième et dix-huitième jour (figures 8 et 13), c'est-à-dire de la dilatation brusque des glandes, dont les fonds sont disposés à plat, tous suivant une même ligne, un même niveau. Elle est moins nettement limitée du côté de la couche compacte; mais nous verrons que plus tard de ce côté aussi s'établira une démarcation relativement nette. Les cavités de ces glandes dilatées sont revêtues d'une seule couche de cellules épithéliales, cubiques et même aplaties dans les cavités les plus profondes, qui sont les plus larges, cellules devenant graduellement plus hautes, puis cylindres, à mesure qu'on se rapproche de la couche compacte (voir les figures 35 et 37 de la planche III).

2° *Couche compacte.* En arrivant dans cette couche, on voit les cellules épithéliales des glandes, suivant le processus dont nous avons vu la première apparition dès le seizième (fig. 10) et le dix-huitième jour (fig. 14), présenter une hypertrophie considérable. Chacune de ces cellules (fig. 22, 23, 25, 26) forme un gros cylindre, plus ou moins régulier, contenant une rangée de deux, trois, quatre gros noyaux. Ces noyaux se colorent fortement, et montrent dans leur intérieur de gros grains de substance chromatique. Ces énormes cellules épithéliales ne sont pas toujours bien distinctes les unes des autres au niveau de leur base ou extrémité adhérente, mais elles le deviennent mieux vers leur extrémité libre, par laquelle chaque cellule proémine distinctement dans la cavité de la glande. La manière dont les cellules poussent ainsi leur masse vers la lumière glandulaire qu'elles tendent à oblitérer est très variable d'un point à un autre. Tantôt chaque cellule proémine à part; tantôt elles forment à plusieurs un groupe saillant. A cet égard les variétés d'aspect qu'on trouve dans les figures 22, 23, 25, 26 sont plus expressives que toutes les descriptions.

A la partie toute supérieure de cette couche compacte, ces grosses cellules glandulaires prennent un aspect nouveau (voir particulièrement la figure 23). Leur protoplasma devient plus homogène, ou du moins plus finement granuleux; leurs noyaux deviennent aussi plus finement granuleux, mais ils demeurent très foncés, c'est-à-dire très colorés par les réactifs, car ces granulations sont

très serrées les unes contre les autres. En même temps ces noyaux se fragmentent. Nous ne disons pas se divisent ou se segmentent, car on ne voit aucun indice d'une caryokinèse ou d'une division directe; mais, à la place d'un noyau primitif, on voit apparaître deux ou trois masses ovoïdes de granulations chromatiques, masses qui résultent d'une fragmentation évidente du noyau préexistant. Les corps cellulaires se fondent alors en une substance d'aspect uniforme, très finement grenue à un fort grossissement, et parsemée de ces fragments nucléaires. Ainsi prend naissance la substance caractéristique de la couche suivante.

3° *Couche des détritus glandulaires.* Les figures 25 et 26, à un grossissement moyen (74 fois), donnent bien une idée de ce qu'est cette couche, au vingt et unième jour, dans son ensemble. Elle est formée par la série des embouchures des glandes oblitérées par le produit de dégénérescence de leur épithélium. Si nous lui donnons le nom de couche, quoique la série de ces bouchons des glandes ne forment pas un tout continu, c'est que, dans l'étude de ces transformations si multiples, une partie doit recevoir un nom qui répond non seulement à ce qu'elle est lors de son apparition, mais encore à ce qu'elle sera plus tard. Or nous verrons qu'ultérieurement ces bouchons glandulaires cesseront d'être bien circonscrits et se fusionneront réellement en une couche continue.

Pour le moment cette couche de détritus glandulaires présente à étudier les bouchons qui remplissent les ouvertures des glandes et les cloisons qui les séparent.

Les bouchons des glandes présentent, sur les coupes, les conformations les plus diverses : il en est de longs (fig. 22), terminés par deux extrémités concaves; de courts, formant comme un simple diaphragme dans la lumière de la glande (fig. 23, partie droite, en D); il en est qui se prolongent vers la profondeur de la glande en une saillie convexe (fig. 25, en 1). Comme toutes les glandes ne sont pas intéressées par la coupe exactement selon l'axe de leur embouchure retrécie, il est de ces bouchons qui semblent venir se terminer par une extrémité supérieure arrondie au milieu de la couche des capillaires sus-jacents (fig. 25, en 2 et 3). L'inspection détaillée des figures 17, 22, 23, 24, 25, 26 et 27 donnera à ce sujet des notions plus précises que toute description. Quant à la substance que forment ces bouchons, c'est une matière très finement granulée, homogène à un faible grossissement, molle et blanchâtre à l'état

frais, coagulée par les réactifs en une sorte de gelée. Nous avons déjà montré (fig. 23) comment elle résultait d'une dégénérescence, d'une fonte des grandes cellules épithéliales glandulaires. Ce détritus ne se colore que faiblement par le carmin aluné, l'hématoxyline, la safranine; il en résulte qu'on voit ressortir d'une manière relativement très marquée, sur ce fond clair, les fragments nucléaires dont ce détritus est semé, ces débris nucléaires, formés de chromatine, se colorant par contre très fortement par ces mêmes réactifs. Les fragments chromatiques en question sont parfois jetés sans ordre au milieu de cette substance, mais le plus souvent affectent une disposition spéciale, se groupant particulièrement vers la périphérie d'une part, et dessinant d'autre part des amas centraux disposés en couches horizontales stratifiées. En suivant de bas en haut les traînées nucléaires périphériques, on les voit former une série, qui, vers la surface de la muqueuse, se continue avec la série des noyaux de l'épithélium utérin dégénéré, là où ces noyaux sont encore représentés (voir les figures 22 et 26). Nous reviendrons sur cette disposition.

Les cloisons qui séparent les bouchons glandulaires, comme celles qui séparent les glandes de la couche compacte, sont actuellement devenues extrêmement minces, et réduites à une ligne claire interposée à deux glandes ou bouchons voisins; par places cette ligne claire se dilate, par la présence d'un vaisseau capillaire. On ne trouve plus trace de cellules conjonctives ou d'autres éléments du tissu conjonctif dans ces cloisons; nous pouvons donc dire qu'elles sont dès maintenant formées uniquement par des capillaires. Ces petits vaisseaux marchent vers la surface, où ils s'épanouissent et se multiplient, pour former la *couche des capillaires*, qu'il nous reste à étudier.

4° *Couche des capillaires.* Dans la région où l'ectoderme n'est pas appliqué à la surface utérine (région amniogène : en A, fig. 21, et partie moyenne de la figure 27), cette couche des capillaires est encore mince, telle qu'elle était au dix-huitième jour (figures 15 et 16); elle est par contre bien développée dans les régions où l'ectoderme est fixé à la surface utérine (par exemple de *b* à *c*, fig. 21; et parties latérales de la figure 27). Jusqu'à l'époque où l'amnios sera formé et clos, et où dès lors l'ectoderme chorial de la région amniogène viendra également se fixer à l'utérus, nous trouverons ainsi toujours une région dont les transformations seront en

retard sur celles des parties adjacentes; ce sera cette région amniogène, qui, à chaque stade, présentera l'état où étaient les parties voisines au stade antérieur, et nous offrira ainsi une sorte de récapitulation ou de rappel des descriptions antérieurement données. Cette particularité nous a été d'un grand secours pour l'étude des pièces, pour la confirmation des interprétations auxquelles nous arrivions successivement, puisque nous avions ainsi une double source d'information pour chaque état des choses, car ce retard dans la région amniogène se produit non seulement dans les tissus de la surface utérine, mais aussi dans les parois correspondantes de l'œuf (retard dans l'apparition des villosités, etc.). Dans nos descriptions, à part quelques cas particuliers, nous ne saurions reprendre à chaque fois ces détails récapitulatifs, et il nous suffira de rappeler en quelques mots ce retard local. Cependant, en trouvant ainsi juxtaposées, côte à côte, des dispositions appartenant à des stades différents, nous aurons de grands avantages dans leur comparaison, notamment pour comprendre dans quel sens se fait l'accroissement en épaisseur de certaines couches, ainsi que nous allons le voir à l'instant même pour la couche des capillaires en particulier.

Dans les régions où l'ectoderme est appliqué et fixé à l'utérus, la *couche des capillaires* est donc actuellement bien développée; il suffira, pour le voir, de comparer les figures 25 et 26. A un faible grossissement (figure 25) elle forme une couche caverneuse, dont les fines mailles sont remplies de globules sanguins. Pour obtenir des figures plus nettes, nous avons pris le parti, comme dans nos études sur les rongeurs, de ne jamais représenter ces globules dans nos dessins, de sorte que le capillaire se présente comme une cavité vide et béante. Cette couche des capillaires est très importante, car c'est, nous le verrons, la seule qui prenne part à la formation du placenta fœtal. Nous devons donc, pour nous préparer à en comprendre les transformations ultérieures, l'étudier dès maintenant avec soin, d'une part dans sa configuration générale, d'autre part dans sa constitution histologique.

Au point de vue de sa configuration générale, elle présente une limite supérieure, dont il sera question plus tard à propos de la disparition de l'épithélium utérin et de la fixation de l'ectoderme, et une limite inférieure, irrégulière (fig. 25), rendue sinueuse par les extrémités supérieures des bouchons glandulaires, car ceux-ci

ne sont pas tous intéressés par la coupe au niveau même de l'embouchure des glandes. En effet, cette couche des capillaires, interrompue de places en places par l'arrivée des glandes à la surface utérine, est de plus soulevée et repoussée vers le haut par les diverticules latéraux, terminés en cul-de-sac de ces glandes. A cet égard se présente une disposition particulière : quelques-uns de ces culs-de-sac, ceux qui sont situés le plus haut, le plus près de la surface de la muqueuse, se dessinent sur les coupes comme des cavités sphériques qui viennent se loger plus ou moins complètement dans la couche des capillaires (voy., par exemple, fig. 23 et 25, en 4). L'épithélium de ces diverticules glandulaires est plus ou moins hypertrophié en longues cellules cylindriques avec séries de gros noyaux très colorés ; mais comme il s'agit ici de culs-de-sac, c'est-à-dire non d'embouchures mais de parties profondes des glandes, la transformation de cet épithélium en détritus glandulaire est tardive, puisque nous verrons que cette transformation marche de l'embouchure vers la partie profonde de la glande et de ses diverticules. Il en résulte que, au stade actuel, dans la partie profonde de la couche des capillaires, au niveau même des bouchons formés de détritus, on trouve des portions de glandes dont l'épithélium, quoique hypertrophié, est relativement bien conservé (comparer 4 et D dans la figure 23) ; plus tard, lorsque la couche des capillaires sera devenue ce que nous appellerons la *formation angio-plasmodiale*, de pareils fragments glandulaires se retrouveront dans cette formation, et y persisteront encore un certain temps, devenant de plus en plus rares, par le fait de leur dégénérescence en détritus glandulaire et de leur résorption (voir les fig. des pl. V et VI). Prévenues dès maintenant de la signification de ces restes aberrants des glandes, nous n'aurons plus ultérieurement qu'à signaler leur présence en les désignant sous le nom de *restes glandulaires*.

Avant d'étudier les détails histologiques de cette couche des capillaires, un mot encore sur son épaisseur, ou, pour mieux dire, son mode d'épaississement ; elle résulte de l'épanouissement et de la subdivision des capillaires qui constituent les cloisons interglandulaires. Ces cloisons, ou ces capillaires, car ici les deux expressions sont synonymes puisque les cloisons n'ont d'autres parties constituantes que les capillaires, en arrivant au niveau et au-dessus de la couche des détritus glandulaires, se dilatent légèrement (voir notamment la figure 25), puis s'étalent en couche des capillaires ;

mais ce n'est pas à dire pour cela que l'accroissement en épaisseur de la couche des capillaires se fasse essentiellement vers la profondeur; au contraire elle se fait surtout vers la superficie, comme le montre, sur la figure 27, la comparaison entre la région où cette couche des capillaires est bien développée (parties latérales de cette figure), et la région où ce développement est en retard (partie centrale, correspondant à l'embryon et à la zone amniogène du chorion). On voit que dans cette dernière région la surface utérine est légèrement excavée par rapport aux deux régions voisines dont le niveau est plus élevé. Déjà sur cette figure on entrevoit que cette différence de niveau est due à un soulèvement de la surface produit par le développement de la couche des capillaires dans ce sens, et à un plus fort grossissement, où la couche des capillaires est plus distincte, on peut se convaincre que telle est bien en effet la cause de cette différence de niveau (comparer les figures 25 et 26). On peut donc dire que la couche des capillaires est comme une efflorescence vasculaire qui surgit des parties profondes et marche de la profondeur à la superficie. Cette efflorescence est contenue, nous allons le voir, par l'ectoderme fœtal qui se substitue à l'épithélium utérin et forme une couche de revêtement à la surface de la muqueuse; mais que ce revêtement fasse défaut, que la couche des capillaires prenne son plein développement dans une région où l'ectoderme fœtal n'est qu'incomplètement et irrégulièrement appliqué sur elle, et alors on verra cette couche des capillaires s'élever en débordant, comme un liquide mousseux qui dépasse les bords d'un vase; c'est précisément ce que nous verrons se produire dans la *région de la bordure verte.*

L'étude histologique de la couche des capillaires se réduit à la constatation de deux détails essentiels : 1° cette couche est constituée uniquement par des capillaires placés côte à côte, formant par leur ensemble une substance spongieuse, dont les mailles sont représentées par les lumières des capillaires sectionnés dans les sens les plus divers selon des hasards de la coupe (fig. 23); entre ces capillaires il n'y a aucun des éléments du tissu conjonctif, ni cellules, ni fibres; 2° dans la paroi de ces capillaires, formées de cellules endothéliales, commence à apparaître une disposition qui sera plus tard bien plus accentuée, à savoir que les noyaux de ces cellules endothéliales deviennent plus volumineux, plus saillants dans la lumière du vaisseau.

b. — Fixation de l'ectoderme sur la muqueuse utérine.

Dans le stade précédent nous avons vu l'ectoderme directement appliqué sur l'épithélium utérin, celui-ci étant déjà fortement transformé. Nous allons voir maintenant la disparition complète de cet épithélium, que l'ectoderme remplacera pour ainsi dire, en se greffant et se fixant solidement sur la muqueuse dénudée. Cette fixation se produit par deux processus différents, disposés côte à côte; au niveau des embouchures des glandes, l'ectoderme forme des villosités creuses qui se fixent dans l'ouverture de ces glandes; dans les intervalles entre les embouchures des glandes, l'ectoderme, après disparition de l'épithélium utérin, s'applique directement sur la surface correspondante de la couche des capillaires, et, par une série de saillies, s'engrène avec cette couche, les saillies cellulaires ectodermiques s'insinuant dans des intervalles entre les capillaires les plus superficiels. Nous allons donc étudier successivement les *villosités ectodermiques* (villosités choriales des auteurs) et les *saillies ectodermiques intercapillaires.*

1° *Villosités ectodermiques.* — Avec l'étude de ces formations nous touchons à l'un des points les plus importants de l'histoire du placenta des carnassiers. Forts de leurs connaissances sur le placenta des ruminants et des pachydermes, où en effet tout se borne à la production de villosités fœtales qui pénètrent dans le terrain maternel, les auteurs qui ont constaté la production de villosités sur le chorion du chien, au niveau des ouvertures des glandes, ont pensé que ce simple fait était la clef de toute l'évolution placentaire des carnassiers, et qu'ici aussi tout le processus se réduisait à une pénétration de plus en plus profonde de ces villosités. Nous allons voir au contraire, surtout par l'examen des stades postérieurs à celui que nous étudions en ce moment, que ces villosités ne sont que chose accessoire, que dispositions passagères, et que c'est à côté d'elles, et non en elles-mêmes qu'il faut chercher le processus essentiel qui donne naissance au placenta fœtal.

Les villosités ectodermiques commencent à se former avant le 21e jour. Nous avons représenté, dans les figures 17 et 24, les dispositions que nous avons trouvées chez deux chiennes marquées comme sacrifiées l'une au 19e, l'autre au 20e jour, sans que cependant ces dates fussent bien certaines; mais en tout cas l'état de développement des parties était bien intermédiaire à ce qui a été décrit pour le 18e et ce qui va être indiqué pour le 21e jour.

Nous avons déjà noté (voir la description de la figure 15) comment l'ectoderme, au 18e jour, en passant par-dessus l'ouverture rétrécie des glandes de la couche des cryptes, formait à ce niveau un léger épaississement par superposition d'une ou deux cellules à sa couche d'un seul rang d'éléments (voir fig. 15, en B). Sur les préparations du 19e jour nous trouvons cet épaississement transformé en un pli saillant dans l'embouchure de la glande; l'examen des coupes qui précèdent et qui suivent celle représentée dans la figure 17 montre qu'il ne s'agit pas ici d'un pli longitudinal, mais d'une saillie cylindro-conique, en un mot d'une *villosité*, d'une *villosité creuse*. L'ectoderme (*ex*, fig. 17) qui donne naissance à cette villosité est, sur la partie droite de la figure, assez intimement appliqué à l'épithélium utérin, dont l'état de dégénérescence est ce qu'il était au 18e jour (voir les figures 15 et 16); sur la partie gauche de la figure cet ectoderme est éloigné de l'épithélium, et présente à sa surface libre (celle dirigée vers l'épithélium) de légères saillies disposées en dents de scie. Nous avons très souvent trouvé cette disposition dans les régions où l'ectoderme semblait avoir été mécaniquement détaché de l'épithélium, et ces saillies donnaient l'impression d'une sorte d'étirement de chaque cellule ectodermique au moment où elle avait été arrachée de son contact, de son adhérence à la couche épithéliale. On pourrait peut-être parler ici de prolongements pseudopodiques des cellules ectodermiques pénétrant l'épithélium utérin dégénéré et en produisant la résorption; une semblable supposition n'a rien que de très légitime, mais nous avons assez de détails minutieux à donner rien que pour la description des faits observés sur les coupes, sans nous attarder encore à des hypothèses sur les phénomènes cellulaires intimes qui peuvent correspondre à ces faits. La portion d'ectoderme qui forme la villosité creuse est formée de deux couches de cellules, c'est-à-dire est plus épaisse que le reste de l'ectoderme. La glande au niveau de laquelle se produit cette villosité est oblitérée un peu au-dessous de son embouchure. L'épithélium utérin (E, fig. 17), avec son état de dégénérescence décrit au 18e jour, revêt la partie libre de l'embouchure de la glande, puis, au niveau de l'oblitération, se continue avec l'épithélium glandulaire hypertrophié.

Sur la préparation au 20e jour (fig. 24), les dispositions sont très analogues, avec les seules différences suivantes : la villosité ectodermique creuse est formée par un ectoderme un peu plus épais. Dans la partie oblitérée de la glande est un bouchon de détritus d'épi-

thélium glandulaire, détritus dont la description a été longuement donnée ci-dessus. Enfin, fait plus important, la dégénérescence de l'épithélium utérin commence à donner lieu à la résorption de cet épithélium. En effet cet épithélium forme une couche de plus en plus mince, interposée entre l'ectoderme et la couche des capillaires ; les noyaux placés dans ce liséré épithélial sont aplatis (fusiformes sur la coupe) et tendent à se transformer en minces lamelles nucléaires ratatinés.

Le rappel de ces dispositions aux 19e et 20e jours va nous rendre immédiatement intelligible l'état des parties au 21e, tel qu'il est représenté dans la figure 23. Portons d'abord notre attention sur l'épithélium utérin ; on en retrouve quelques restes méconnaissables à la partie toute supérieure de l'embouchure de la glande, entre la couche des capillaires et les éléments de la base de la villosité ectodermique (en E, E, fig. 23) ; partout ailleurs il a disparu, c'est-à-dire que, dans les régions interglandulaires de la surface utérine, il n'y a plus d'autre revêtement cellulaire que l'ectoderme lui-même qui s'est pour ainsi dire substitué à l'épithélium utérin. A cet égard la différence est un peu brusque entre la figure 24 et la figure 23, et nous manquerions ainsi de formes de transition nous faisant assister graduellement à la disparition de l'épithélium utérin. Or ces états de transition nous allons les trouver chez cette même chienne du 21e jour, à laquelle appartient la figure 23, mais en examinant une région autre que celle à laquelle est empruntée cette figure. Rappelons-nous qu'au niveau de la *zone amniogène* les processus de transformation sont toujours moins avancés que dans les régions où l'ectoderme est appliqué sur la muqueuse utérine. La figure 26 représente une vue d'ensemble des couches superficielles de la muqueuse utérine dans cette région amniogène (partie moyenne de la figure 27) ; et la figure 22 reproduit, à un grossissement de 325, l'embouchure d'une glande de cette région. Or en examinant la surface utérine de chaque côté de cette embouchure (surtout sur le côté droit de la figure) on voit encore une trace de l'épithélium utérin prêt de disparaître ; il n'est plus représenté que par un mince liséré amorphe, encore régulièrement semé de noyaux très petits, aplatis (fusiformes sur la coupe). Encore un degré d'amincissement de ce liséré, d'atrophie de ces noyaux, et le tout aura disparu ; il ne restera plus trace de l'épithélium utérin ; c'est précisément ce que nous avons vu sur la figure 23.

La disparition de l'épithélium est un fait qui a donné lieu à nombre de controverses dont nous présenterons bientôt l'historique. L'importance de ce fait nous a conduit à en poursuivre la démonstration, en perdant un peu de vue la villosité ectodermique creuse dont nous avions commencé l'étude, au 21e jour, d'après la figure 23. Peu de mots nous suffiront pour la terminer. On voit qu'elle est formée de couches multiples de cellules, dont les limites ne sont pas toujours bien marquées; une disposition plasmodiale commence à se produire ici; elle sera plus accentuée plus tard et dans d'autres points. Cette villosité est creuse, ainsi que l'ont depuis longtemps signalé divers auteurs. En effet, la lame mésodermique qui ailleurs (partie gauche de la figure 23) double l'ectoderme en s'appliquant étroitement à sa face profonde, l'abandonne ici, au moment où il se recourbe pour former la villosité; le mésoderme (*m s*, fig. 23) passe alors comme un pont d'une lèvre à l'autre de l'enfoncement, c'est-à-dire qu'il s'étend en lame droite et continue sur la base de la cavité conique de la villosité. Ce n'est que plus tard que nous le verrons envoyer des éléments cellulaires dans cette cavité, puis y accompagner les vaisseaux de l'allantoïde, pour donner à la villosité un axe central, plein et vasculaire.

Nous aurons terminé l'étude des villosités ectodermiques creuses, au 21e jour, en précisant bien la valeur de cette expression, si souvent employée par les auteurs, à savoir que les villosités choriales pénètrent dans la cavité des glandes. En réalité les villosités ectodermiques ne pénètrent nullement les cavités des glandes, puisque les parties correspondantes de ces glandes sont bouchées par les détritus glandulaires (voir la description ci-dessus de la couche dite des détritus glandulaires). Le bouchon de détritus sépare l'extrémité profonde de la villosité d'avec la cavité de la glande, cavité déjà très réduite, et qui s'oblitérera de plus en plus (formation et accentuation de la *couche compacte*). Donc non seulement la villosité ne pénètre pas actuellement dans la glande, mais elle n'y pénétrera jamais. La cavité dans laquelle pénètre la villosité, car de fait elle est reçue dans une excavation, est seulement la partie la plus superficielle de l'embouchure de la glande, la partie située au-dessus du bouchon de détritus glandulaire. La figure 25, dans une vue d'ensemble, représente bien ces rapports, ainsi du reste que les deux parties latérales de la figure 27. Or, par une étude attentive de préparation de ce genre, on arrive à se

convaincre du fait suivant, dont l'énoncé peut au premier abord sembler paradoxal, à savoir que l'excavation dans laquelle pénètre la villosité n'est même pas l'embouchure de la glande, mais est une partie surajoutée, résulte en un mot du soulèvement, de l'épaississement de la couche qui forme les bords de l'ouverture de la glande, couche qui s'est élevée à un niveau supérieur à celui qu'elle occupait tout d'abord.

Cette couche, c'est la *couche des capillaires*; nous avons insisté précédemment, lors de sa description, sur le sens dans lequel se fait son épaississement, qui a lieu surtout de bas en haut; or en examinant les figures 25 et 27, au point de vue des résultats que ce mode d'épaississement doit avoir pour les ouvertures des glandes, on se rend bien compte que les embouchures de celles-ci se trouvent rejetées à un niveau plus profond, c'est-à-dire qu'une nouvelle portion est ajoutée à leur ouverture, nouvelle portion qui représente la plus grande partie de la cavité où pénètre la villosité correspondante. En suivant de l'œil le niveau de la surface libre de la muqueuse sur la figure 27, cette disposition devient évidente, lorsque de la surface utérine qui correspond à la région amniogène de l'œuf, on passe à la surface qui donne attache à l'ectoderme. Dans la première région (voir ses détails reproduits dans la figure 26), le bouchon de détritus glandulaire qui obture l'ouverture de la glande arrive jusqu'à la surface de la muqueuse (en *d*, *d*, *d*), détail qui a été reproduit dans la figure 22 à un grossissement de 325; dans cette région la couche des capillaires est mince. Dans la seconde région (voir ses détails dans la figure 25), les bouchons glandulaires arrivent moins haut et au-dessus d'eux est une excavation peu profonde, où se logent les villosités ectodermiques. Mais on voit en même temps que la couche des capillaires est ici épaisse, et que son épaisseur mesure précisément la profondeur des excavations en question. Ces dispositions sont bien intelligibles par l'étude de la figure 25 et sa comparaison avec la figure 26. Cependant nous ne voudrions pas affirmer que telle soit l'origine exclusive de la cavité dans laquelle pénètre une villosité; il est évident que souvent cette villosité repousse un peu devant elle le bouchon de détritus glandulaire, l'excave à sa partie supérieure, le transforme en un diaphragme bi-concave, comme on le voit par exemple sur la figure 23. Mais nous voulions insister sur la véritable interprétation de cet énoncé classique : « Les villosités choriales pénètrent dans les

glandes utérines. » On voit à quoi se réduit cette pénétration, qui cependant a été le point de départ de toutes les conceptions que nombre d'auteurs ont formulées sur la formation du placenta. Avec les notions précises que nous venons d'acquérir à cet égard nous serons en état d'apprécier à leur juste valeur ces conceptions, et de comprendre aussi les contradictions et controverses des auteurs qui parlent de pénétration dans les glandes, mais avec des restrictions hésitantes, ou en admettant plusieurs modes divers de pénétration et plusieurs espèces de villosités. Il y a bien évidemment quelque chose qui peut être dit pénétration des villosités dans les glandes; c'est ce que nous avons vu au 19e jour (fig. 17) et au 20e jour (fig. 24); mais cette pénétration insignifiante ne se pourrait pas, et en tout cas nous verrons que les dispositions auxquelles elle donne lieu n'ont pas l'importance majeure qui leur a été attribuée.

2° *Saillies ectodermiques intercapillaires.* — Si les villosités creuses ectodermiques, qui ont attiré de bonne heure et exclusivement fixé l'attention des anatomistes, n'ont pour nous qu'une importance secondaire pour l'édification du placenta fœtal, il n'en est pas de même des saillies ectodermiques intercapillaires : celles-ci n'ont été remarquées que par un seul auteur, par Lusebrinck, dont nous analyserons ultérieurement les interprétations en partie erronées; à part ce travail tout récent, elles ne sont mentionnées dans aucun autre mémoire, et cependant ces formations sont les plus importantes à étudier, pour le développement du placenta, car elles représentent la première indication d'un processus qui aboutira à la constitution d'un plasmode particulier (ce que nous appellerons ci-après l'*angio-plasmode*). Elles méritent donc toute notre attention.

Les *saillies ectodermiques intercapillaires* sont de petits épaississements locaux de l'ectoderme, résultant de la production de nœuds formés par deux ou trois cellules dans la lame ectodermique primitivement d'une seule rangée. Déjà au 18e jour (fig. 15, en A), nous avions signalé l'apparition, alors très discrète, de pareils épaississements. A ce moment l'épithélium utérin dégénéré recouvrait encore la surface utérine; ces légères saillies de la superficie de l'ectoderme ne méritaient pas encore la qualification d'intercapillaires. Mais à mesure que le liséré formé par l'épithélium utérin devient de plus en plus mince, puis disparaît complètement, l'ectoderme n'est plus séparé par rien d'avec la couche des capillaires. Alors ses épaississements locaux, plus nombreux, c'est-à-dire plus

rapprochés, se moulent sur les dépressions dessinées entre les capillaires les plus superficiels. Il en résulte une sorte d'engrenage entre la couche des capillaires et l'ectoderme, engrenage qui produit la fixation solide et définitive de l'œuf à la muqueuse utérine. La figure 23 montre les diverses dispositions que peuvent présenter les saillies ectodermiques qui maintenant méritent bien le nom d'intercapillaires. Dans l'intervalle de ces saillies l'ectoderme n'est encore composé que d'un seul rang de cellules; au niveau de ces saillies ses couches se multiplient plus ou moins. Par exemple en *a* (fig. 23) nous avons une saillie intercapillaire rudimentaire, comparable à celle de la figure 15 (en A) : une seule cellule, sortant de la rangée simple de l'ectoderme, insinue son extrémité dans l'interstice de deux capillaires; en *b* la saillie est plus large mais encore très peu accentuée en épaisseur; en *c* la saillie est considérable, l'ectoderme comprenant ici trois rangs de cellules, et la saillie écarte les deux capillaires entre lesquels elle vient se loger; tout près d'elle, en *d*, est une saillie semblable, séparée de la précédente par un seul capillaire, qui se trouve ainsi, sur presque toute son étendue, entouré par les végétations ectodermiques. Nous avons ici la première indication d'un processus qui va bientôt se poursuivre d'une façon très accentuée : l'ectoderme pénétrera graduellement toute la couche des capillaires, en les séparant les uns des autres, en enveloppant chacun d'eux séparément. Il en résultera un tissu singulier, composé d'éléments d'origine maternelle, les capillaires, et d'éléments d'origine fœtale, l'ectoderme interposé. On voit déjà que dans les saillies ectodermiques intercapillaires de la figure 23 les limites des cellules commencent à être moins distinctes; il y a tendance à la fusion en une masse plasmodiale; la disposition plasmodiale deviendra de plus en plus accusée dans l'ectoderme à mesure de sa pénétration plus profonde dans la couche des capillaires, et le mélange des vaisseaux maternels avec le plasmode fœtal constituera la formation *angio-plasmodiale*, qui sera la partie essentielle du placenta. Ces rapides indications font comprendre l'importance que nous attachons aux saillies ectodermiques intercapillaires.

Pour terminer l'étude du stade de fixation de l'œuf et de disparition de l'épithélium utérin il ne nous reste plus qu'à examiner la région de la *bordure verte*. Cette région, nous l'avons vu, se conserve difficilement intacte sur les pièces durcies; les connexions de

l'ectoderme avec l'utérus y sont irrégulières, locales, séparées par des espaces libres, et ces dispositions éminemment fragiles sont facilement disloquées. Sur la chienne qui nous a servi pour les études faites d'après les figures 21 à 27, et dont nous savions avec précision qu'elle était au 21e jour de la gestation, nous n'avons pu avoir une seule coupe où la région de la bordure verte fût conservée d'une manière satisfaisante. Mais nous avons disposé de deux autres utérus, qui paraissent, d'après le développement général et les dimensions des renflements de gestation, l'un du même âge, l'autre âgé environ de deux jours de plus que celui qui nous a servi de type pour la description précédente. Ici la région de la bordure verte était relativement dans un bon état de conservation, et se présentait à deux états de développement un peu différents, moins avancé sur l'une des pièces que nous intitulerons, par approximation, utérus au 22e jour, un peu plus avancé sur l'autre que nous appellerons utérus au 23e jour. Ces deux utérus vont nous servir non seulement à l'examen de la région de la bordure verte, mais l'un d'eux sera d'abord utilisé pour la revision de tout ce que nous venons de décrire dans les autres régions, car nous trouverons ici des formes de transition qui nous prépareront à bien comprendre le stade suivant, dit de la formation de l'angio-plasmode. Nous allons donc faire l'étude de ces deux utérus sous le titre de : appendice au stade de fixation de l'œuf.

c. — Appendice au stade de fixation de l'œuf.

Nous commencerons l'examen de ces deux utérus, dits du 22e et du 23e jour, par l'étude des couches spongieuse, compacte, des détritus glandulaires, des capillaires, et des saillies ectodermiques intercapillaires; puis nous étudierons la région de la bordure verte.

1° *Couches spongieuse, compacte, etc.* — La figure 38 représente, à un grossissement de 74 fois, une vue d'ensemble de toutes les couches en question.

En SP, SP, sont les grandes dilatations glandulaires qui par leur juxtaposition forment la *couche spongieuse*. Ces cavités sont revêtues d'une seule couche de cellules épithéliales, cellules basses, plus larges que hautes (voy. figures 35 et 37, en 1). Les cloisons qui séparent ces cavités sont constituées par un tissu conjonctif jeune, c'est-à-dire formé uniquement de cellules, fusiformes sur la coupe, et présentant une orientation toute spéciale. En effet ces

cellules, superposées en stratifications régulières, s'étendent perpendiculairement au plan de la cloison qu'elles forment, et perpendiculairement aux parois des gros capillaires contenus dans ces cloisons. La figure 37 est destinée à représenter ces dispositions vues à un grossissement de 325 fois. La zone la plus supérieure de la couche spongieuse (en *sp*, *sp*, fig. 38) présente des cavités moins dilatées, à direction disposée perpendiculairement au plan de la muqueuse, et partant des grandes cavités précédentes pour se continuer plus haut avec les portions de glandes qui forment la couche compacte. Ces cavités de moyennes et de petites dimensions sont revêtues d'un épithélium dont les cellules deviennent cubiques, puis cylindriques, marquant ainsi les transitions graduelles vers les cellules hypertrophiées de la couche compacte (voir fig. 35, en 2, 3, 4). Les cloisons qui séparent ces cavités petites et moyennes sont constituées comme celles qui séparent les grandes cavités, mais les cellules conjonctives y sont moins régulièrement disposées, dirigées dans tous les sens, étoilées, et deviennent plus rares à mesure qu'on suit ces cloisons de bas en haut vers la couche compacte (voir la figure 35).

La *couche compacte* (G, G, fig. 38), qui tranche par son aspect foncé, mérite ce nom mieux que dans les préparations précédemment étudiées (comparer avec les figures 25 et 26 de la planche II). Ici en effet l'épithélium est plus hypertrophié; projette davantage ses saillies irrégulières dans la lumière de la glande, de sorte que cette lumière est considérablement réduite. Ainsi dans la moitié supérieure de la figure 35, qui représente cette couche compacte à un grossissement de 325 fois, on voit que la lumière de la glande forme à peine le tiers du diamètre transverse de cette glande, dont les deux autres tiers sont formés de chaque côté par les épaisses couches épithéliales. Les cloisons qui séparent les glandes de la couche compacte sont très minces; dans leurs parties les plus inférieures (fig. 35) elles renferment des capillaires et quelques rares cellules conjonctives; dans leurs parties supérieures (fig. 36), elles ne sont plus formées que par des capillaires.

La *couche des détritus glandulaires* est celle qui va nous montrer les modifications les plus intéressantes. Au 21e jour les parties caractéristiques de cette couche étaient représentées par des bouchons de détritus remplissant la partie correspondante des glandes (voir les figures 22, 23, 25, 26 de la planche II), et ces bouchons,

moulés dans la cavité qu'ils remplissaient, étaient bien circonscrits, ayant des limites latérales nettes, présentant chacun leur individualité distincte, pour ainsi dire. Dès maintenant ces dispositions tendent à disparaître; les limites latérales des bouchons de détritus s'effacent, en commençant par la région supérieure, celle qui confine à la couche des capillaires; les bouchons ne sont plus circonscrits; la masse de détritus glandulaires qui les forme se répand entre les capillaires des cloisons qui précédemment limitaient nettement ces bouchons; les capillaires eux-mêmes, obéissant à un mouvement d'expansion, se logent plus ou moins dans le détritus glandulaire. Ces dispositions sont sensibles sur la figure 38; elles sont plus faciles à observer, à un plus fort grossissement, sur la figure 36. On voit qu'alors la couche des détritus glandulaires tend à former réellement une couche continue, à travers laquelle passent les capillaires venus de la profondeur et allant s'épanouir dans la *couche des capillaires*; ces petits vaisseaux ne forment plus dans la couche des détritus glandulaires des cloisons nettes, mais ils restent cependant encore disposés en groupes, en traînées mal circonscrites, qui segmentent irrégulièrement la couche qu'ils traversent, et où ils marquent encore la division de cette couche en autant d'îlots correspondant aux bouchons glandulaires précédemment bien distincts. (Pour l'aspect caractéristique que présentent plus tard ces dispositions, voir la figure 51 de la planche IV.)

La *couche des capillaires*, au 23e jour, ne diffère pas de ce que nous l'avons vue au 21e, quant à sa disposition générale, si ce n'est le fait que nous venons d'indiquer, à savoir que sa partie profonde se trouve mélangée avec les détritus glandulaires devenus diffus. Sur les figures 38 et 36, on voit que cette couche des capillaires renferme dans sa profondeur de nombreux spécimens de ce que nous avons appelé *restes de glandes*, c'est-à-dire les culs-de-sac des ramifications latérales des glandes, culs-de-sac dans lesquels l'hypertrophie de l'épithélium est plus ou moins marquée, et où rarement est déjà commencé le processus de dégénérescence qui aboutira, ici comme dans les autres parties des glandes, à la formation de détritus glandulaires. On conçoit que lorsque ce processus aura également envahi ces *restes de glandes*, plus nombreux deviendront les îlots diffus de détritus glandulaires de la partie profonde de la couche des capillaires.

Mais au point de vue de sa structure histologique, et de ses

aspects selon les conditions dans lesquelles a été obtenue la préparation, cette couche des capillaires doit nous arrêter un instant. Nous devons remarquer en effet (fig. 36, en *c*) que les noyaux des cellules endothéliales des capillaires sont devenus ici de plus en plus volumineux, bien colorables par les réactifs, qui y font apparaître un gros grain de chromatine. Lorsque les capillaires sont distendus, bourrés de globules rouges, et par cela même bien reconnaissables comme vaisseaux sanguins, il est impossible de se méprendre sur ces noyaux; mais si les capillaires sont vides, revenus sur eux-mêmes, et par suite si les noyaux d'un même vaisseau sont tassés les uns contre les autres, remplissant l'étroite lumière vasculaire, il en résulte des images difficilement compréhensibles, et ce sont certainement les dispositions de ce genre qui ont amené nombre d'auteurs à méconnaître la couche des capillaires et à parler d'une couche sous-épithéliale de cellules conjonctives en voie de multiplication. C'est ici, plus que pour toutes les autres formations utérines ou fœtales, qu'il faut tenir grand compte des conditions dans lesquelles une pièce a été soumise aux réactifs fixateurs. De la chienne que nous étudions en ce moment, le premier renflement que nous avions débité en coupes nous avait donné des préparations semblables à celle représentée dans la figure 41 (pl. IV). La couche des capillaires y est difficilement reconnue; longtemps nous avions cherché en vain à comprendre la nature de ce tissu semé de noyaux d'aspect divers, car alors nous n'avions pas encore assez étudié nos séries de préparations pour être familiarisé avec la distinction à faire entre les noyaux hypertrophiés des capillaires et les grumeaux chromatiques des détritus glandulaires. Même à un fort grossissement, comme le représente la figure 42, nous n'arrivions pas à une interprétation satisfaisante. Or le renflement d'où venaient ces coupes avait été ouvert préalablement à son immersion dans l'alcool, seul employé dans ce cas comme réactif fixateur. Nous possédions cependant d'autres renflements de gestation du même animal, ceux-ci conservés intacts dans l'alcool, ou ouverts seulement après vingt-quatre heures de séjour dans ce liquide. Ayant débité à son tour un de ces renflements en séries de coupes, nous pûmes obtenir des préparations telles que celle qui a été l'objet des figures 36 et 38. Ici les capillaires, distendus et bourrés de globules sanguins, étaient faciles à reconnaître, et par suite l'interprétation des autres éléments était également aisée.

La différence entre ces deux ordres de préparation est facile à expliquer, et si nous y insistons, c'est qu'il ne s'agit pas d'un cas isolé, mais que pour divers stades, surtout au début, nous avons été ainsi en présence de pièces dont l'aspect était très différent, selon les conditions de préparation. Sur le renflement utérin ouvert à l'état frais et plongé aussitôt dans l'alcool, ce réactif, agissant immédiatement sur les couches les plus internes des formations utérines, en a déterminé la rétraction, la condensation, et par suite a vidé les capillaires dont le sang a été chassé vers les parties profondes, vers les couches externes (l'utérus était placé tout frais, encore tiède, dans le liquide fixateur); et la preuve en est donnée par la figure 41, où l'aspect des couches, surtout de la couche compacte, manifeste les effets d'un tassememt de la superficie vers la profondeur, et où l'on voit de plus que les vaisseaux sanguins sont vides dans les couches superficielles (partie supérieure de la figure), tandis qu'ils sont dilatés dans les couches profondes vers lesquelles le sang a reflué. Au contraire, sur le renflement plongé intact dans l'alcool, celui-ci a fait sentir progressivement son action de dehors en dedans, à l'inverse du cas précédent, et a chassé le sang vers les couches les plus internes, vers la couche des capillaires dont les petits vaisseaux ont été dilatés par une sorte d'injection naturelle. Ayant à traverser la musculature, qui, durcie par l'alcool, forme une coque résistante, l'alcool n'est arrivé à la couche des capillaires que lentement, et déjà dilué, de sorte qu'au lieu de corruguer et de tasser les couches les plus internes, il y a exercé une action dissociante, permettant de bien distinguer isolément les éléments placés côte à côte. C'est bien l'impression que produit l'aspect général de la figure 36, comparativement à celui de la figure 42. Puis, lorsque le renflement a été ouvert au bout de vingt-quatre heures et replacé dans de l'alcool pur, celui-ci a fixé les parties internes dans l'état de demi-dissociation où il les a trouvées. Seulement quelques-unes de ces parties étaient devenues plus fragiles, plus facilement dislocables, puisque les éléments en étaient moins adhérents, et ainsi s'explique encore que la région de la bordure verte soit rarement trouvée intacte, à une époque où précisément les adhérences de l'ectoderme et de la muqueuse dans cette région sont incomplètes, extrêmement fragiles, d'une conservation très délicate.

Pour l'aspect si particulier que prenaient, dans la couche dite

des capillaires, les petits vaisseaux vides de sang, et dont la lumière est oblitérée par les noyaux endothéliaux, nous renvoyons encore le lecteur à la figure 43, qui est du même renflement auquel ont été empruntées les figures 41 et 42. Nous allons revenir à l'instant sur cette figure 43.

Au-dessus de la couche des capillaires nous trouvons, au 23e jour comme au 21e, l'*ectoderme fœtal* avec ses *saillies intercapillaires* et ses *villosités creuses*. Les dispositions de ces parties n'ont guère changé; nous trouvons (fig. 36 et 38) les mêmes variétés de saillies intercapillaires, seulement un peu plus accentuées, c'est-à-dire qu'on trouve beaucoup plus fréquemment la disposition signalée comme rare au 21e jour, à savoir que les plus superficiels des capillaires se trouvent entourés presque entièrement par deux saillies ectodermiques voisines, de sorte que le capillaire arrive à être englobé dans l'ectoderme; presque tous les capillaires superficiels de la figure 36 sont dans ce cas. D'autre part la ligne limite des saillies ectodermiques intercapillaires n'est pas toujours bien accentuée. Ces saillies sont formées de substance protoplasmique, sans membrane cellulaire; elles sont même, avons-nous dit, de nature plasmodiale, car, lorsqu'elles sont formées de plusieurs cellules, reconnaissables au nombre de noyaux, il n'y a pas de lignes de séparation entre chacune de ces cellules. Ainsi, quand les zones extérieures de ces poussées plasmodiales sont peu colorées, on ne voit que confusément les limites précises des saillies intercapillaires. Mais les accidents de préparations offrent ici de précieuses ressources; ainsi sur plusieurs points de diverses coupes, empruntées au même renflement qui a servi pour les figures 41 et 42, une sorte de dislocation s'était produite entre l'ectoderme et la couche des capillaires, sans doute parce que l'alcool agissant, comme il a été dit, de dedans en dehors, avait d'abord fixé les éléments de l'ectoderme, puis, arrivant sur les capillaires superficiels, et produisant leur rétraction, les avait amenés à s'énucléer pour ainsi dire des logettes ectodermiques dans lesquelles ils étaient primitivement encastrés. C'est ce que représente la figure 43, qui n'a pas besoin de plus ample explication, après les considérations que nous venons d'exposer.

2° *Région de la bordure verte.* — Après le vingt et unième jour la région de la bordure verte est très facile à définir par sa forme. En effet dès ce moment la portion de muqueuse à qui correspondra

la formation placentaire est devenue très épaisse et s'élève fortement au-dessus du niveau de la muqueuse qui répond aux pôles de l'œuf (voir la fig. 44, page IV). Il en résulte que la continuité de ces deux portions est dessinée, sur les coupes, par une pente plus ou moins rapide, selon laquelle la ligne du niveau supérieur va rejoindre la ligne du niveau inférieur. Cette pente est représentée dans la partie moyenne de la figure 28. C'est cette pente, ou tout au moins ses trois quarts supérieurs, qui est le lieu de formation de la bordure verte. Nous l'étudierons sur les deux renflements que nous avons considérés par approximation comme étant, l'un du vingt-deuxième jour (figures 28 à 34), l'autre du vingt-troisième (figures 39 et 40).

Sur le renflement de 22 jours, nous trouvons, dans la région de la future bordure verte, l'ectoderme libre et détaché de la muqueuse; mais cet ectoderme présente des renflements et saillies par lesquelles il se mettait évidemment en contact, nous ne disons pas encore en connexion (lorsque ces connexions seront bien solidement établies, nous les retrouverons toujours conservées sur les coupes) avec la surface de la muqueuse utérine, dessinant, par ses soulèvements dans les intervalles de ces saillies, les courtes arcades que nous avons précédemment décrites à propos de la figure 18. La constitution de ces saillies, qui sont comme les piliers des arcades en question, est intéressante à étudier. En prenant l'ectoderme au niveau du pôle de l'œuf (en *a*, fig. 28), nous le trouvons formé d'une couche de cellules plus larges que hautes (figure 29); considéré dans un point plus rapproché de la région de la bordure verte (au point *b* de la fig. 28), il se montre plus épais, ses cellules étant cubiques ou même légèrement plus hautes que larges (figure 30). Si alors nous arrivons à la première saillie qu'il présente en allant vers la région de la bordure verte (en *c*, fig. 28), nous le voyons former un pli convexe vers le bas et revêtu de longues cellules cylindriques (fig. 31). Plus en dedans encore (de *c* en *d*, fig. 28), il est épaissi dans toute son étendue, aussi bien dans les parties concaves que dans les parties convexes qu'il dessine, et ses cellules cylindriques sont disposées sur deux rangs. Quelques-unes de ces cellules (figure 32) se dégagent du milieu des autres et proéminent fortement vers le bas, c'est-à-dire vers la surface utérine correspondante. D'après ce que nous décrirons à des stades ultérieurs (d'après ce que nous aurons de plus occasion de voir chez le chat), ces longues cellules proéminentes étaient, dans leur situation natu-

relle, en contact avec la surface utérine et commençaient à établir à ce niveau la fixation de l'ectoderme, fixation qui a lieu ici par points localisés, séparés par des intervalles libres. Un détail remarquable sur ces longues cellules ectodermiques proéminentes, c'est une tache foncée qu'elles présentent à leur extrémité libre; nous serions porté à y voir un lambeau, un petit fragment de l'épithélium utérin dégénéré, que ces cellules auraient emporté en cessant d'être en contact et en adhérence avec cet épithélium. Enfin en suivant plus en dedans (plus à droite sur la figure 28) cet ectoderme, nous le voyons prendre les dispositions qui le caractérisent dans les régions placentaires proprement dites, c'est-à-dire que, à la place de l'épithélium utérin disparu, il recouvre la muqueuse utérine (couche des capillaires) et se fixe solidement à elle et par ses villosités creuses et par ses saillies intercapillaires.

Après l'ectoderme, il nous faut examiner semblablement la surface de la muqueuse utérine dans la future région de la bordure verte. Suivons-la de dedans en dehors (de droite à gauche, figure 28); au dehors de la région placentaire proprement dite nous trouvons, sur une certaine étendue (de E à F), les parties constituées exactement comme dans les régions qui répondent à la surface amniogène de l'œuf, c'est-à-dire que les ouvertures des glandes sont oblitérées par des bouchons de détritus glandulaires, que l'épithélium utérin est réduit à un mince liséré amorphe avec noyaux ratatinés, etc.; une description détaillée de cette région serait une répétition exacte de tout ce que nous avons dit en décrivant les figures 22 et 26. Ainsi, comme dans la région qui répond à la zone amniogène, il y a encore dans la région de la bordure verte une partie où on peut observer les mêmes phénomènes de retard. Nous trouvons même un retard plus considérable encore en allant plus en dehors (en F, et à gauche de F sur la figure 28). Là les glandes ne sont pas encore oblitérées par un bouchon de détritus glandulaires, leur épithélium commence même à peine à être hypertrophié; le seul des processus précédents qui soit manifeste ici, c'est la dégénérescence de l'épithélium utérin. A la surface des intervalles entre les ouvertures des glandes, cet épithélium prend la disposition en liséré mince, amorphe, avec noyaux aplatis et réduits (voir la figure 33); on suit très bien la continuité et la transition graduelle de cet épithélium dégénéré avec l'épithélium normal des glandes (fig. 33). Au-dessous de l'épithélium dégénéré le chorion de la muqueuse n'est repré-

senté que par des capillaires, c'est-à-dire que la couche dite des capillaires commence à se dessiner, parallèlement à l'atrophie et la résorption de l'épithélium. Pour bien montrer les différences avec les parties de la muqueuse utérine qui n'ont subi aucune transformation, nous avons reproduit, dans la figure 34, le dessin d'une partie empruntée à la région G de la fig. 38; c'est, comme pour la fig. 33, la portion de muqueuse située entre deux ouvertures de glandes. On voit l'épithélium utérin normal, et au-dessous de lui le chorion formé de nombreuses cellules conjonctives.

Sans insister sur les nouveaux éléments que l'examen de ces régions apporte à l'étude de la dégénérescence de l'épithélium utérin, nous n'en retiendrons que ce qui est en rapport avec le développement de la future bordure verte. A cet égard, nous voyons qu'ici (en E et F, fig. 28), alors que l'ectoderme n'a que des contacts partiels, incomplets, avec la surface utérine, celle-ci présente cependant les transformations caractéristiques qu'elle subit dans les régions placentaires proprement dites, atrophie de l'épithélium utérin, formation de la couche des capillaires, oblitération des glandes par le bouchon de détritus : ces transformations sont plus ou moins avancées sur les divers étages du plan incliné de la future région verte. Il en résulte que, lorsque l'épithélium utérin aura complètement disparu, la couche des capillaires se trouvera à nu, au moins par places, puisque l'ectoderme fœtal ne vient ici remplacer l'épithélium maternel que par points isolés. Si la couche des capillaires est bien développée, n'étant limitée, maintenue par rien, trouvant le vide devant elle, elle s'épanouira librement; or non seulement la couche des capillaires est bien développée dans cette région, mais elle s'y montre même exubérante. Elle débordera donc le niveau de la surface, et sous la forme d'une masse mousseuse elle viendra remplir les arcades dessinées par les adhérences fragiles de l'ectoderme, adhérences presque toujours détruites, à cette époque, sur les pièces durcies. De plus ces capillaires, minces et que rien ne soutient, se rompront et donneront lieu à une hémorragie locale.

C'est ce que montre la figure 40, empruntée à la chienne que nous avons dite, par approximation, être au vingt-troisième jour. Sur cette figure la pente occupée par la région de la bordure verte n'est pas brusque, soit par suite d'une légère déformation de la pièce pendant le durcissement, soit qu'elle présente déjà le mouvement

de soulèvement qu'elle subira nettement plus tard, mais elle est cependant reconnaissable et facile à suivre de gauche à droite. Comme pour la figure 28, nous avons ici deux parties successives dans la région de la future bordure verte; l'une va de E à F (fig. 40), l'autre est à droite de F. Cette dernière présente une muqueuse utérine encore peu avancée dans ses transformations; les glandes utérines ont leurs ouvertures oblitérées par un bouchon de détritus, la couche des capillaires est bien développée, mais sans exubérance, et l'épithélium utérin est encore représenté par un mince liséré; en d'autres termes, les choses sont ici, dans la partie externe de la région de la bordure verte, comme elles étaient précédemment dans sa partie interne (de E en F, fig. 28). Si maintenant nous examinons la partie interne (de E à F, fig. 40), nous trouvons les processus de transformation très avancés, avec exubérance et débordement de la couche des capillaires, que rien ne vient contenir d'une façon suffisante. Pour l'étude de cette partie nous disposons de deux figures : d'abord la partie moyenne, déjà citée, de la fig. 40 à un très faible grossissement, puis la figure 39, à un grossissement moyen. Sur l'une comme sur l'autre on voit que les diverses couches de la muqueuse sont ici ce qu'elles sont dans les régions placentaires proprement dites (extrémité gauche de la figure 40). De ces couches, une seule doit nous arrêter, la couche des capillaires : dans sa partie profonde elle est envahie par le détritus glandulaire, devenant diffus et infiltré entre les petits vaisseaux; dans sa partie superficielle, elle déborde la surface, se soulevant comme une sorte d'écume vasculaire, pour se répandre dans les espaces laissés libres au-dessous de l'ectoderme. Cet ectoderme présente toujours les épaississements par lesquels il était en contact, sinon en connexion, avec la surface de la muqueuse, c'est-à-dire en définitive avec la couche des capillaires, de laquelle il a été éloigné accidentellement. Nous ne voudrions pas affirmer que cet éloignement de l'ectoderme n'ait pas permis aux capillaires de se répandre en un débordement spumeux plus considérable qu'il ne serait dans le cas où toutes les parties auraient été conservées intactes, dans leurs rapports naturels. Sans doute il y a ici exagération, mais exagération d'un phénomène normal, comme nous le démontrera l'étude des stades ultérieurs. En examinant ces capillaires sur la figure 39, on voit que les plus superficiels sont brisés, incomplets; que du reste les noyaux de leurs parois sont peu colorés; il y a donc

à ce niveau une hémorragie, causée non seulement par la rupture des parois vasculaires, mais encore par leur dégénérescence. Et en effet on trouve toujours, dès ce moment (vingt-troisième jour), du sang accumulé sur les bords de la région placentaire, au-dessous de l'ectoderme. Ces globules rouges arrivent au contact direct de l'ectoderme, et déjà on en trouve qui ont été incorporés dans le protoplasma des cellules ectodermiques. Mais c'est là un fait que nous étudierons mieux ultérieurement, lorsqu'il sera plus accentué; nous verrons aussi alors que la plus grande partie des globules extravasés sont détruits, que leur hémoglobine cristallise sur place, et que les dérivés de cette hémoglobine sont l'origine de la couleur verte caractéristique de cette bordure.

Ainsi, en résumé, la bordure verte a pour origine une hémorragie maternelle, entre la surface utérine et l'ectoderme. A cette époque cette hémorragie est sans doute plus ou moins enkystée par les replis de l'ectoderme à ce niveau, mais il est presque impossible d'obtenir des préparations où ces rapports soient bien conservés; nous verrons que plus tard les connexions sont plus solides, plus faciles à retrouver les coupes, et que finalement le sang entravasé, ou ses produits de décomposition, sont bien réellement enkystés dans des replis godronés de l'ectoderme, et de l'ectoderme seul.

Résumé. — En résumé, le stade que nous venons d'étudier, est caractérisé par les processus qui se passent dans la couche des cryptes, laquelle prend un grand développement et se subdivise en plusieurs couches nouvelles. La partie la plus profonde présente de larges dilatations glandulaires formant une *couche spongieuse*; au-dessus de celle-ci les glandes sont remplies par un épithélium à grosses cellules en stratifications multiples (*couche compacte*); plus haut, vers les embouchures des glandes, ces grosses cellules se fondent en un détritus glandulaire qui en oblitère complètement la lumière (*couche des détritus glandulaires*); en même temps les capillaires débordent des cloisons interglandulaires à la surface de la muqueuse, dont l'épithélium disparaît, de sorte que la limite superficielle de la muqueuse est formée par une *couche des capillaires*. L'ectoderme adhère à cette couche des capillaires par des *saillies ectodermiques intercapillaires*, en même temps qu'il forme des *villosités creuses* qui se logent dans ce qui reste libre de l'ouverture des glandes, au-dessus des bouchons de détritus glan-

dulaire oblitérant ces embouchures. Bientôt ces bouchons de détritus cessent d'être nettement circonscrits, et leur substance se mêle aux parties profondes de la couche des capillaires.

d. — Historique à propos de l'atrophie et de la disparition de l'épithélium utérin.

Il nous a semblé qu'il y avait tout intérêt à ne pas accumuler à la fin de ce mémoire toutes les questions d'histoire et de critique, et, réservant pour ce moment l'histoire des vues d'ensemble, de traiter les questions relatives à un phénomène spécial dès que nous aurions poursuivi jusqu'au bout l'étude de ce phénomène. C'est ainsi que nous avons déjà donné l'histoire des cryptes de Sharpey-Bischoff à la fin du chapitre qui contient l'étude complète de leur développement. Le stade dont nous venons de faire l'examen présente plusieurs formations dont l'interprétation a été très controversée; telle est la question de la pénétration des villosités ectodermiques creuses dans les glandes; telle la question de la couche de détritus glandulaire (*syncytium* de divers auteurs); mais l'évolution de ces parties aura à être poursuivie dans le stade suivant; nous ne possédons donc pas encore tous les éléments nécessaires pour juger les opinions émises à leur sujet. Au contraire l'épithélium utérin est dès maintenant complètement disparu de toutes les régions placentaires proprement dites; il n'en sera plus question; le moment est donc venu de passer en revue les diverses opinions émises relativement à sa conservation ou à sa non-conservation. C'est du reste une question d'histologie qui n'a été abordée que par des auteurs récents. En exposant leurs opinions, nous serons obligés de faire quelques allusions aux rapports des villosités avec les glandes, aux dispositions générales des glandes, au détritus glandulaire, mais ces allusions se borneront aux états constatés dans ces parties pendant le stade dont nous venons d'achever l'étude.

Fleischmann nous paraît être le premier qui se soit occupé de cette question, d'abord dans une communication à la Société médicale d'Erlangen (1886), puis dans son mémoire sur l'embryologie des carnassiers : « Lorsque, dit-il dans ce dernier travail [1], le chorion de l'œuf vient s'appliquer à la surface de la muqueuse utérine, les éléments anatomiques de celle-ci subissent des modifications

1. Fleischmann, *Embryologische Untersuchungen, Erste Heft*; *Untersuch. uber Einheimische Raubthiere*, Wiesbaden, 1889.

qui aboutissent finalement à la destruction complète de la muqueuse normale » (page 61); et plus loin (page 62) : « L'épithélium utérin, d'après les observations que j'ai faites sur la femelle du renard, disparaît complètement. D'abord il se produit une destruction complète de cet épithélium à la surface libre, et les éléments conjonc-

Fig. XI (Fleischmann, pl. V, fig. 2). — Légende de Fleischmann : WD, parois du sac vitellin; Z, villosités choriales; — D, glandes utérines.

tifs sous-jacents viennent à se trouver en contact direct avec les cellules ectodermiques du chorion. Puis, à mesure que les villosités choriales pénètrent dans les glandes utérines, la destruction de l'épithélium progresse parallèlement à cette pénétration, c'est-à-dire que les cellules glandulaires se détruisent. La fig. 2, pl. V (fig. XI ci-contre), d'après une coupe transversale de l'utérus chez le renard, montre les villosités choriales ayant déjà profondément pénétré dans les glandes. L'épithélium de la muqueuse utérine a disparu, mais l'adhérence de l'ectoderme au tissu conjonctif de l'utérus n'a pas été conservée, par le fait des réactifs employés. Cette

figure montre qu'au niveau des villosités ectodermiques l'épithélium des glandes a également disparu dans la partie qui forme leur embouchure. Ainsi pénétration des villosités et destruction de l'épithélium utérin en rapport avec elles, sont choses qui marchent ensemble, et les glandes arrivent ainsi à disparaître complètement. Les villosités se trouvent ainsi finalement placées dans des cavités de la muqueuse utérine, cavités dépourvues d'épithélium, et qui ne sont limitées que par du tissu conjonctif mis à nu. » Nous avons reproduit (fig. XI ci-contre) la figure de Fleischmann pour montrer qu'elle n'est nullement propre à entraîner la conviction; et évidemment il s'agit d'une pièce altérée, qui n'était plus à l'état de fraîcheur lors de son immersion dans le liquide conservateur. Aussi verrons-nous Strahl lui en faire le reproche. On voit notamment que les détritus glandulaires ne sont représentés que par quelques débris nucléaires, et que par suite Fleischmann n'a pas constaté l'oblitération des embouchures des glandes par ces détritus; il a été ainsi amené à exagérer, du reste comme tous les auteurs, l'importance de la pénétration des villosités choriales dans les glandes. Pour bien comprendre sa figure, c'est-à-dire l'interprétation qui en doit être donnée, il faut tenir compte de ce fait que le tiers supérieur de ce qu'il représente comme muqueuse utérine est déjà la formation angio-plasmodiale que nous étudierons au prochain stade. Le renflement utérin de renard qu'il a figuré est en effet un peu plus avancé dans son développement que ne le sont les mêmes parties chez le chien au vingt-troisième jour, mais nous devions cependant reproduire ici sa figure et sa description, pour montrer que Fleischmann est dans le vrai lorsqu'il signale la disparition de l'épithélium utérin, mais que pourtant il ne donne pas des preuves suffisantes de cette disparition. Aussi allons-nous voir la question reprise par Strahl, et interprétée par lui d'une manière toute différente [1].

Nous avons déjà vu, à propos du placenta du lapin, que Strahl avait pris la lame ectoplacentaire comme une formation dérivant de deux origines bien distinctes, une couche superficielle formée par l'épithélium utérin, et une couche profonde formée de cellules de l'ectoderme fœtal. Tel serait, d'après lui, le mode de fixation de l'œuf sur la muqueuse utérine. Ayant cherché à vérifier ces dispo-

1. H. Strahl, *Untersuchugen uber den Bau der Placenta.* — I. *Die Anlagerung des Eies an die Uteruswand* (*Archiv. f. Anat. und Physiol. Anat. Abth.*, 1889, Heft 3-4, p. 212).

sitions chez d'autres animaux, notamment chez la taupe et la chienne, il a retrouvé les choses semblablement constituées, malgré de grandes différences apparentes. Il s'est donc appliqué à étudier cette question du mode d'adhérence ou de fixation de l'œuf sur la muqueuse utérine, d'autant que, fait-il fort justement remarquer, tandis qu'il a paru d'innombrables travaux sur la constitution du placenta, rien n'a été publié sur cette question de la fixation de l'œuf, sans doute parce que les recherches nécessaires ne peuvent être faites avec succès que sur des pièces fixées par les méthodes récentes de la technique histologique. (*Op. cit.*, p. 212-214.)

Ses études sur la chienne débutent par la question des glandes (longues glandes tubulaires, et courtes glandes dites cryptes de Sharpey-Bischoff), question dont nous avons fait l'historique à part. Puis il passe à l'examen d'un utérus au dix-neuvième jour de la gestation. La vésicule blastodermique était, sur la coupe qu'il figure et décrit, un peu ratatinée et accolée à l'une des parties latérales de la cavité utérine. « Les deux espèces de glandes sont, dit-il p. 224, à peu près dans le même état que sur l'utérus de la chienne en rut, avec cette seule différence que les glandes courtes ou cryptes ne présentent plus toutes une ouverture libre, mais que la plupart d'entre elles, par le fait de l'occlusion de leur embouchure, sont transformées en de petites vésicules closes à parois épithéliales [1]. L'épithélium utérin est formé de cellules cubiques ou presque cylindriques, et cet épithélium est partout parfaitement conservé. » Il donne une autre figure représentant une coupe de l'embryon et de la paroi correspondante de l'utérus à un fort grossissement. Cette figure, dit-il, sans plus d'explication, suffit pour montrer que l'épithélium utérin est conservé [2].

« Le mode d'attache de l'œuf à l'utérus, continue Strahl, se montre environ vers le vingtième jour de la gestation. Pour l'étude de ce processus je dispose d'une série de préparations très démonstratives, car j'ai débité en coupes un renflement utérin de cet âge, renfermant un embryon dont l'amnios était sur le point de se fermer. Comme dans ce cas la région de l'œuf située à l'opposé de l'embryon pré-

1. On voit que Strahl n'a pas fait la distinction entre les embouchures glandulaires et les culs-de-sac latéraux que nous désignons sous le nom de *restes de glandes* : les petites vésicules closes ici décrites sont nos *restes de glandes*, c'est-à-dire correspondent non pas à des embouchures oblitérées, mais à des culs-de-sac terminaux.

2. Cette figure est en effet d'un stade où l'épithélium utérin n'a pas encore disparu, puisqu'il n'y a pas encore fixation du chorion sur la muqueuse utérine.

sentait un ectoderme déjà fortement adhérent à l'utérus, les coupes présentent à étudier à la fois des régions où s'est faite la soudure de l'ectoderme et de l'épithélium utérin, et des régions où cette soudure n'existe pas, et enfin des régions de transition entre les deux dispositions. En considérant la région de l'utérus qui répond à l'ombilic amniotique, on voit que les cryptes de Sharpey-Bischoff sont fermés, du côté de la surface utérine, par une couche de tissu conjonctif, et se présentent par conséquent, avant même que l'ectoderme se fixe à l'utérus, sous la forme de vésicules closes [1], mais

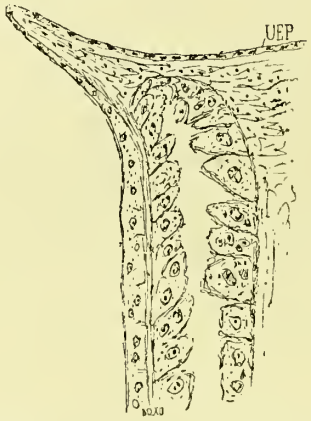

Fig. XII (Strahl, pl. XIV, fig. 12). — Légende de Strahl : Bord de l'ouverture d'une glande à un fort grossissement. UEP, épithélium utérin.

on trouve cependant encore quelques glandes ayant conservé leurs ouvertures; ces glandes demeurées ouvertes se font remarquer par la dilatation de leurs cavités, qu'on distingue déjà avec le faible grossissement d'une loupe. Ces glandes demeurées ouvertes sont, dans leurs parties profondes, revêtues d'un épithélium à longues cellules cylindriques, cellules bien conservées, et qui diminuent graduellement de hauteur à mesure qu'elles se rapprochent de l'ouverture. Tout au-dessous de l'ouverture, la couche épithéliale devient si basse, que ses cellules ne diffèrent presque plus de celles du tissu conjonctif sous-jacent. Cet épithélium à cellules basses et plates passe sur les bords de l'ouverture et se continue en une couche semblable à la surface de la muqueuse. La figure 12 (fig. XII ci-contre) montre

1. Même remarque que ci-dessus; ces vésicules closes sont des culs-de-sac terminaux; l'oblitération des orifices des glandes se fait non par du tissu conjonctif, mais par un bouchon de détritus glandulaire.

la continuité de cet épithélium plat, avec l'épithélium cylindrique de la glande, ce qui suffit pour démontrer que ce revêtement actuel de la surface utérine représente bien l'ancien épithélium utérin, modifié, de cette surface.

« Lorsque l'ectoderme vient adhérer à cette couche de cellules plates, on comprend qu'il est extrêmement difficile, parfois impossible, de distinguer les deux couches ainsi fusionnées. Mais pour se convaincre qu'il s'agit bien alors d'une couche épithéliale jointe à une couche ectodermique, il suffit d'examiner les régions où ces deux couches sont sur le point de s'accoler, c'est ce que la figure 13 (fig. XIII ci-contre) représente à un fort grossisse-

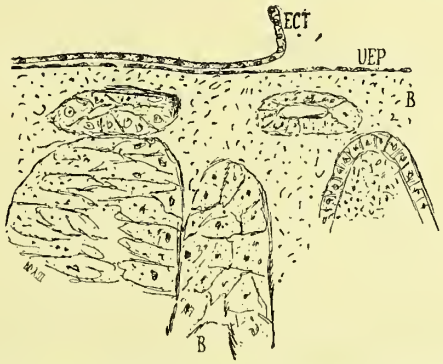

Fig. XIII (Strahl, pl. XIV, fig. 13). — Adhérence de l'ectoderme à l'épithélium utérin aminci. — B, crypte clos.

ment, figure assez démonstrative par elle-même, sans plus d'explication [1].

« A côté de ces régions où l'ectoderme et l'épithélium utérin se sont soudés, il faut encore examiner les régions où, avant l'accolement de l'ectoderme, certaines glandes avaient conservé leurs ouvertures libres. Sur les ouvertures de ces glandes l'ectoderme passe en pont, puis il s'enfonce sous forme de tampon dans leur intérieur. La figure 14 (fig. XIV ci-contre) représente une disposition de ce genre. Ici l'épithélium de la glande, suivi de bas en haut, devient bientôt difficile ou même impossible à distinguer, dès que l'ectoderme, qui vient de haut en bas, arrive à s'accoler à la paroi de la glande.

1. Nous sommes ici parfaitement d'accord avec Strahl : il décrit et figure bien l'atrophie graduelle de l'épithélium utérin. Ses figures ici reproduites concordent bien avec nos figures 15, 16, 24. L'accord va cesser lorsque, ne voyant plus de trace perceptible de cet épithélium, Strahl ne veut cependant pas convenir qu'il a disparu.

Mais je ne saurais cependant admettre que cet épithélium disparaît, alors même que je n'ai d'autre explication à donner de cette apparence que celle qui consiste à dire que ses cellules se sont modifiées au point de devenir si semblables aux cellules voisines, conjonctives, qu'elles ne s'en distinguent plus. En *A* et *A'* sont les deux limites du tampon ectodermique, et en *A* on peut encore, sur une courte étendue, distinguer l'ectoderme d'avec la couche épithéliale [1].

« De ces descriptions on peut, relativement aux premières phases de la formation du placenta chez la chienne, tirer les conclusions suivantes : des deux espèces de glandes de l'utérus de la chienne en rut, on voit, avant l'accollement de l'œuf à l'utérus et lorsque

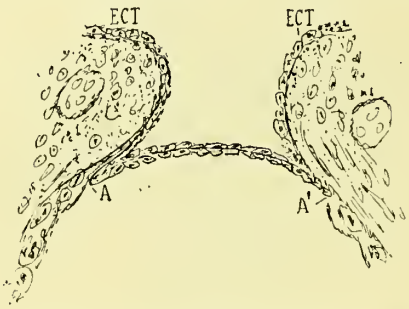

Fig. XIV (Strahl, pl. XIV, fig. 14). — Pénétration de l'ectoderme dans une glande demeurée ouverte [2].

cet accollement est accompli, les unes, à savoir les cryptes de Sharpey-Bischoff, se fermer au niveau de leurs ouvertures (je ne saurais dire si c'est le cas de toutes ces glandes) et se transformer ainsi en petites vésicules épithéliales closes. Les autres, les longues glandes tubuliformes, se dilatent fortement dans leur partie supérieure et moyenne, tandis que leur extrémité profonde se contourne de plus en plus; elles restent ouvertes à la surface de la muqueuse, mais je ne saurais dire non plus si toutes sans exception sont dans

1. C'est ici que nous cessons d'être d'accord avec Strahl; sa fig. 14 répond en partie à notre fig. 25; là aussi nous avons vu que, suivi de bas en haut, l'épithélium devient invisible; et, comme nous en avions suivi graduellement l'atrophie et la disparition, nous en avons conclu qu'il a disparu. Nous verrons bientôt que Fleischmann, avec des éléments moins complets de démonstration, arrive pour la seconde fois à la même conclusion, et ne conçoit pas pourquoi Strahl veut absolument admettre la persistance d'éléments dont on ne voit plus trace.

2. On remarquera que ces trois figures, reproduites d'après Strahl, ne montrent pas nettement les contours des éléments anatomiques. En effet les dessins lithographiés de cet auteur manquent réellement de précision, et nous avons dû essayer de les reproduire avec leurs caractères.

ce cas[1]. Au niveau des cryptes transformés en vésicules closes, l'ectoderme se soude et se fusionne avec l'épithélium utérin, et ces deux couches confondues ont à se creuser des voies nouvelles pour pénétrer dans la profondeur; là où existent les ouvertures libres des autres glandes, l'ectoderme s'enfonce en forme de tampon dans ces ouvertures. Fleischmann, dans une récente communication (*Erlanger Sitzungsberichte*, nov. 1886), a poursuivi la formation du placenta chez les carnassiers et ses recherches sur le renard l'ont amené à admettre que l'épithélium de la surface utérine disparaît avant que l'ectoderme vienne s'attacher à cette surface. Ce que j'ai décrit pour la chienne ne s'accorde pas avec cette manière de voir de Fleischmann. »

Dans un mémoire[2], qui fait suite au précédent, Strahl revient sur cette question, et spécialement sur le désaccord entre lui et Fleischmann : à cet effet il a entrepris lui-même l'étude du placenta du renard. « D'après ce que j'ai observé moi-même chez la femelle du renard, je pense, dit-il (*op. cit.*, p. 201), que l'opposition entre les conclusions de Fleischmann et les miennes provient de ce que les pièces qu'a employées Fleischmann étaient dans un mauvais état de conservation. Pour les études de ce genre il faut disposer de pièces fixées par les réactifs dans leur plus grand état de fraîcheur. Les utérus dont je me suis servi avaient été extraits et placés dans le liquide conservateur aussitôt après la mort de l'animal. Au contraire Fleischmann dit que ses pièces avaient été mises dans l'alcool par une main étrangère et il n'indique pas combien de temps après la mort ces utérus avaient été extraits. En examinant la figure 2 de sa planche V[3] on est amené à supposer qu'en effet ses pièces étaient mal conservées. En comparant mes préparations avec cette figure, je constate que jamais je ne vois les villosités dermiques pénétrer sous forme de petits paquets dans de larges cavités glandulaires, comme l'a représenté Fleischmann, mais qu'au contraire les éléments fœtaux et maternels sont toujours si intimement accolés qu'il est difficile de les distinguer les uns des autres.

1. Strahl a raison de n'être pas très affirmatif sur cette manière différente de se comporter des cryptes et des glandes longues; nous avons vu qu'en réalité les embouchures de ces deux ordres de tubes se comportent de même.

2. H. Strahl, *Untersuch. uber den Bau der Placenta* (*Fortsetzung*), *die Anlagerung des Eies an die Uterus-Wand.* (*Archiv. f. Anat. u. Physiol. Anat. Abth.*, 1889, Suppl. Bd, p. 1977).

3. C'est la figure de Fleischmann reproduite ci-dessus dans notre fig. XI.

C'est pourquoi je trouve que Fleischmann n'a pas donné des preuves suffisantes de la prétendue destruction de l'épithélium utérin chez le renard. »

Mais, malgré ces justes critiques à l'adresse de Fleischmann, Strahl n'arrive pas à démontrer la persistance d'épithélium utérin. Dans un dernier mémoire[1], revenant à l'étude du placenta du chien, il déclare (*op. cit.*, p. 194) que, « pour un embryon de vingt et un jours, il n'a pu distinguer que la lame mésodermique qui double l'ectoderme; au-dessous de cette lame sont des cellules à gros noyaux, qui représentent des éléments ectodermiques; mais la limite entre cet ectoderme et l'utérus est impossible à reconnaître; sans doute les éléments fœtaux et maternels sont fusionnés ».

C'est Heinricius[2] qui nous paraît avoir décrit avec le plus de précision les rapports de l'ectoderme et de l'épithélium utérin, dont il a bien constaté la disparition. Nous ne reproduirons pas la figure qui accompagne sa description, car elle est tout à fait semblable à celles de notre planche II, quoique moins nette, parce que toutes ses pièces ont été traitées par le liquide de Muller. « L'ectoderme, dit-il (page 425), est formé de cellules cubiques. Ici se pose avant tout la question suivante : comment se comporte l'ectoderme fœtal relativement à l'épithélium utérin et que devient ce dernier épithélium; disparaît-il, ou bien ses éléments sont-ils conservés? J'ai pu me convaincre que, là où l'ectoderme s'attache à la muqueuse utérine, l'épithélium de celle-ci disparaît. Dans ma figure 6, on voit, sur la moitié droite, la muqueuse utérine ayant conservé son épithélium; mais à gauche, où l'ectoderme adhère à l'utérus, on voit cet ectoderme, en approchant de la surface épithéliale maternelle, présenter des épaississements locaux; par places le protoplasma de ces cellules ectodermiques va s'unir aux cellules maternelles; par places aussi l'épithélium utérin a complètement disparu, et l'ectoderme repose directement sur le tissu conjonctif utérin. De plus il n'y a pas une ligne droite de séparation entre l'ectoderme et ce tissu, *mais par places l'ectoderme pénètre dans son épaisseur, comme pour s'y attacher et y prendre racine par des prolongements analogues à des villosités rudimentaires*[3]. Par quel pro-

1. H. Strahl, *Untersuch. ub den Bau der Placenta*, — III, *der Bau der Hunde-placenta* (*Archiv. f. Anat. u. Physiol. — Anat. Abth.*, 1890, Heft III-IV, p. 185).

2. Heinricius, *Ueber die Entwickelung und Structur der Placenta beim Hunde* (*Archiv. f. mikr. Anat.*, 1889, t. XXXIII, p. 419).

3. Nous soulignons ce passage, dans lequel on saura reconnaître une brève mais bien

cessus l'épithélium utérin arrive-t-il à disparaître, je ne saurais le dire; vraisemblablement les cellules ectodermiques jouent déjà ici le rôle phagocytaire, qui, comme nous le verrons plus loin, leur est très habituel. Strahl, contrairement à mon opinion, a trouvé que l'épithélium utérin persiste, mais fusionné avec l'ectoderme. »

Les critiques adressées par Strahl à la manière de voir de Fleischmann devaient amener une réponse de celui-ci, dont Heinricius venait de confirmer l'opinion. En effet, dans un plus récent travail, Fleischmann [1] revient sur la question de l'épithélium utérin, et en affirme catégoriquement la disparition : « Lorsque la vésicule blastodermique s'attache à la muqueuse utérine, l'épithélium de celle-ci disparaît, comme Heinricius l'a décrit chez le chien, comme je l'ai vu moi-même chez le renard. Précédemment je n'avais pu m'en assurer chez le chat, mais de nouvelles préparations m'ont assuré du fait, et j'ai pu me convaincre que c'est là la règle générale pour tous les carnassiers. Une opinion inverse a été soutenue par Strahl, qui cependant n'a pu, chez le chien, distinguer un épithélium utérin bien séparé de l'ectoderme fœtal. Il n'en pense pas moins que nous avons à tort conclu à la disparition de cet épithélium; il préfère se figurer que la couche épithéliale extraordinairement amincie se souderait à l'ectoderme de façon à ne plus en être distinguée. Je ne puis partager son avis. Lorsque je vois une couche épithéliale, d'abord bien développée, devenir mince, puis invisible, j'en conclus que cette couche disparaît. Naturellement cette conclusion s'appuie sur nos moyens actuels d'observation, et chacun peut concevoir théoriquement que par les progrès de la technique histologique ou le perfectionnement de nos moyens d'observation nous arrivions à voir un jour des détails qui nous échappent actuellement. Mais tant que ces progrès ne sont pas accomplis, je crois qu'Heinricius et moi avons sainement interprété les choses, malgré l'avis contraire de Strahl, dont en réalité les observations viennent confirmer notre manière de voir. »

Après les observations de Heinricius et de Fleischmann, la question semble définitivement résolue; il n'en est rien cependant. Strahl vient, tout récemment, de la faire reprendre par un de ses

nette indication de nos *saillies ectodermiques intercapillaires*. Avec des pièces conservées autrement que par le liquide de Müller l'auteur aurait certainement reconnu les véritables rapports de ces racines ectodermiques.

1. A. Fleischmann, *Entwickelung und Structur der Placenta, bei Raubthieren.* (*Académie des Sciences de Berlin,* 9 juillet 1891, t. XXXV, p. 666).

élèves : nous aurons à analyser avec soin ce travail de Lusebrinck [1] lorsqu'il s'agira de la structure de l'angio-plasmode ; pour le moment nous en extrairons seulement un passage relatif à l'épithélium utérin (page 172) : « Relativement à la manière dont se comporte l'épithélium utérin, quelques auteurs disent qu'il disparaît et qu'il est détruit par l'ectoderme du chorion, tandis que Strahl a montré que, tout au moins au début, cet épithélium est encore présent et facile à reconnaître. Il a montré comment ensuite cet épithélium s'aplatit, devient difficile à voir, mais est cependant conservé. D'après mes préparations je puis non seulement confirmer cette conclusion de Strahl, mais encore l'élargir. Au vingtième jour, dans la région où le chorion amniogène n'est pas encore attaché à la muqueuse utérine, l'épithélium utérin est facilement reconnaissable. Sur les coupes on peut suivre plus loin cet épithélium, jusque dans la région périphérique où le chorion est devenu adhérent. Là l'épithélium utérin est formé de cellules plus épaisses, plus hautes que dans les régions où la surface utérine est libre de toute adhérence avec le chorion, seulement il n'y a pas une ligne de démarcation bien tranchée entre cet épithélium et le tissu conjonctif sous-jacent. » On le voit, l'auteur, à l'instigation de Strahl, veut continuer à croire à la présence de l'épithélium alors même qu'il ne peut le voir sur les préparations. De nouvelles recherches étaient donc nécessaires à cet égard. C'est pourquoi nous avons insisté d'une manière si minutieuse sur l'étude de l'épithélium utérin, dont nous croyons avoir bien définitivement démontré la disparition dans toute l'étendue des régions où se formera le placenta et sa bordure verte.

C. — *Formation de l'angio-plasmode placentaire.*

Le placenta des carnassiers a pour partie essentielle une formation très analogue à celle que nous avons étudiée chez les rongeurs, c'est-à-dire une édification ectodermique, un ectoplacenta, un plasmode ectoplacentaire. Mais tandis que chez les rongeurs les capillaires maternels, enveloppés par ce plasmode, perdent leurs

1. F. W. Lüsebrink, *Die erste Entwikelung der Zotten in der Hundplacenta* (*Anat. Heft. von Merkel u. Bonnet.* Heft II, 1892, p. 165).

parois endothéliales et se transforment ainsi en sinus creusés dans la substance plasmodiale (sinus ou canaux et canalicules sangui-maternels), chez les carnassiers les capillaires maternels conservent leurs parois propres, endothéliales. L'ectoplacenta des rongeurs n'est constitué que par des éléments anatomiques fœtaux, avec du sang maternel; l'ectoplacenta des carnassiers est constitué par des éléments fœtaux et par des éléments maternels, à savoir la paroi endothéliale des vaisseaux utérins; le plasmode placentaire, outre le sang maternel, contient donc ici des parois vasculaires d'origine également maternelle ; c'est pourquoi nous le désignons sous le nom d'*angio-plasmode* destiné à rappeler cette double constitution.

C'est en moyenne dans l'espace de temps qui va du vingt-quatrième au trente-deuxième jour, que s'observe, chez le chien, la formation complète de l'angio-plasmode. Après le trente-deuxième jour l'angio-plasmode est remanié par la pénétration des vaisseaux fœtaux, et, comme pour les rongeurs, ce remaniement aboutit bientôt à l'achèvement du placenta.

L'étude de cette *période de formation de l'angio-plasmode* devrait comprendre deux grandes divisions : d'une part l'angio-plasmode lui-même, c'est-à-dire le placenta; d'autre part la bordure verte du placenta. Cependant nous n'étudierons actuellement que le premier point; il y aura en effet avantage à suivre l'évolution de la bordure verte sans la scinder en périodes trop multiples. Nous avons dû en parler dans les stades précédents, afin de bien en définir la situation; maintenant que nous savons quelle chose particulière doit devenir cette région marginale de la zone placentaire, nous pouvons en laisser l'étude, pour la reprendre dans un stade suivant, alors que son évolution sera plus avancée, plus caractérisée, et nous examinerons alors, sans interruption, les processus qui ont présidé à cette évolution, et pendant le stade de formation de l'angio-plasmode et pendant le stade de son remaniement.

Mais par contre nous ferons suivre l'étude de la formation de l'angio-plasmode d'une revue historique et critique très importante, car les phénomènes qui se produisent pendant ce stade, et que les auteurs ont généralement peu compris, sont les plus essentiels et les plus décisifs pour l'interprétation du placenta des carnassiers.

Angio-plasmode :

a. *Première apparition de l'angio-plasmode.* Nous venons de dire

que c'est du vingt-quatrième au trente-deuxième jour que se produit cette formation; il faut entendre par là que ses caractères et sa constitution se dessinent nettement pendant cette période de temps; mais ses premières indications sont bien plus précoces, et c'est seulement afin de donner de la clarté à l'exposé des faits que nous établissons ces périodes et divisions toujours artificielles du sujet. Du moment que l'épithélium utérin a disparu, que l'ectoderme fœtal est venu prendre sa place et se mettre en contact avec la *couche des capillaires* de la muqueuse utérine, la formation de l'angio-plasmode est dès lors commencée, comme nous l'avons indiqué du reste dans l'étude des stades précédents. Nous avons en effet décrit comment, outre les villosités creuses développées au niveau des embouchures des glandes utérines, l'adhérence de l'ectoderme à la muqueuse s'effectue par des végétations de sa face profonde, par des poussées cellulaires, qui, s'insinuant entre les capillaires utérins, forment ce que nous avons nommé les *saillies ectodermiques intercapillaires*. Nous avons vu comment ces saillies (pl. III, fig. 36) pénètrent entre les capillaires les plus superficiels, et les entourent plus ou moins complètement. Du moment que, comme sur la figure 36 (extrémité gauche), nous trouvons la coupe d'un capillaire maternel entouré de tous côtés par l'ectoderme fœtal, nous sommes en présence de la formation angio-plasmodiale sous son aspect le plus primitif et le plus simple. Mais ce processus de pénétration de l'ectoderme se poursuivant beaucoup plus profondément dans la couche des capillaires maternels, la formation angio-plasmodiale va acquérir une grande puissance, et c'est cet accroissement que nous devons maintenant étudier.

b. *Extension de l'angio-plasmode.* La figure 46 (pl. IV) nous montre les premières phases de cette extension (en profondeur) de l'angio-plasmode. Cette figure est d'une chienne sacrifiée au vingt-quatrième jour de la gestation; la coupe est prise dans une région placentaire proprement dite, c'est-à-dire en dehors de la zone amniogène du chorion, soit sur les côtés de cette zone, soit dans l'hémisphère de l'œuf opposé au corps de l'embryon.

Nous remarquerons d'abord que les deux villosités ectodermiques creuses (VC, VC, fig. 46) ne diffèrent que peu de ce qu'elles étaient dans le stade précédent (comparer avec la figure 42); elles sont seulement un peu plus longues, non pas, à vrai dire, qu'elles aient pénétré plus profondément dans le terrain maternel, mais parce

que la formation dite couche des capillaires, qui est interposée entre elles, est devenue plus exubérante, plus saillante. L'ectoderme qui forme le fond de ces villosités creuses est en contact avec le bouchon de détritus glandulaire (D) de la glande correspondante; il ne donne pas lieu à des saillies ectodermiques intercapillaires, puisque là il n'est pas en contact avec des capillaires maternels. Les saillies ectodermiques intercapillaires ne se développent et ne continuent à s'étendre que par l'ectoderme qui forme les parties latérales des villosités creuses, et par celui qui va de la base d'une de ces villosités à la base de la villosité voisine (partie toute supérieure de la fig. 46).

Dans ces régions on voit qu'actuellement (fig. 46) environ le tiers ou la moitié supérieure de la couche des capillaires est envahie par les poussées plasmodiales de l'ectoderme. On trouve donc, en allant de haut en bas (fig. 46), une première couche formée de capillaires maternels écartés les uns des autres par des cloisons plasmodiales (AP) qui sont en continuité avec le revêtement ectodermique de la surface. Ces cloisons plasmodiales renferment des noyaux irrégulièrement disposés, mais bien reconnaissables par leur aspect identique à celui de l'ectoderme de la surface; les capillaires (paroi endothéliale) sont représentés, d'autre part, essentiellement par leurs noyaux saillants dans la lumière du vaisseau, noyaux relativement volumineux, mais cependant plus petits que ceux de l'ectoderme, et généralement plus foncés (plus colorés par les réactifs). Une seconde couche est formée (fig. 46) de capillaires maternels étroitement pressés les uns contre les autres, sans interposition d'aucun élément anatomique figuré. En effet la couche des capillaires est ici à son état type, précédemment étudié; elle ne renferme plus de cellules conjonctives, qui ont peu à peu disparu, comme nous l'avons vu dans les stades antérieurs; elle n'a pas encore été pénétrée par les poussées plasmodiales de l'ectoderme. Plus profondément une troisième couche est formée de *détritus glandulaires* avec capillaires maternels plus ou moins nombreux; on y trouve aussi des *restes de glandes* (R, fig. 46). Pour ces détritus glandulaires, les capillaires interposés, et les restes de glandes, nous renvoyons à la description du stade précédent. Enfin (partie tout inférieure de la figure 46) on arrive, en allant ainsi de la superficie vers la profondeur, à la *couche compacte*, formée de glandes dont la lumière (G, G, fig. 46) est presque oblitérée par l'hypertrophie des

cellules. Dans cette couche compacte, non plus que dans les couches sous-jacentes (couche spongieuse, etc.), il n'y a pas, pour le moment, de modifications assez sensibles pour donner lieu à une description; aussi ces couches ont-elles été omises sur la figure 46.

c. *Achèvement de l'angio-plasmode.* Nous appelons achèvement de l'angio-plasmode le degré de développement qu'il atteint lorsqu'il est arrivé jusqu'à une certaine limite profonde qu'il ne doit pas dépasser. Cette limite est le niveau de la partie profonde des villosités creuses. Dès lors une coupe de ces formations, perpendiculairement à leur surface, se présentera (fig. 51) comme une série de lobes formés d'angio-plasmode, séparés par de larges incisures qui ne sont autre chose que les villosités ectodermiques précédemment creuses, mais peu à peu remplies par le mésoderme fœtal. En réalité ces lobes d'angio-plasmode forment une épaisse couche continue, creusée de place en place par des enfoncements correspondant à ces villosités, c'est-à-dire que, vue en surface, cette couche ne sera nullement lobulée, mais au contraire unie, et marquée seulement, comme par autant de piqûres d'épingle, par les dépressions qui correspondent aux villosités précédemment décrites. Celles-ci, dès lors, ne méritent plus le nom de villosités ectodermiques, car elles ne dépassent plus, en profondeur, la limite, la surface profonde de l'ectoderme (représenté par la couche angio-plasmodiale); elles ne sont plus que des dépressions, des puits pénétrant toute l'épaisseur de l'angio-plasmode. Mais elles contiennent des prolongements du mésoderme fœtal, et par suite le nom de villosité pourra être conservé, en l'appliquant à ces prolongements, et nous aurons par suite à parler de villosités mésodermiques, dans lesquelles nous étudierons l'arrivée des vaisseaux allantoïdiens. Enfin, pour la commodité de la description, quoique la couche angio-plasmodiale ne soit pas réellement lobulée, mais puisqu'elle présente cet aspect sur les coupes perpendiculaires à sa surface, nous emploierons l'expression de *lobules de l'angio-plasmode*, en désignant ainsi chaque portion d'angio-plasmode interposée, sur une coupe, entre deux villosités mésodermiques fœtales (voir les figures 51, 52, 58, 59, 60). Le choix de cette dénomination, quoique répondant plus aux apparences qu'à la réalité, nous sera précieux pour l'étude du stade actuel, et plus encore pour l'étude du stade dit de remaniement de l'angio-plasmode.

Tout ceci n'est qu'une rapide indication de faits que nous allons

minutieusement analyser d'après les figures se rapportant à des utérus du vingt-cinquième jour (fig. 44) au trentième jour (fig. 58). Il nous faudra en effet examiner à ces diverses époques non seulement l'angio-plasmode, mais les couches sous-jacentes, et d'autre part les annexes de l'embryon (allantoïde).

Et d'abord, quant à l'achèvement de l'angio-plasmode, nous avons dit que ce terme se rapportait à la pénétration de l'angio-plasmode jusqu'à une limite profonde qu'il ne doit pas dépasser. Cela ne signifie pas que cette formation ectoplacentaire aurait dès lors atteint son épaisseur définitive; cela veut dire seulement qu'elle ne s'accroîtra plus par des prolongements s'insinuant dans les tissus maternels sous-jacents; elle augmentera d'épaisseur en s'accroissant sur place, par multiplication interstitielle de ses éléments. Cela ne signifie pas non plus que dès lors les tissus maternels sous-jacents seront conservés et persisteront intacts; de fait ils disparaîtront peu à peu, jusqu'à une certaine zone profonde; mais ils seront résorbés sur place, évidemment sous l'influence de l'angio-plasmode sus-jacent, mais sans que celui-ci les pénètre et les disloque par des poussées plasmodiales. Il y aura ainsi une substitution graduelle des formations fœtales aux formations maternelles, les premières augmentant d'épaisseur à mesure que les secondes s'amincissent et se détruisent. Tous ces phénomènes ne peuvent être bien compris qu'en les suivant graduellement dans tous leurs stades, à l'aide de figures d'ensemble et de figures de détail. Nous commencerons par jeter un coup d'œil sur l'état des annexes (occlusion de l'amnios et arrivée de l'allantoïde); puis nous étudierons les couches maternelles sous-jacentes à l'angio-plasmode; et enfin nous insisterons sur l'analyse histologique de l'angio-plasmode arrivé à l'état d'achèvement.

d. *Annexes de l'embryon.* La figure 44 (pl. IV) représente, à un grossissement de deux fois seulement, une coupe longitudale d'un renflement utérin au vingt-cinquième jour. On voit que les parois de l'œuf sont libres, sans adhérence, au niveau des pôles de l'œuf (en P); on sera frappé des petites dimensions de l'embryon (E) par rapport à celles de la cavité de l'œuf; enfin on reconnaîtra déjà sur cette figure, malgré ses faibles dimensions, que l'*amnios* est fermé, du moins dans la région du niveau de la coupe ici représentée. Cette portion de la préparation, comprenant l'embryon et l'amnios, a été reprise, à un grossissement d'environ dix fois, dans la figure 45,

non pour l'étude de l'embryon et de l'amnios lui-même, car ces parties ne présentent ici rien de différent de ce qui était à prévoir d'après les données classiques de l'embryologie, mais pour montrer qu'au niveau de l'amnios, dans la région dite précédemment amniogène, l'évolution des parties utérines et des parties fœtales correspondantes est en retard (milieu de la figure) sur l'évolution des mêmes parties dans les autres régions (extrémités droite et gauche de la figure). Ainsi dans la partie toute centrale de la région de l'amnios, précisément au niveau où vient de se faire la soudure des deux replis amniotiques, le chorion de ces replis n'adhère pas encore à la surface de la muqueuse utérine, laquelle présente encore des glandes dont l'ouverture est libre, non oblitérée par un bouchon de détritus épithélial; les choses sont ici à peu près ce qu'elles étaient au dix-huitième jour sur l'ensemble de la surface utérine placentaire (fig. 15, pl. II). De chaque côté de cette partie centrale le chorion adhère à la surface utérine, mais s'il présente des villosités creuses et des saillies ectodermiques intercapillaires, la formation angio-plasmodiale n'y a pas encore atteint assez de puissance pour prendre, sur la coupe, la disposition en lobules saillants; les choses sont donc ici ce qu'elles étaient ailleurs environ au vingt et unième jour (fig. 23, pl. II), ou au vingt-deuxième jour (fig. 36, pl. III). Ce n'est que sur les deux extrémités latérales de la figure 45 qu'apparaissent les lobules de l'angio-plasmode, c'est-à-dire la disposition caractéristique des vingt-quatrième et vingt-cinquième jours. Ces retards dans l'évolution des parties au niveau de l'amnios ont été déjà signalés dans les stades précédents, et, comme précédemment, ils nous fournissent de précieux moyens de contrôle de nos interprétations, puisque nous trouvons placées côte à côte les dispositions qui correspondent à plusieurs stades successifs. C'est précisément cette juxtaposition qui est ici d'un enseignement tout spécial : elle nous montre, comme nous l'avions vu semblablement pour la couche des capillaires, que la formation des parties qui constitueront essentiellement le placenta, se fait surtout par édification à la surface de la muqueuse utérine, c'est-à-dire que ce que les auteurs classiques appellent pénétration des villosités fœtales dans la muqueuse est un processus réduit à fort peu de chose. On voit très bien, sur la figure 45, que la partie en retard est située sur un niveau inférieur à celui des parties plus avancées, puisque la partie centrale de la figure 45 présente une surface utérine

excavée, par rapport aux parties périphériques; c'est-à-dire que les lobules d'angio-plasmode des deux extrémités de la figure, s'élevant par leur partie interne (du côté de l'embryon) au-dessus du niveau de la muqueuse de la partie centrale de la figure, doivent leur accroissement en épaisseur bien moins à une pénétration graduelle dans cette muqueuse qu'au processus désigné antérieurement comme efflorescence de la couche des capillaires, processus qui se continue par la pénétration du plasmode ectoplacentaire dans cette couche des capillaires, puis par l'accroissement sur place de l'angio-plasmode ainsi produit. Ce n'est pas la première fois que nous nous arrêtons sur ces dispositions démonstratives (voir par exemple la figure 27); mais elles sont si importantes pour réfuter les conceptions classiques, que nous ne saurions trop insister sur leurs descriptions.

Ayant étudié l'occlusion de l'amnios, nous n'aurons plus à revenir ultérieurement sur cette enveloppe de l'embryon, qui ne présente rien de particulier chez le chien. Bientôt les formations placentaires de la région de l'amnios hâteront leur développement, rattraperont le retard qu'elles présentaient sur les parties voisines (voir la fig. 53, pl. V) et dès lors l'amnios ne présente plus rien qui nous intéresse.

Nous passons donc à l'étude de l'*allantoïde*. Nous n'avons pas représenté sa première apparition; ce qui nous intéresse, c'est l'arrivée des parois de cette vésicule creuse au contact de la lame mésodermique qui double le chorion. C'est ce que montre la figure 50 (pl. IV), représentant une coupe au niveau de l'extrémité postérieure de l'embryon au vingt-sixième jour. La cavité (AL) de l'allantoïde communique largement avec l'intestin. Toute la paroi distale de la vésicule allantoïdienne est arrivée au contact du mésoderme chorial, s'est appliquée sur lui (de *a* à *b*, fig. 50), et s'est intimement soudée avec lui. On remarquera qu'à ce moment l'allantoïde ne s'étend pas aussi loin que les formations placentaires, c'est-à-dire que, par exemple, de *b* à *c* sur la figure 50, on trouve des lobules d'angio-plasmode au niveau desquels l'allantoïde n'est pas encore arrivée. En un mot ce n'est pas l'allantoïde qui détermine la forme et l'étendue du placenta zonaire, lequel est parfaitement indiqué dans sa constitution et ses limites avant de recevoir les vaisseaux allantoïdiens.

Mais dès que l'allantoïde a atteint la lame mésodermique du cho-

rion, on voit se développer avec une grande intensité un processus à peine indiqué auparavant, à savoir la pénétration de ce mésoderme dans les villosités choriales creuses. Précédemment (figures 23 et 38, aux vingt-deuxième et vingt-troisième jour) cette lame mésodermique du chorion, formée d'une seule rangée de cellules, passait en pont sur la base des villosités ectodermiques creuses; puis (fig. 42, pl. IV) elle commençait à émettre quelques cellules étoilées pénétrant dans la cavité de ces villosités. Maintenant ces cellules deviennent beaucoup plus nombreuses (fig. 52), elles remplissent la cavité de la villosité, lui formant un corps mésodermique que pénètrent graduellement les vaisseaux allantoïdiens (fig. 52). C'est à ce moment que, comme nous l'avons indiqué en parlant de l'achèvement de l'angio-plasmode, s'il n'y a plus à parler, au point de vue descriptif, de villosités ectodermiques, la notion des villosités mésodermiques s'impose. En effet, sur les pièces durcies et sectionnées, il est rare que ces masses mésodermiques remplissent complètement la cavité correspondante; par l'effet des réactifs, ce tissu lâche et délicat se rétracte, se détache de l'ectoderme (surface de l'angio-plasmode) et se montre comme un prolongement plus ou moins libre, comme une villosité mésodermique en un mot (voir les fig. 51 et 58 à 60). Plus tard, dans le stade qui suivra celui que nous étudions, ce détachement et cette rétraction n'auront plus lieu, car la villosité mésodermique poussera des prolongements vasculaires pénétrant de toutes parts dans l'angio-plasmode, et établissant ainsi des adhérences définitives; c'est en effet par la pénétration de ces prolongements que se fera le remaniement de l'angio-plasmode.

Ici encore il faut avouer que les divisions en stades que nous établissons pour la commodité de l'étude ont toujours quelque chose d'artificiel. Avec la fin de la période d'achèvement de l'angio-plasmode commence déjà la période de son remaniement, au moins sur certains points. Ainsi sur la figure 58 (pl. V), d'après un utérus d'environ le trentième jour, on est en présence de lobules d'angio-plasmode à peu près achevé, et dont le remaniement commence : ce remaniement se traduit par l'aspect ondulé de la surface de ces lobules, surtout vers leur extrémité interne (supérieure dans la figure); les dépressions qui dessinent ces ondulations sont dues à des poussées commençantes du mésoderme dans l'angio-plasmode, aussi voit-on qu'à ce niveau le mésoderme ne se rétracte

pas, ne se détache pas de la surface de l'ectoderme (de l'angio-plasmode).

e. *Couches sous-jacentes à l'angio-plasmode.* Nous connaissons bien ces couches d'après l'étude des stades antérieurs; actuellement l'angio-plasmode a pris la place de la couche des capillaires, et nous trouvons, comme précédemment, en allant vers la profondeur (vers la musculature utérine), les couches suivantes : la couche des détritus glandulaires, la couche compacte, la couche spongieuse, la couche homogène, et enfin la couche des glandes permanentes, cette dernière confinant à la musculature. Un mot seulement sur chacune de ces couches dont quelques-unes seulement se sont légèrement modifiées pendant la formation de l'angio-plasmode.

La *couche des glandes permanentes*, ni la *couche homogène* ne doivent nous arrêter; les figures 44, 45, 50, 51 (pl. IV) et 58 (pl. V) montrent suffisamment que ces deux couches sont demeurées ce qu'elles étaient auparavant.

Il n'en est plus de même de la *couche spongieuse* et de la *couche compacte*. Cette dernière s'est développée de plus en plus en profondeur, c'est-à-dire que l'hypertrophie de l'épithélium des glandes s'est étendue à des parties de plus en plus profondes de celles-ci; il en résulte bientôt que le fond seul des glandes (cryptes de Sharpey-Bischoff) échappe à cette hypertrophie, et que la couche spongieuse tend à se trouver réduite à un seul rang de cavités glandulaires dilatées, mais beaucoup plus dilatées que dans le stade précédent. La figure 44, qui est seulement à un grossissement de deux fois, montre que les larges cavités de la couche spongieuse sont alors bien visibles à l'œil nu; les figures 45 et 50 permettent de voir cette même couche (en SP, SP) et ses rapports avec plus de détails. Elle apparaît formée par des lamelles qui s'élèvent de la couche homogène vers la couche compacte, lamelles qui ne sont autre chose que les cloisons interglandulaires amincies; elles contiennent les vaisseaux maternels qui montent vers les formations placentaires proprement dites. Ces lamelles, qui se présentent presque toutes sectionnées perpendiculairement à leur surface, sont plus ou moins ondulées, repliées, bifurquées, et offrent ainsi sur les coupes l'aspect d'une série de petits mésentères qui rattacheraient la couche compacte à la couche homogène. Comme leur aspect mésentériforme devient de plus en plus accentué (figures 58 à 60) et persistera, en s'accentuant encore, jusqu'à la fin de la gestation, nous les désignerons

sous ce nom de *lamelles mésentériformes*, dénomination qui nous sera utile pour décrire ultérieurement leurs connexions définitives avec le placenta proprement dit. Mais n'oublions pas que ces lamelles ne sont autre chose que les parois des cavités glandulaires de plus en plus énormes de la couche étudiée jusqu'à présent sous le nom de couche spongieuse.

La *couche compacte*, avons-nous dit, a gagné en profondeur aux dépens de la couche spongieuse; c'est à ce stade de formation de l'angio-plasmode qu'elle mérite bien son nom de couche compacte, car les cavités de ses glandes sont presque entièrement oblitérées par l'hypertrophie de leur épithélium (fig. 44, 50, 51, 58). Cet épithélium hypertrophié, avec ses noyaux volumineux, nombreux, et très riches en chromatine, donne, sur les pièces colorées, un aspect très foncé à la couche compacte (mêmes figures).

Mais si la couche compacte a gagné en profondeur, cela ne veut pas dire que son épaisseur ait augmenté, car à mesure qu'elle gagne d'un côté, aux dépens de la couche spongieuse, elle perd d'un autre côté, c'est-à-dire du côté de la couche des détritus glandulaires, laquelle s'accroît à ses dépens comme on s'en rendra bien compte en comparant les figures 51 et 58, et surtout en allant jusqu'à la figure 59, qui appartient, il est vrai, au stade de remaniement de l'angio-plasmode, mais que nous pouvons cependant examiner dès maintenant, puisqu'il ne faut pas attacher trop de valeur à nos divisions en stades successifs. On voit bien sur cette figure 59 que la couche compacte tend de plus en plus à se transformer en couche de détritus glandulaires.

Cette transformation se fait par le processus précédemment étudié, c'est-à-dire par fragmentation des noyaux, avec émiettement de leur substance chromatique, qui se trouve alors éparse sous forme de grains dans la matière albuminoïde, irrégulièrement coagulée par les réactifs, matière albuminoïde qui résulte de la fonte des corps des cellules glandulaires hypertrophiées. La figure 52 représente une fois encore ce processus déjà minutieusement étudié et figuré pour les stades précédents.

Par sa limite inférieure (profonde) la couche de détritus glandulaires se continue graduellement avec la couche compacte (fig. 51, 52, 58) aux transformations de laquelle elle doit sa production; par sa limite supérieure (superficielle) elle est en contact avec la limite profonde de l'angio-plasmode. N'oublions pas que, au stade actuel,

lors de l'achèvement de l'angio-plasmode, la limite profonde ou inférieure de celui-ci est sur toute son étendue située sur un même niveau, qui correspond au fond des villosités ectodermiques creuses (fig. 52); c'est-à-dire que la base des lobules de l'angio-plasmode et le fond des villosités creuses ectodermiques sont disposés sur une même ligne, irrégulière et ondulée il est vrai, mais sans que ces ondulations, dans les concavités desquelles sont logées les saillies ou grumeaux de la couche des détritus glandulaires, correspondent plus spécialement aux lobules plasmodiaux, ou aux fonds des villosités ectodermiques, fonds qui s'étendent, sous forme de membrane épithéliale stratifiée, entre les bases de deux lobules voisins.

Or cette ligne de séparation entre la couche des détritus glandulaires et les formations ectoplacentaires sus-jacentes (lobules d'angio-plasmodes et membranes ectodermiques étendues entre leurs bases) est très importante à étudier, puisque nous verrons que quelques auteurs ont pris les détritus glandulaires pour une formation plasmodiale. Rien n'est plus facile à bien distinguer sur de bonnes préparations que les détritus glandulaires et le véritable plasmode placentaire. Comme le montre la figure 52, le détritus glandulaire est une substance peu colorable, finement granuleuse, irrégulièrement coagulée par les réactifs, de sorte qu'elle présente des vacuoles qui, sur une coupe, lui donnent un aspect spongieux très irrégulier. Dans cette substance sont épars, sans ordre, très clairsemés en certains points, très serrés en d'autres, des grains chromatiques, dans lesquels il est facile de reconnaître des débris, des fragments nucléaires. Ces détritus glandulaires sont traversés par des traînées formées de capillaires qui vont des couches sous-jacentes vers l'angio-plasmode, et qui, en traversant la couche des détritus glandulaires, y dessinent encore la place des cloisons interglandulaires préexistantes; aussi la couche des détritus glandulaires est-elle subdivisée (voir la fig. 51, et surtout les fig. 58 et 59) en petits amas dont la disposition rappelle celle des glandes qui ont produit ce détritus en se désorganisant. Tout autre est l'aspect de l'angio-plasmode, du plasmode placentaire proprement dit. En ayant égard tout d'abord à ses couches profondes, on voit (fig. 52) qu'il est formé d'une substance granuleuse, homogène, c'est-à-dire sans vacuoles, sans aspect spongieux sur les coupes. Dans cette substance protoplasmique, des noyaux, de véritables noyaux, sont régulièrement disposés, si régulièrement disposés que, même là où

n'existe pas l'indication de parois cellulaires, l'œil cherche et croit apercevoir des lignes de démarcation intercellullaires; c'est-à-dire qu'il est facile de faire à chaque noyau la part qui lui revient dans la masse commune de protoplasma. Nous allons revenir dans un instant sur ces dispositions et préciser les régions où l'ectoderme est à l'état de plasmode et ceux où il a conservé la structure épithéliale avec cellules distinctes. Pour le moment, insistant sur la distinction entre les détritus glandulaires et l'angio-plasmode, nous devons dire encore un mot sur le mode de contact de ces deux couches.

La figure 52 nous montre très exactement ces rapports : l'union des deux couches est très faible, car elles ne s'accolent pas par des surfaces planes appliquées l'une à l'autre sur une certaine étendue, mais seulement par des prolongements en pointes effilées venant se toucher par leurs extrémités. Du côté de la couche des détritus glandulaires ces pointes sont représentées par les mailles de la substance spongieuse de ces détritus; du côté de l'angio-plasmode ce sont des prolongements des cellules ectodermiques. La seule disposition qui établisse une union relativement solide entre ces deux couches, est représentée par les capillaires qui pénètrent de la couche des détritus glandulaires dans l'angio-plasmode, au niveau de la base des lobules de celui-ci. En ces points le plasmode est plus dense, c'est-à-dire entoure les capillaires et leur adhère par des prolongements plus massifs, formés de plusieurs cellules (présence de plusieurs noyaux dans ces prolongements). Nous verrons ultérieurement que dans les dernières périodes de la gestation c'est cette adhérence de l'angio-plasmode aux vaisseaux qui constitue le seul mode de fixation du placenta au terrain maternel.

f. *Constitution de l'angio-plasmode.* Avec les détails que nous venons de donner pour bien établir la distinction entre les détritus glandulaires et l'angio-plasmode, et les connexions de ces deux couches entre elles, nous avons fait en grande partie l'analyse histologique de l'angio-plasmode. Il ne nous reste que peu de détails à donner pour compléter cette étude. Vers le vingt-neuvième ou trentième jour (fig. 52, pl. V) la constitution de l'ectoplacenta est nettement plasmodiale (angio-plasmode), excepté dans certaines parties de sa limite profonde, au niveau de son contact avec la couche des détritus glandulaires; nous avons donc à étudier d'une part la masse angio-plasmodiale, dessinant, sur les coupes, ce que

nous appelons les lobules de l'angio-plasmode (quoique, nous le répétons, cette expression de lobule réponde plus à l'apparence qu'à la réalité), et d'autre part la base de ces lobules avec les arcades ectodermiques qui les réunissent.

La surface des lobules d'angio-plasmode est formée par une couche plasmodiale continue (fig. 52, en *a*, *a*), semée de noyaux régulièrement disposés, à égale distance les uns des autres. Au premier abord on croirait être en présence d'un épithélium pavimenteux à une seule couche, mais on reconnaît facilement qu'il n'y a pas de limite entre les cellules, que la constitution de la couche est réellement plasmodiale. Cette couche périphérique ou superficielle est mince, c'est-à-dire ne renferme qu'un seul rang de noyaux partout où elle confine à un capillaire maternel; entre les capillaires elle se continue avec les travées plasmodiales de la masse centrale de l'angio-plasmode. Cette couche périphérique est si mince qu'elle est obligée, pour loger les noyaux en question, de se dilater au niveau de chacun d'eux, se rétrécissant ensuite dans leurs intervalles (voir la fig. 52), et dessinant ainsi une ligne limite finement ondulée. Il ne faut pas confondre ces fines ondulations avec les ondulations plus larges et plus profondes qui marquent le commencement du remaniement de l'angio-plasmode par le mésoderme et les vaisseaux allantoïdiens, ondulations larges et profondes qui sont déjà marquées sur les extrémités supérieures des lobules d'angio-plasmode de la figure 52, et dont on pourra suivre les progrès sur les figures 58 à 60.

L'intérieur, la masse des lobules d'angio-plasmode est formée de plasmode ectoplacentaire, de capillaires renfermant du sang maternel, et contient, par places, seulement vers la base des lobules, quelques restes de glandes. Inutile d'insister sur la description des travées de plasmode ectoplacentaire. C'est une masse spongieuse (voir la fig. 52) qui ne diffère en rien des formations plasmodiales que nous avons décrites chez les rongeurs, si ce n'est par ce détail essentiel que les cavités de cette éponge ne sont pas des sinus sans parois propres, contenant du sang maternel, mais que le sang maternel est renfermé dans de véritables vaisseaux, dans des capillaires d'origine maternelle, comme nous le savons par l'étude des stades antérieurs. C'est sur ces capillaires que nous devons un peu insister. Leurs parois sont formées d'une seule couche de cellules remarquables par le volume de leurs noyaux. Ces noyaux sont

saillants dans la cavité vasculaire, et, comme ils prennent avidement les matières colorantes, ils présentent, sur les coupes colorées, un aspect foncé, avec généralement un gros nucléole, aspect qui les fait bien distinguer des noyaux plus pâles du plasmode. En suivant ces capillaires vers la profondeur, on voit leurs noyaux présenter un moindre volume à mesure qu'on arrive dans la couche des détritus glandulaires; et plus bas, dans la couche compacte (partie tout inférieure de la fig. 52), les capillaires reprennent l'aspect ordinaire de ces petits vaisseaux. Il est donc facile, grâce à l'examen de ces formes de transition, et outre ce qui résulte des études faites dans les stades antérieurs, de bien se convaincre de la nature des vaisseaux qui sont mêlés au plasmode ectoplacentaire et qui lui méritent le nom d'angio-plasmode. — Enfin les *restes de glandes*, qu'on peut trouver vers les régions basales des lobules d'angio-plasmode, sont maintenant devenus rares, parce que ces parties de glandes ont subi la dégénérescence en détritus glandulaire et ont été graduellement résorbées. Sur la figure 52 on ne trouve plus qu'une seule de ces formations (en *R*), laquelle est mal circonscrite, à l'état de détritus et de résorption. Mais sa présence nous est précieuse, car, en tenant compte de sa situation tout à la base de l'angio-plasmode, nous y trouverons, par comparaison avec les figures 42, 46 et 51, une nouvelle démonstration de ce fait, déjà si souvent indiqué, à savoir que si l'angio-plasmode se développe d'abord par pénétration de l'ectoderme dans le terrain maternel, il s'accroît ensuite sur place, c'est-à-dire s'épaissit sans pénétrer plus profondément dans ce terrain, mais en s'élevant au-dessus de son niveau (voir encore une fois à cet égard la partie centrale et les deux extrémités de la fig. 45, pl. IV).

A la base des lobules, la constitution plasmodiale est moins nette, c'est-à-dire qu'on trouve par places une indication bien précise de lignes limitant des cellules distinctes au centre de chacune desquelles est un noyau. Cette disposition est constante et très accentuée dans les arcades ectodermiques qui vont de la base d'un lobule à la base du lobule voisin ; ces arcades ectodermiques représentent le fond, l'extrémité des villosités ectodermiques primitives, étudiées dans le stade précédent. Tandis que les parois latérales de ces villosités ont perdu leur caractère épithélial pour donner naissance au plasmode, ce fond est resté et restera toujours à l'état d'épithélium plus ou moins stratifié, formant des arcades entre les masses

d'angio-plasmode. Nous aurons à étudier plus tard l'extension de ces *arcades épithéliales* ou *arcades ectodermiques*. Pour le moment il n'y a pas à insister davantage sur leur constitution. Il n'est pas besoin d'indiquer avec détails que la membrane épithéliale qui les forme présente deux faces : la face supérieure (dans la série de nos dessins) ou face fœtale est en rapport avec les villosités mésodermiques; elle est plane, sans ondulations; la face inférieure, profonde ou maternelle, est en rapport avec la couche de détritus glandulaires; elle n'est pas plane et régulière, mais hérissée de prolongements dont chacun correspond à une des cellules de cette surface, prolongements qui établissent de fragiles connexions entre les arcades ectodermiques et la couche des détritus glandulaires, comme il a été dit précédemment à propos de l'étude de cette couche.

Enfin, il nous suffira de renvoyer le lecteur à la page 67 de notre mémoire sur *le Placenta des Rongeurs* et à la figure 56 (pl. VI) de ce même travail pour lui permettre de constater que les *arcades ectodermiques* ici décrites chez la chienne sont entièrement homologues des *lames limitantes ectoplacentaires* ou *arcades limitantes* que nous avons décrites dans le placenta de la lapine.

g. *Effets de divers réactifs.* La description que nous venons de donner de la formation et de l'achèvement de l'angio-plasmode a eu pour objet des pièces fixées par le liquide de Kleinenberg puis l'alcool, ou seulement par l'alcool absolu. Ce sont les pièces qui nous ont donné les aspects les plus constants, les plus nets, les plus démonstratifs. Mais, nous l'avons dit au début de cette étude, puisque d'autres observateurs ont employé d'autres réactifs, et notamment le liquide de Muller, nous avons eu soin de conserver aussi une partie de nos pièces dans ce liquide, et, pour nous préparer à l'étude historique et critique que nous aurons à faire des travaux de ces auteurs, il nous faut examiner actuellement les résultats obtenus avec ce réactif.

Les pièces fixées par le liquide de Muller nous ont donné des résultats très inégaux; nous n'examinerons que deux cas : dans l'un, la conservation des parties histologiques, quoique très imparfaite, nous fournit des aspects très démonstratifs à certains points de vue; dans l'autre, les résultats sont mauvais à tous égards. Ces différences peuvent tenir à ce que les deux pièces que nous allons examiner n'appartiennent pas exactement à la même période

de stade de formation de l'angio-plasmode; plus probablement tiennent-elles à ce que la durée et les conditions d'immersion dans le liquide de Muller n'ont pas été les mêmes dans les deux cas; malheureusement nous n'avions pas eu le soin de noter ces conditions sur les étiquettes des flacons.

La première pièce (fig. 47, pl. IV) est d'un utérus au vingt-cinquième jour, le même dont un autre renflement, fixé par le liquide de Kleinenberg, nous a donné les dispositions représentées dans la figure 46. Nous sommes donc ici en plein début de la formation de l'angio-plasmode. Or sur cette figure 47 les poussées plasmodiales ectodermiques qui s'insinuent entre les capillaires maternels sont extrêmement bien délimitées; la préparation est très démonstrative à cet égard, surtout examinée à un faible grossissement (la fig. 47 est à un grossissement d'environ 100 fois) dans une vue d'ensemble. Mais par contre toutes les autres parties sont mal conservées, par exemple la couche des détritus glandulaires (D), les *restes de glandes* (R, R), et surtout les capillaires maternels; ces derniers (c) se présentent comme des îlots homogènes dans lesquels la paroi capillaire et le contenu sanguin sont confondus en une même masse. Mais quoi qu'il en soit de ces conservations défectueuses, la préparation en question n'en est pas moins très précieuse pour montrer comment les poussées plasmodiales de l'ectoderme fœtal envahissent graduellement la couche superficielle des capillaires maternels, pour aboutir à la formation de l'angio-plasmode. Ainsi, avec des pièces bien rigoureusement sériées, les préparations, alors même qu'elles sont défectueuses à certains égards, viennent toujours apporter un élément de démonstration et la figure 47 complète bien et éclaire la figure 46.

Il n'en est plus de même de la seconde pièce dont un petit fragment est représenté dans la figure 48. Il s'agit cette fois de l'angio-plasmode achevé, c'est-à-dire vers le trentième ou le trente-deuxième jour, à un état de développement semblable à celui représenté dans la figure 52. Ici (fig. 48) nous n'avons représenté qu'une partie d'un large lobule angio-plasmodial, confinant sur le côté droit (en VC, fig. 48) au creux d'une villosité ectodermique, et en bas d'une part à un reste de glande (R) et à un bouchon de détritus glandulaires (D). Or il se trouve que dans la masse angio-plasmodiale ici figurée (AP) on ne distingue nettement aucun détail; sans doute, fort des connaissances acquises par l'étude de pièces

démonstratives, nous pouvons à la rigueur distinguer ici des noyaux ronds qui sont ceux du plasmode, et d'autres noyaux, un peu allongés, qui sont ceux des capillaires maternels; mais nous ne ferions pas ces différences si nous n'avions appris à les connaître sur d'autres pièces plus démonstratives. Nous n'avons donné cette figure que pour permettre au lecteur de se rendre compte de l'insuffisance des renseignements qu'ont pu puiser les auteurs dans les pièces conservées par le liquide de Muller. Comme nous l'avons vu déjà pour le placenta des rongeurs, ce réactif est d'un usage déplorable pour l'étude de toute formation plasmodiale.

Résumé. — En résumé la formation de l'angio-plasmode a lieu de la manière suivante : au début, la partie la plus superficielle de muqueuse utérine est formée d'une couche de capillaires maternels, à laquelle adhère l'ectoderme; celui-ci forme dans cette couche des villosités creuses. Il n'est pas exact de dire que ces villosités creuses ectodermiques pénètrent dans les cavités des glandes (cryptes de Sharpey-Bischoff); elles arrivent simplement par leurs extrémités profondes au contact de la couche de détritus glandulaires produits par ces cryptes, ces détritus glandulaires formant une couche continue qui s'étend au-dessous de la couche des capillaires. — Partout où l'ectoderme est en contact avec la couche des capillaires, il émet des prolongements plasmodiaux qui s'insinuent entre ces capillaires, les entourent de tous côtés, et c'est ainsi que la couche de ces capillaires est transformée en un nouveau tissu renfermant deux formations histologiques d'origine très différente, le plasmode ectoplacentaire, d'origine fœtale, et les capillaires, d'origine maternelle. Dès lors il n'y a plus à parler de villosités creuses ectodermiques, puisque les parois latérales de ces villosités ne sont plus distinctes, mais, devenues plasmodiales, font corps avec l'angio-plasmode; l'extrémité seule de ces anciennes villosités demeure sous la forme épithéliale, représentant, sur les coupes où l'angio-plasmode semble disposé en lobule, des arcades épithéliales étendues entre les bases de ces lobules. — En d'autres termes, l'angio-plasmode forme une couche continue, creusée à intervalles très rapprochés par des cavités en doigt de gant, lesquelles correspondent à la cavité des anciennes villosités creuses ; ces cavités reçoivent des villosités mésodermiques par lesquelles se fera ultérieurement le remaniement du plasmode. — Cette couche angio-plasmodiale, avec ses arcades épithéliales, repose sur la couche des

détritus glandulaires; par résorption de cette dernière, la formation angio-plasmodiale se substitue graduellement à elle, mais sans qu'il y ait à parler d'une pénétration de plus en plus profonde de villosités choriales dans la cavité des glandes utérines.

Historique et critique.

De même qu'à la fin du stade précédent nous avons donné l'histoire d'un processus qui était achevé à ce stade, à savoir la disparition de l'épithélium utérin, de même nous allons passer en revue ce qui se rapporte à l'angio-plasmode, puisque nous sommes arrivés à une période où cette formation est complètement développée. Aucun auteur n'a vu la vraie nature de l'angio-plasmode, et ceux qui ont porté leur attention sur la couche qu'il forme, n'ont consacré que quelques lignes, souvent peu précises, à l'indication de cette couche dont ils n'ont pu comprendre le mode de formation et la signification histologique. L'histoire de l'angio-plasmode semble donc devoir être très courte. Mais à sa formation se rattache cette grosse question des villosités ectodermiques, presque tous les auteurs ayant conçu la formation du placenta de la chienne comme résultant purement et simplement de la pénétration graduelle de ces villosités dans les glandes. En même temps il nous faut parler de la manière dont a été interprétée la couche des détritus glandulaires, et ce sera là précisément la question qui prendra la plus grande place dans cet historique. En effet nombre d'auteurs ont pris ces détritus glandulaires pour une formation plasmodiale. Et comme il s'est trouvé que leurs études ont été faites alors qu'avaient été déjà publiées nos recherches sur le plasmode ectoplacentaire des rongeurs, ils ont été amenés à généraliser leurs interprétations, à conclure que toutes les formations plasmodiales placentaires proviendraient de transformations de tissus maternels, comme en proviennent ce qu'ils prennent chez la chienne pour un plasmode, et qui n'est autre que la couche des détritus glandulaires. La question devient ainsi singulièrement grave pour nous, et il est important que nous fassions bien ressortir les confusions commises. Ces considérations feront excuser la longueur de l'historique qui va suivre.

Ainsi cet historique comporte trois points principaux : 1° péné-

tration des villosités ectodermiques dans les glandes utérines; c'est à tort qu'on a réduit à cela la formation du placenta, ainsi que nous venons de le rappeler dans le résumé qui précède; 2° existence d'une couche de détritus glandulaire, qu'il ne faut pas prendre pour une formation plasmodiale; 3° existence distincte d'un véritable plasmode, sus-jacent à la couche des détritus glandulaires. Il est impossible de faire à part l'histoire de ces trois points, parce que chaque auteur mêle les détails qui s'y rapportent; mais nous nous efforcerons, en commentant leurs descriptions, de bien marquer les passages qui sont relatifs à chacune de ces questions.

Nous suivrons, autant que possible, l'ordre chronologique, rapprochant cependant les unes des autres les publications d'un même auteur, lorsque dans les intervalles qui les séparent n'ont pas paru des travaux ayant influencé leurs dernières manières de voir.

Bischoff s'en tient, comme formation du placenta, à une pénétration des villosités dans les glandes, selon la formule de Sharpey : « D'après Sharpey, dit-il [1], les conduits des glandes utérines, par suite de leur hypertrophie, se trouvent étroitement pressés les uns contre les autres et, avant de s'ouvrir sur la surface de la muqueuse, se dilatent en une excavation remplie d'un *liquide blanc grisâtre* [2]. C'est dans ces excavations que plongent les villosités du chorion, villosités primitivement creuses. Ces excavations, d'après Sharpey, donnent naissance à des prolongements latéraux où pénètrent les subdivisions des villosités choriales.... Mes propres recherches m'ont montré l'exactitude des descriptions de Sharpey. Tout au début de la formation du placenta, les embouchures des longues glandes se dilatent aussi bien que celles des cryptes, et sont pénétrées par les villosités, qu'on en peut facilement extraire par arrachement. »

Nous parlerons d'Ercolani alors surtout que nous aurons étudié le placenta achevé, car c'est surtout sur le placenta à terme qu'il a fait ses études, et commis les singulières erreurs que nous aurons à analyser. Cependant, relativement au développement du placenta, nous citerons ici deux passages de lui où peut-être y a-t-il lieu de reconnaître qu'il aurait entrevu l'angio-plasmode interprété par lui comme néoformation utérine.

1. Bischoff, *op. cit.*, 1845, p. 116.
2. C'est la seule mention qu'il fasse du détritus glandulaire.

« A l'endroit, dit-il dans son mémoire de 1869 [1], où l'œuf s'est arrêté, la muqueuse utérine prend d'abord une apparence folliculaire, avec des replis ou excavations très petites. L'épithélium qui recouvre ces follicules exigus paraît se ramollir et prendre une apparence tomenteuse. En même temps, du tissu conjonctif sous-épithélial prolifère un autre tissu de cellules arrondies, molles et délicates qui se confondent avec celles de l'épithélium ramolli. La forme des follicules est maintenue par l'élévation de ce tissu de néoformation en lamelles minces, droites, verticales d'abord et couvertes d'un délicat épithélium qui correspond à celui qui tapissait la muqueuse utérine. Entre ces lames du tissu produit par les cellules de nouvelle formation s'insinuent des prolongations laminaires du chorion, où, plus tard seulement, on distingue les vaisseaux. »

Il n'est guère plus explicite, ni surtout plus clair, dans son mémoire de 1880 [2], pages 152 et 153 : « Chez la chienne, comme chez la chatte, au début de la gestation, la caduque placentaire ou sérotine est le résultat d'une néoformation cellulaire qui se produit dans les couches les plus superficielles de la muqueuse et se traduit par de légers soulèvements mamillaires de cette surface. Cette néoformation cellulaire, comprimant les ouvertures des glandes utriculaires, amène dans celles-ci la rétention de leur produit de sécrétion, de sorte que, dès le début de la formation du placenta, les glandes sous-jacentes se dilatent, se déforment, et ces modifications, devenant de plus en plus accentuées avec les progrès de la gestation, donnent naissance à cette formation spongieuse qu'on trouve, à la fin de la gestation, entre la musculature et la face profonde du placenta. C'est cette formation que Bojanus a comparée à la caduque de la femme, mais en réalité la néoformation déciduale se produit au-dessus des glandes qui forment la couche en question, c'est-à-dire dans la partie la plus superficielle de la muqueuse utérine. C'est de cette néoformation déciduale superficielle que partent des lamelles qui donnent naissance à la portion maternelle du placenta. Ces lamelles s'allongent graduellement, et, presque parallèles entre elles au début, elles sont séparées les unes des autres par les lames correspondantes du chorion. »

1. G.-B. Ercolani, *Mémoire sur les gl. utr. et sur l'organe gland. de néoform.* Trad. par Bruch, Alger, 1869, page 179.
2. G.-B. Ercolani, *Nuove ricerche sulla placenta nei pesci Cartilaginosi et Mammiferi, etc.*, Bologna, 1880.

Tafani, à propos du placenta des carnassiers, étudie plus spécialement celui de la chatte ; il considère cependant le placenta de la chienne et celui de la chatte comme très différents. Pour le moment nous n'avons donc à relever que ce qu'il dit de la première. Toujours préoccupé de la théorie du *lait utérin*, il ne manque pas de décrire avec soin les *détritus glandulaires*, qui en effet sont évidemment un produit de nutrition peu à peu résorbé. Des questions qui nous intéressent actuellement, c'est la seule qu'il aborde, ses études se rapportant surtout au placenta achevé. « Dans le placenta de la chienne, dit-il [1], on observe très clairement la formation du lait utérin. Ce produit de fonte cellulaire est directement versé à la surface du chorion. On y voit un grand nombre de débris cellulaires, bien reconnaissables, mêlés à une matière amorphe, très finement granuleuse, coagulée sur les pièces durcies, matière dans laquelle on trouve de plus des corps très colorables. Les cellules qu'on y rencontre sont remplies de grosses granulations et possèdent un noyau très colorable par le carmin, l'hématoxyline et la safranine. Les corps très vivement colorables sus-indiqués sont de grandeurs diverses, de formes irrégulières, et, sur les préparations traitées par l'acide osmique, semblent avoir subi l'action caractéristique de ce réactif, car alors, sur un fond rouge, qui leur est propre, apparaissent des points noirs, comme s'il y avait mélange de nucléine avec une petite quantité de graisse. A ce propos paraît de plus en plus juste le doute de Flemming, qui, relativement au processus de chromatolyse, pense que la substance chromatique qui se fragmente est extrêmement peu modifiée dans sa constitution propre.... A côté de ces amas de substance fortement colorable s'en trouve d'autres moins teintés et d'autres enfin qui prennent seulement une couleur rose pâle [2]... Ce sont les cellules épithéliales qui donnent naissance au lait utérin ; leur noyau se charge de substance chromatique, puis ce noyau perd sa structure normale, mêle ses éléments à ceux des corps cellulaires, et enfin la cellule tombe en débris. Dans ce processus de dégénérescence, les cellules restent tantôt isolées, ou bien se fusionnent entre elles. »

Après ces auteurs, sur lesquels il n'y avait pas à insister, nous arrivons à la période plus récente, vraiment critique de cet his-

1. Alessandro Tafani, *Sulle Condizioni uteroplacentari della vita fœtale*. Firenze, 1886, pages 73 et 74.
2. Peut-être s'agit-il ici de l'angio-plasmode qu'il aurait entrevu.

torique. Nous allons voir apparaître les interprétations qui font des débris glandulaires un plasmode, désigné sous la dénomination synonyme de *syncytium*.

La première mention de ce prétendu syncytium nous paraît avoir été faite par Fleischmam en 1886 [1]. Chez le renard, d'après lui, « les villosités choriales pénètrent dans les glandes utérines, dont l'épithélium disparaît; cet épithélium se transforme, autour des villosités, en un syncytium informe, très colorable, parsemé de grumeaux irréguliers de substance chromatique. On constate que cette transformation se produit graduellement à mesure que les villosités pénètrent plus profondément dans les glandes. » Dans son grand mémoire, en 1889, il est plus explicite, et décrit très bien la transformation des glandes de la couche compacte en détritus [2] : « Quand les villosités choriales ont pénétré dans les glandes, l'épithélium de celles-ci présente des modifications telles qu'on peut dans toute glande distinguer deux étages, l'un inférieur, l'autre supérieur, voisin de l'embouchure. Dans l'étage inférieur l'épithélium reste cubique et disposé en une seule couche; dans le supérieur au contraire les cellules épithéliales deviennent énormes, irrégulières, étroitement pressées les unes contre les autres, de sorte qu'elles forment une couche épaisse, plissée, à saillies irrégulières (fig. 2, pl. V) [3]. La manière dont ces cellules se comportent vis-à-vis des réactifs colorants met en évidence leurs transformations, car dans la couche supérieure ces cellules ont un noyau qui se colore très fortement, tandis qu'il demeure faiblement teint dans la couche sous-jacente. Les villosités choriales entrées dans les cavités des glandes ne sont pas en contact avec de l'épithélium glandulaire, puisque celui-ci est détruit à leur niveau; mais au contact du sommet de la villosité est une sorte de coagulum informe parsemé de gros amas irréguliers de substance chromatique. Les cellules glandulaires les plus voisines de cette région, et qui ne sont pas encore tombées en détritus, montrent, par la structure remarquable de leur noyau, les transformations qu'elles sont destinées à subir. Dans ces noyaux la chromatine devient de plus en plus abondante

1. A. Fleischemann, *Ueber die erste Anlage der Placenta bei den Raubthieren* (*Sitzungsb. d. phys. med. Societ. zu Erlangen*, 8 nov. 1886).

2. A. Fleischmann, *Emb. Unters.* — Heft I, *Einheimische Raubthiere*, Wiesbaden, 1889.

3. C'est la figure que nous avons reproduite précédemment (*Placenta des carnassiers*, fig. XI, dans le texte).

et, au lieu d'une disposition réticulée, se montre sous la forme de grains très colorables. Mes préparations montrent nettement comment cette chromatine granuleuse devient de plus en plus tassée, de manière à former des grumeaux, de telle sorte qu'après résorption de la membrane cellulaire et de la membrane nucléaire, les masses cellulaires se fusionnent en un magma informe parsemé de boules chromatiques. Je ne puis retrouver dans ces transformations l'exemple d'un processus ordinaire, normal, car il diffère de tout ce qui est connu relativement à la destruction des noyaux cellulaires. Du reste l'état de conservation de mes pièces m'impose une certaine réserve pour toute interprétation à cet égard. Je n'ai pu moi-même recueillir les utérus de renard, mais les ai reçus, de chasseurs amis, qui les avaient mis dans l'alcool je ne sais combien de temps après la mort de l'animal. »

Jusque-là Fleischmann ne parle que des détritus glandulaires; le seul passage qui semble se rapporter à l'angio-plasmode est le suivant, et encore n'y est-il guère fait allusion qu'au développement des capillaires et à la disparition du tissu conjonctif; de l'angio-plasmode il n'aurait vu que l'élément vasculaire : « Le tissu conjonctif de la muqueuse utérine [1] subit aussi des transformations; les faisceaux de fibrilles conjonctives y disparaissent peu à peu, d'abord dans la couche la plus superficielle, puis graduellement dans les couches profondes, c'est-à-dire dans le même sens que pour la destruction de l'épithélium, de sorte que vers la fin de la gestation on ne trouve plus de fascicules conjonctifs que dans les régions les plus profondes. En même temps les cellules du tissu conjonctif se transforment; elles cessent d'être plates pour acquérir un corps protoplasmique volumineux. Certainement il y a production de nouvelles cellules, et notamment pour le développement des nouveaux vaisseaux sanguins qui sont extrêmement nombreux dans ce tissu. »

Ainsi des trois points que nous avons particulièrement en vue dans cet historique, un seul a été bien interprété par Fleischmann, c'est la formation de la couche de détritus glandulaire. Mais il a donné à cette formation le nom de *syncytium*, expression qui devrait désigner une association de cellules en une masse plasmodiale. Nous verrons qu'il a plus tard (voir ci-après l'analyse de son

1. A. Fleischmann, *Embr. Unt.*, 1889, page 63.

mémoire de 1891) regretté d'avoir employé cette expression, à cause des confusions auxquelles elle peut donner lieu; mais nous devons d'abord analyser les travaux des auteurs qui semblent en effet avoir fait ces confusions.

De ce nombre est Heinricius, d'abord dans une courte note, puis dans son mémoire complet.

Dans sa note à l'Académie de Berlin, Heinricius [1] : « A mesure que les villosités choriales pénètrent dans les cryptes glandulaires dont l'épithélium disparaît, il se forme autour de ces villosités un véritable syncytium, dans lequel on voit des ramifications vasculaires. Je ne saurais dire si ce syncytium provient de la transformation de l'épithélium glandulaire, comme l'a indiqué Fleischmann, ou du tissu conjonctif. Semblables formations syncytiales ont été signalées récemment dans divers placentas, notamment par Duval (*Biologie*, 1887). »

Puis, dans son mémoire sur le placenta de la chienne [2], il revient d'une part sur la pénétration des villosités dans les glandes, pénétration sur le fait de laquelle il fait toutes sortes de restrictions peu précises, et d'autre part sur le prétendu syncytium qu'il a toujours la malheureuse idée de considérer comme l'homologue des formations plasmodiales décrites chez les rongeurs. Dans ce mémoire, après avoir rappelé que l'immense majorité des auteurs admettent une pénétration des villosités choriales dans les glandes, il annonce que ses recherches lui ont démontré qu'une semblable pénétration n'a pas lieu chez le chien. D'après ses études sur une chienne au dix-huitième jour de la gestation, il décrit la couche des glandes superficielles divisée en deux zones : dans la zone inférieure sont les larges dilatations kystiques des glandes, dilatations revêtues d'une simple couche d'épithélium cubique; dans la zone supérieure est un complexus glandulaire en voie d'extension; ici les glandes sont relativement peu dilatées, ont conservé dans leur ensemble une forme allongée, et ne sont séparées les unes des autres que par de minces cloisons conjonctives. « C'est dans cette zone supérieure que pénè-

1. G. Heinricius, *Die Entwickelung der Hunde-Placenta* (*Sitzungsber. d. Königl. Akad. d. Wiss. zu Berlin*, 14 février 1889, p. 111). — On trouvera une analyse très détaillée de ce travail dans le *Jahresberichte* de Hermann et Schwalbe, tome XVIII, page 500.

2. G. Heinricius, *Ueber die Entwicketung und Structur der Placenta beim Hunde* (*Arch. f. mikrosk. Anat.*, Bd. 33, 1889. Voir pp. 427, 428, 429, 431, 432).

trent les villosités choriales; mais ces villosités n'entrent pas directement dans les glandes, mais bien dans le tissu conjonctif placé au-dessous de l'épithélium utérin disparu. Si les villosités ectodermiques pénétraient dans les glandes, on devrait voir, en de nombreuses régions, l'épithélium glandulaire en contact avec l'épithélium des villosités; or, jamais, du moins au début, on ne voit une villosité disposée librement dans une cavité de glande, mais on trouve toujours du tissu conjonctif ou des cellules glandulaires interposées entre l'ectoderme de la villosité et la lumière de la glande. Immédiatement au-dessous de l'épithélium des villosités on trouve d'ordinaire une très faible quantité de tissu conjonctif parsemé de petites cellules; puis les cellules glandulaires les plus voisines de la villosité sont ou bien séparées d'elle par du tissu conjonctif, ou bien ces cellules massées, arrivées au contact de la villosité par la destruction ou la transformation de ce tissu conjonctif, sont pourvues de noyaux volumineux, beaucoup plus volumineux que ceux des cellules placées plus profondément, comme le montre la fig. 8 [1]. Le tissu conjonctif interposé entre les glandes est alors devenu très rare, car l'épithélium glandulaire s'est très développé, au point qu'il n'y a plus entre deux glandes voisines qu'une très mince cloison ayant juste assez d'espace pour contenir un capillaire. »

« Au début, lorsque les villosités choriales n'ont pas encore pénétré profondément dans la couche des glandes superficielles, on distingue encore bien dans cette couche les deux zones sus-indiquées, à savoir la zone supérieure à conduits glandulaires perpendiculairement disposés, et la zone inférieure formée par les larges dilatations kystiques. Alors on ne trouve pas encore la couche des cellules glandulaires subissant le processus de dégénérescence qui se lie plus tard au fait de la pénétration des villosités. Cependant les cellules de la partie la plus superficielle des glandes sont déjà modifiées, et notamment leurs noyaux qui sont devenus très volumineux. On est naturellement porté à supposer que ces cellules glandulaires hypertrophiées sont en rapport avec la nutrition des cellules fœtales, d'autant que nous verrons plus loin quel rôle important les cellules des glandes jouent dans la nutrition du fœtus.

1. Cette figure 8 de Heinricius est très analogue à la fig. 48 de notre planche IV. Il s'agit d'une pièce traitée par le liquide de Müller, Heinricius ayant fixé ses pièces par ce réactif.

« Lorsque l'embryon a atteint 1 cent. 1/2 de longueur, on retrouve encore, au niveau du placenta, la couche des glandes profondes et la couche des glandes superficielles, et, dans cette dernière couche, la zone des dilatations kystiques, et la zone des glandes allongées, étroitement pressées les unes contre les autres, et déjà un peu dilatées. Dans cette zone pénètrent les villosités choriales, et cette pénétration est accompagnée de modifications profondes de la muqueuse utérine. Il semble que les villosités déterminent dans les cellules glandulaires les plus voisines une destruction qui les transforme en produit destiné à la nutrition du fœtus, et quand ce produit a été utilisé et que les villosités pénètrent plus profondément, les mêmes transformations atteignent les cellules glandulaires plus profondes..... Alors, au contact des villosités, on trouve une production qui a les caractères d'un syncytium renfermant de gros noyaux très colorables; dans ce syncytium on voit des vaisseaux sectionnés transversalement et longitudinalement (van Beneden, Fromel, et Laulanié ont décrit des syncytium analogues). L'extrémité des villosités arrive dans une région où la destruction des glandes est manifeste : les cellules glandulaires ne sont plus maintenant en place, elles se fondent, leurs noyaux deviennent libres; un peu plus bas la lumière des glandes est encore bien dessinée, et plus bas encore les dilatations kystiques des glandes sont bien conservées.

« Quand le fœtus a atteint 2 centimètres de longueur, les préparations montrent encore mieux la manière dont la muqueuse utérine sert à la fois de lieu de développement du placenta et de matériel nutritif pour le fœtus. Alors la couche des glandes profondes n'est pas modifiée; dans la couche superficielle des glandes, tandis que la zone des dilatations kystiques a augmenté d'étendue, au contraire la zone supérieure des glandes à canaux allongés, précédemment serrés les uns contre les autres, cette zone a disparu, ou, pour mieux dire, est devenue le placenta proprement dit. Les villosités choriales arrivent maintenant tout près des dilatations kystiques des glandes; elles en sont séparées par la couche susindiquée des glandes en voie de destruction, couche qui est actuellement plus étendue et renferme des éléments divers.

« En effet, immédiatement au-dessous des villosités commence une couche d'un tissu en voie de destruction. Cette couche est formée en partie des éléments dégénérés du tissu glandulaire, en partie du produit de sécrétion des dilatations kystiques des glandes

correspondantes. On y remarque des noyaux fortement colorés, divers de forme et de volume, ronds, allongés, ratatinés, et avec cela des cellules géantes à noyaux faiblement colorés. Il n'y a pas, à proprement parler, de structure dans cette couche, dont les éléments ci-dessus énumérés sont jetés sans ordre les uns au contact des autres. Un peu plus bas commence la couche des dilatations kystiques des glandes.

« Quand, sur diverses préparations, on suit pas à pas cette pénétration des villosités choriales dans la couche superficielle des glandes, couche dite des glandes en voie de destruction, on voit que, aussitôt après l'arrivée de la villosité en un point, les glandes y subissent la dégénérescence en question, et ainsi graduellement jusqu'à ce que les villosités arrivent au niveau des dilatations kystiques de la zone inférieure des glandes superficielles. Là s'arrêtent la dégénérescence et la destruction des glandes, car les dilatations glandulaires kystiques ne sont pas détruites par les villosités; elles ont à remplir une fonction que nous indiquerons bientôt. C'est ainsi que graduellement, de bas en haut, par le fait de la dégénérescence des glandes, se produit un syncytium, qui finalement, lorsque les villosités arrivent aux dilatations kystiques, relie ces villosités entre elles sur toute leur longueur [1]. »

On voit par ce passage, et par la note où nous le commentons, qu'Heinricius a passé bien près de l'angio-plasmode sans le voir. On en trouvera encore la preuve, si l'on a bien présente à l'esprit notre description de la couche superficielle de l'angio-plasmode et des arcades épithéliales, en lisant encore ces dernières lignes d'Heinricius (*op. cit.*, p. 434) : « Lorsque l'embryon a atteint 3 centimètres de longueur, les villosités choriales ont pénétré très profondément jusque dans les dilatations kystiques des glandes. L'épithélium de ces dilatations a disparu au contact de ces villosités. Ainsi toute la couche des glandes superficielles est transformée en ce qu'il faut appeler le placenta; c'est une série de villosités entre lesquelles est

1. Ainsi il n'y a pas de doute, et cette phrase est bien explicite : « un syncytium qui relie les villosités entre elles », l'auteur a confondu en une même description le détritus glandulaire et l'angio-plasmode, puisque c'est bien l'angio-plasmode qui relie les villosités entre elles, c'est-à-dire qui se présente comme des séries de lobules interposés entre les villosités primitivement creuses et actuellement pleines de mésoderme allantoïdien. C'est pour arriver à ce passage caractéristique que nous avons reproduit cette longue citation de l'auteur. Sa figure 10 est également très explicite; comme toujours elle est d'une pièce préparée par le liquide de Müller, c'est-à-dire où les éléments ne sont plus distincts (voir la fig. 48 de notre planche IV).

éparse la substance d'un syncytium. Il est remarquable que les vaisseaux maternels sont peu développés et ne paraissent pas jouer un rôle bien particulier dans cette édification du placenta. Sur leurs parties latérales, les villosités sont recouvertes d'un épithélium à petites cellules, mais leurs extrémités profondes, qui ont pénétré dans les dilatations kystiques des glandes, sont revêtues d'un épithélium bien différent. Celui-ci ressemble à celui qu'on rencontre dans la partie du chorion qui forme paroi au sinus latéral. Cette transformation de l'épithélium se constate dès le point d'entrée des villosités dans les dilatations kystiques; les cellules deviennent plus grosses, avec un noyau faiblement colorable; elles se multiplient et forment un revêtement de plusieurs couches.... »

Après Heinricius vient Strahl, dont nous avons déjà si souvent cité les nombreuses recherches sur divers placentas. C'est d'abord dans une note sur le placenta du furet, que Strahl parle de la question du syncytium [1]. Ce placenta, dit-il, est assez semblable à celui du chien; la couche glandulaire spongieuse manque ici; par contre il existe un syncytium que l'on a décrit généralement comme un matériel cellulaire maternel en voie de destruction, destiné à servir d'alimentation aux villosités fœtales. Le placenta du furet est particulièrement propre à autoriser cette dernière manière de voir.

Il y revient d'une manière plus explicite dans son mémoire de 1890 sur le placenta de la chienne [2]. La description est faite d'après une figure que nous n'avons pas reproduite (fig. 4 de sa planche IX) parce qu'elle est très analogue à la figure 51 de notre planche IV, et que le lecteur pourra suivre sur cette dernière figure. « La couche *a*, dit-il (cette couche répond à la région AP de la fig. 51, c'est-à-dire à l'angio-plasmode), au milieu de laquelle sont les villosités ectodermiques, est formée d'une substance conjonctive parsemée de noyaux, dont les uns sont arrondis, dont les autres sont anguleux et plus petits. Un revêtement épithélial utérin n'est pas visible, mais je suis persuadé qu'il existe cependant, soudé et confondu avec l'ectoblaste. » (*Op. cit.*, fig. 192.)

A part cette dernière question de l'épithélium utérin, sur laquelle

1. Strahl, *Ueber die Placenta von Putorius furo* (*Anat. Anzg.*, 1889, n° 12). — On trouvera une analyse complète de ce travail dans la *Revue de Hayem*, t. XXXVI, p. 18.
2. Strahl, *Untersuchungen uber den Bau der Placenta.* — III. *Der Bau der Hundeplacenta* (*Arch. f. Anat. u. Physiol. Anat. Abth.*, 1890, p. 185).

nous nous sommes longuement expliqué, on voit que cette couche *a* est notre angio-plasmode; les noyaux arrondis que signale Strahl sont les noyaux du plasmode; les noyaux anguleux et plus petits sont ceux des capillaires. Strahl a donc bien vu l'angio-plasmode, mais n'en a pas reconnu la nature et la signification car il déclare que, *dans le tissu utérin qui sépare deux villosités*, il est impossible de distinguer si on est en présence d'éléments épithéliaux ou de tissu conjonctif. — Puis il passe (page 193) à la couche sous-jacente, désignée sur sa figure par la lettre *b* et qui n'est autre chose que la couche de détritus glandulaire (voir en D, sur la fig. 51 de notre planche IV); il prend ce détritus glandulaire pour un plasmode (syncytium) homologue de celui décrit chez les rongeurs.

« La couche *b*, dit-il (p. 193), présente cet aspect fréquent dans les formations placentaires, et qu'on a désigné sous le nom de syncytium. C'est une masse protoplasmique finement granulée, parsemée de noyaux, déjà signalée par Laulanié, Masquelin et Swaën, par moi et par Klaatsch dans le placenta du lapin, par Fleischmann dans celui du chat, par Frommel dans celui de la chauve-souris. Laulanié a pensé qu'à cet égard toute la portion maternelle du placenta est formée par une immense cellule à noyaux innombrables; Duval et van Beneden, que ce syncytium est en partie formé par des tissus maternels en voie de destruction.... C'est cette formation que Frommel appelle couche déciduale. On voit par l'énoncé de ces diverses interprétations combien il est difficile de se faire une opinion sur ce syncytium, et j'avoue que mes préparations ne me permettent pas de trancher la question. Cependant je ne puis accepter l'opinion de ceux qui ne veulent voir dans cette couche que des détritus de tissus maternels.... » Il n'y a pas lieu de nous arrêter aux détails qu'il donne sur les parties sous-jacentes. En effet c'est très exactement (p. 194) qu'il décrit la couche des cryptes oblitérés en partie par l'hypertrophie de l'épithélium glandulaire (notre couche compacte), puis la couche des grandes dilatations glandulaires (p. 195). — Examinant ensuite les préparations d'un utérus un peu plus avancé, il insiste sur une couche de syncytium en rapport avec les villosités fœtales. Ce syncytium se teinte fortement, dit-il, par les matières colorantes, et n'a nullement l'aspect d'un tissu en détritus.

Strahl est revenu d'une manière plus explicite sur l'origine de ce syncytium. En effet, en 1890, il consacre un mémoire entier à

l'étude du syncytium des carnassiers [1], mais comme il décrit exclusivement le placenta du chat, nous remettons à plus tard l'analyse de ce travail; nous en donnerons seulement ici les conclusions principales : « Dans le placenta du chat, dit-il (*op. cit.*, p. 132), il se forme un syncytium aux dépens de l'épithélium utérin. Il se développe soit directement de l'épithélium des glandes utérines, les cellules glandulaires perdant leurs limites propres et se fusionnant en une masse protoplasmique à noyaux multiples, ou bien indirectement, une partie des cellules épithéliales devenant étoilées et anastomosées de façon à constituer un réseau dans la lumière dilatée de la glande. Ce syncytium sert en partie à former un revêtement continu et complet aux villosités fœtales [2], et en plus faible partie est destiné à disparaître, absorbé par les éléments du chorion. »

En 1891, Fleischmann, dont le mémoire de 1886 avait ouvert la question du syncytium, reprend cette étude. Il étudie plus spécialement le placenta du renard et s'attache d'abord à affirmer plus catégoriquement encore que le placenta est formé essentiellement par la pénétration et le développement des villosités choriales dans les glandes utérines. « On peut considérer les lumières des glandes comme des cavités préformées et se dilatant pendant la gestation, cavités destinées à être pénétrées par les villosités choriales, et c'est ainsi que s'établit un intime entrelacement entre les parties maternelles et les parties fœtales [3]. » Quand on voit des villosités qui semblent ne pas pénétrer dans des glandes, c'est l'effet d'une coupe mal orientée qui n'est pas dans le plan de la glande. Il donne une très exacte description du processus qui, dans l'épithélium glandulaire, aboutit à la formation du détritus glandulaire (*op. cit.*, p. 667).

« A mesure que les villosités pénètrent dans une glande, l'épithélium de celle-ci disparaît; il en résulte que le tissu conjonctif périglandulaire, mis à nu, limite une cavité, précédemment revêtue

1. H. Strahl, *Untersuchungen uber den Bau der Placenta.* — IV. *Die histologischen Veränderungen der Uterusepithelien in der Raubthierenplacenta* (*Arch. f. Anat. und Physiol.* — *Anat. Abth.* 1890. Suppl. Bd, p. 118).

2. Du moment que l'auteur parle d'un revêtement continu et complet des villosités, c'est que bien décidément il confond l'angio-plasmode avec le détritus glandulaire ; c'est l'angio-plasmode qui répond aux faces latérales des villosités ; c'est le détritus glandulaire qui répond à leurs extrémités profondes.

3. A. Fleischmann, *Entwickelung und Structur der Placenta bei Raubthieren* (*Sitzungsb. d. preuss. Akad. d. Wiss. zu Berlin.* 9 juillet 1891, t. XXXV, page 661).

d'épithélium, et qui est actuellement plus large que ne l'était la lumière proprement dite de la glande. En examinant toute l'étendue d'une glande, de sa région profonde jusqu'à sa partie superficielle, on voit d'abord l'épithélium cubique bien conservé de son extrémité profonde se continuer avec une couche d'éléments cylindriques étroitement pressés, ou de grosses cellules cubiques, qui finalement tombent en détritus de sorte que la paroi conjonctive se trouve à nu. Le bord de cette couche épithéliale dessine des saillies plus ou moins proéminentes dans la lumière de la glande, où on trouve souvent des débris de cellules. Dans les premières périodes du développement du placenta, il n'y a plus trace d'élément épithélial dans les couches les plus superficielles de la muqueuse utérine; aussi n'est-il plus possible de reconnaître les ouvertures des glandes à leurs caractères antérieurs, c'est-à-dire à leur revêtement épithélial. Mais sur de bonnes coupes longitudinales des glandes on peut suivre leur lumière jusqu'aux villosités choriales, en passant par la région où cette lumière est limitée directement par du tissu conjonctif, car alors les villosités choriales pénètrent dans des cavités dépouillées d'épithélium et par suite sont en contact direct avec la paroi conjonctive; c'est seulement au-dessous de l'extrémité de la villosité que reparaît la couche de cellules épithéliales glandulaires. C'est ce dont j'ai déjà donné une figure démonstrative d'après le placenta du renard, et de nouvelles recherches m'ont montré les mêmes dispositions chez le chat et d'autres carnassiers. Mais si la coupe entame obliquement les villosités et les glandes, alors on ne voit pas les rapports exacts des villosités et des glandes. Celles-ci apparaissent comme des cavités closes, recouvertes de tissu conjonctif; ce n'est qu'en tenant bien compte de ce fait, que la partie supérieure des glandes n'est plus dessinée par une couche épithéliale, qu'on peut arriver à la véritable interprétation des faits, telle que je l'ai donnée depuis longtemps. »

Mais le passage le plus intéressant de son travail est celui où, après avoir bien établi que le syncytium en question est un détritus glandulaire, il regrette d'avoir introduit cette expression de syncytium, il s'élève contre son emploi, puisqu'une pareille expression doit désigner une formation plasmodiale et non un détritus. « L'épithélium des glandes, dit-il (*op. cit.*, p. 669), tombe en dégénérescence et ses débris sont représentés par une masse amorphe, irrégulièrement semée de grumeaux chromatiques, masse qui se trouve

au-dessous de l'extrémité des villosités choriales. Dans ma première étude sur le placenta des carnassiers j'ai désigné ce produit de transformation sous le nom de syncytium, pour exprimer en un seul mot cet amas irrégulier de débris nucléaires et protoplasmiques. Mais comme je me suis aperçu que cette expression n'était pas appropriée et pouvait être cause de malentendus, j'ai renoncé ultérieurement à m'en servir. Malheureusement ce terme a été repris depuis et est devenu l'origine de confusions et d'obscurités à propos desquelles il est bon que je m'explique ici à fond.

« Heinricius et Strahl désignent comme syncytium « une masse « plasmatique finement granulée et semée de noyaux », masse qui, d'après eux, aurait des usages importants, et en particulier celui de servir de matière nutritive pour le fœtus. Ces deux auteurs répètent à plusieurs reprises que je partage leur manière de voir. Il n'en est rien, puisque sous le terme en question j'entends parler des éléments des glandes utérines tombées en détritus, et actuellement je regrette formellement de m'être servi de cette expression. L'origine de ce syncytium serait, d'après Heinricius, chez le chien et le chat, les éléments cellulaires du tissu conjonctif de la muqueuse utérine. L'interprétation de Strahl à cet égard est moins précise : le syncytium, dans le placenta du chien, aurait pour origine principale la transformation de l'épithélium utérin et des cellules glandulaires en une masse plasmatique finement granulée, mais cependant le tissu conjonctif prendrait encore une certaine part à cette production.

« Quant à la destinée ultérieure de ce syncytium, les deux auteurs en question la conçoivent d'une façon bien différente. Pour Heinricius, le syncytium servirait en partie à la nutrition de l'embryon et disparaîtrait dans les derniers temps de la gestation. Strahl au contraire pense qu'il sert à former aux villosités choriales un revêtement continu et complet, et qu'il n'est qu'en faible partie résorbé par les cellules choriales des villosités. Ainsi ces deux auteurs désignent par le même nom des choses absolument différentes comme origine et comme fonction, et n'ayant de rapport entre elles qu'une certaine apparence extérieure analogue. Or je ne puis, d'après l'étude comparée du placenta de tous les carnassiers domestiques, me rattacher aux opinions ni de l'un ni de l'autre. Au début de la gestation l'aspect du tissu conjonctif de la muqueuse utérine se modifie complètement, les fibres conjonctives disparaissent et les cellules fixes

acquièrent un corps protoplasmique volumineux. Dans le tissu conjonctif formé de grosses cellules, avec peu ou pas de substance intercellulaire, sont disposés de très nombreux capillaires [1]. Semblables descriptions ont été données par Strahl et par Heinricius. Ce dernier a vu que chez le chat, au lieu d'un tissu conjonctif formé de cellules éloignées les unes des autres, s'anastomosant par leurs prolongements, la couche superficielle de la muqueuse utérine se trouvait alors formée de grosses cellules qui étaient fusionnées comme dans un syncytium. C'est-à-dire que Heinricius considère comme représentant un syncytium les régions où les limites des cellules ne sont plus distinctes. De mon côté j'ai observé des dispositions semblables, mais je ne crois pas qu'il y ait à parler en réalité d'un syncytium, parce que sur d'autres préparations du placenta du chat, d'après des pièces conservées dans d'autres liquides, et sur des coupes différemment colorées, il était facile de reconnaître les limites des cellules transformées du tissu conjonctif. Une pareille disposition est incompatible avec l'idée d'un syncytium. D'autre part la manière de voir de Strahl n'est pas plus soutenable. L'épithélium des glandes utérines tombe en détritus d'après un processus général de dégénérescence dont tous les traités d'anatomie pathologique nous décrivent de nombreux exemples. Dans aucune condition on ne peut concevoir que ce détritus donne naissance à un nouveau revêtement cellulaire des villosités » (p. 670).

Il était difficile, en n'ayant pas suivi l'évolution de l'angio-plasmode et son origine ectodermique, d'entrevoir plus nettement que Fleischmann cet angio-plasmode, et d'établir la distinction entre lui et le détritus glandulaire. Mais malgré les efforts qu'il a faits dans ce sens, les confusions de ses prédécesseurs subsistent; elles sont actuellement classiques en Allemagne, si nous en jugeons par ce qui est dit dans le récent traité de Bonnet [2]. « En grossissant, dit cet auteur (p. 258), les villosités du chorion pénètrent dans une masse plasmodiale dérivée de l'épithélium utérin, masse riche en noyaux autour de chacun desquels n'est pas délimitée une cellule

1. Ce passage est très remarquable; il montre que Fleischmann a très nettement entrevu l'angio-plasmode : il en a bien vu l'élément capillaire; il en a bien vu l'élément plasmodial, mais il l'a cru d'origine conjonctive. Nous aurons, à propos du placenta du chat, à revenir sur quelques-uns des détails qu'il donne ici, notamment sur la distinction et la séparation plus ou moins dessinée des éléments (cellules) du plasmode.

2. Bonnet (Robert), *Grundriss der Entwickelungsgeschichte der Haussäugethiere*, Berlin, 1891.

distincte; c'est ce syncytium qui est la première trace de la portion utérine du placenta, et qui revêt les villosités choriales. Il se continue avec l'épithélium des glandes; celles-ci émettent des ramifications et des bourgeons latéraux, dans lesquels pénètrent les villosités qui prennent ainsi une disposition ramifiée. Les vaisseaux maternels, entourés d'un tissu conjonctif à gros noyaux, sont séparés du sang fœtal par le syncytium et par l'épithélium du chorion. Par ces formations épithéliales, conjonctives et vasculaires, la muqueuse utérine devient placenta maternel, et les villosités choriales s'unissent avec elle de la manière la plus intime. Les villosités choriales, vascularisées par l'allantoïde, pénètrent jusque vers le fond des glandes utérines dilatées.... »

Bien plus, ces confusions, acceptées par Romiti, lui servent pour revenir sur les anciennes conceptions d'Ercolani, et montrer qu'Ercolani avait bien vu le vrai processus de développement du placenta. En effet Romiti [1] a donné un bon résumé de ce que Strahl appelle syncytium, et il y voit une confirmation des idées de son compatriote Ercolani sur la *néoformation utérine placentaire*. « En résumé, dit-il (*op. cit.*, p. 24), le syncytium naît d'une transformation spéciale de l'épithélium glandulaire et arrive à former au-dessus des glandes une couche continue; les villosités choriales pénètrent cette couche, et s'en forment un revêtement particulier. Ainsi, en définitive, ces villosités plongent dans une néoformation provenant de l'utérus et s'en revêtent; substituons à la néoformation épithéliale de Strahl la néoformation déciduale d'Ercolani, et le résultat est le même. » De là une série nouvelle de confusions et de malentendus dans l'histoire du placenta, car, considérant comme homologues le prétendu syncytium des carnassiers et le plasmode ectoplacentaire des rongeurs, Romiti est amené à assimiler ces deux formations : « Ce que, dit-il, Strahl décrit comme prolifération de l'épithélium utérin n'est autre chose que la formation déciduale d'Ercolani, formation déciduale qui, à part la question de savoir si elle est d'origine maternelle, ou bien d'origine fœtale, comme le veut Duval, présente chez le lapin ces singulières modifications, etc. » (*op. cit.*, p. 27). Voilà les confusions auxquelles on aboutit, et qui ont si singulièrement obscurci l'histoire du placenta, parce qu'on a

1. Romiti (G.), *Sull'Anatomia dell'utero gravido* (*Monitore Zoologico italiano*, 18 février 1891, n° 2, page 23).

voulu en étudier l'évolution en empruntant des fragments de son histoire aux mammifères les plus divers. Il faut étudier séparément et bien distinctement l'évolution du placenta de chaque type, de chaque espèce, et seulement alors chercher les rapports généraux qui peuvent exister entre ces types bien connus. C'est conformément à cette méthode que nous n'avons pas même voulu mêler l'histoire du placenta du chien à celle du placenta du chat, mais étudier complètement et à part chacun d'eux, et nous croyons que nos études y gagneront en précision et en exactitude.

Nous avons réservé pour la fin de cet historique, et du reste conformément à l'ordre chronologique, un travail récent de la plus haute importance. On peut se demander comment il est possible que, à une époque où les embryologistes s'attachent avec tant de soin à la recherche des premières traces d'une formation, personne n'ait observé les saillies ectodermiques intercapillaires, leur progression dans les interstices des capillaires, et la manière dont elles arrivent à envelopper ceux-ci; c'est là l'origine de l'angio-plasmode, c'est là la clef de son interprétation. Or cette étude vient d'être faite; ces dispositions ont été vues; malheureusement cette étude a été faite par un élève de Strahl, dans l'institut anatomique de Strahl, à Marburg, et sans doute sous la direction de Strahl. Or nous savons que pour Strahl la persistance de l'épithélium utérin est un dogme; il avoue ne plus en apercevoir aucune trace à un certain moment; mais, n'importe, il croit à sa persistance; ce n'est plus une question de fait, c'est une affaire de foi. C'est pourquo son élève et assistant, voyant les dispositions que nous avons décrites sous le nom de saillies ectodermiques intercapillaires, n'a pu faire autrement que de considérer ces saillies comme formées par l'épithélium utérin; voyant ces saillies envelopper les capillaires, puis former entre ceux-ci des travées plasmodiales qu'il décrit et figure très nettement, il a considéré ces travées comme des végétations de l'épithélium utérin. On voit que ce mémoire, dont l'auteur est Lüsebrink, mérite de nous arrêter [1].

Lüsebrink s'occupe d'abord des villosités ectodermiques : les descriptions qu'il leur consacre doivent être reproduites ici, car elles servent d'introduction à ce qu'il dit ensuite relativement à l'angio-plasmode.

1. F.-W. Lüsebrink, *Die erste Entwickelung der Zotten in der Hunde-placenta* (*Anatomische Hefte herausgegeben von Merkel und Bonnet*, II Hefte, 1892, p. 163).

« Mes préparations, dit-il (*op. cit.*, p. 169), éclaircissent nettement la question de la pénétration des villosités choriales dans les glandes utérines. Sur des coupes d'un utérus au vingtième jour, où l'embryon et l'utérus avaient été fixés et durcis dans leurs connexions normales, l'amnios étant encore à demi ouvert, on voit à ce niveau l'épithélium utérin parfaitement conservé, quoique ses cellules soient devenues minces et plates [1]. Dans ce même point quelques rares glandes utérines sont encore ouvertes, mais le plus grand nombre est fermé et cette occlusion est produite par une végétation épithéliale qui en occupe le col et se continue avec l'épithélium de la surface utérine. La cavité de ces glandes, large dans leur partie moyenne et profonde, où elle se prolonge en diverticules latéraux, se rétrécit à leur extrémité supérieure et finalement est obturée par un bouchon épithélial, dont les éléments se colorent fortement et se continuent avec l'épithélium de la surface. Il y a donc côte à côte des glandes utérines fermées et des glandes demeurées ouvertes [2]. Or les villosités choriales pénètrent non seulement dans les glandes ouvertes, mais encore dans celles qui sont fermées. » Partant de ces données, Lüsebrink distingue deux espèces de villosités choriales : les villosités primaires qui pénètrent dans les grosses glandes, dont la lumière est libre, au moins en partie; les villosités secondaires qui ont à se frayer un chemin dans les cryptes de Bischoff dont la lumière est oblitérée. Il distingue encore des villosités choriales tertiaires, mais dont nous ne parlerons que plus tard.

« Au vingt et unième jour les villosités primaires ne sont plus complètement libres dans le col des grandes glandes correspondantes, mais se trouvent revêtues d'une duplicature de l'épithélium utérin, épithélium reconnaissable à la teinte foncée qu'il prend par l'action des réactifs colorants, et caractérisé par sa non-individualisation en cellules distinctes, ce qui en fait un véritable syncytium [3]. Ainsi ces glandes sont secondairement occluses, et on ne peut plus

1. Nous sommes, on l'a vu, parfaitement d'accord sur ce point avec Lüsebrink : au 20e et même au 24e jour (voir la figure 45 de notre pl. IV), l'épithélium utérin est conservé dans la région de l'amnios ; mais c'est que cette région est en retard sur les autres. Nous avons à diverses reprises insisté sur ces dispositions.

2. Cette distinction n'a aucune portée ; l'auteur lui-même dira plus loin que les glandes demeurées ouvertes se ferment à leur tour.

3. Ce syncytium est un détritus glandulaire, il est presque superflu de le faire remarquer.

dire que les villosités correspondantes sont libres dans leur cavité (p. 174).

« Quant aux villosités secondaires, au vingt et unième jour, l'épithélium utérin s'est aussi transformé à leur niveau en un syncytium qui est très adhérent à la villosité, d'autant plus que ce syncytium envoie des prolongements entre les cellules ectodermiques de cette villosité » (p. 175).

A propos de l'œuf au vingt-cinquième jour il insiste de nouveau sur l'origine de ce syncytium aux dépens de l'épithélium utérin (p. 177).

Vient alors la partie du mémoire où il est question de la formation que nous avons nommée angio-plasmode, à sa première origine, c'est-à-dire à l'état de saillies ectodermiques intercapillaires. « Au vingt et unième jour, dit l'auteur (p. 176), commence à bien se dessiner un processus qui devient plus évident encore les jours suivants : les cryptes glandulaires dont les orifices se sont occlus s'enfoncent de la superficie vers la profondeur; par suite s'insinue entre l'épithélium utérin et ces cryptes un tissu conjonctif de nouvelle formation remarquable par l'abondance et la régularité de son réseau capillaire. Dans ce tissu sous-épithélial, à mesure que les cryptes sont repoussés vers les couches profondes [1], on voit pénétrer, de haut en bas, des cordons dérivés de l'épithélium utérin, cordons qui s'étendent et s'anastomosent en réseaux. Ces tractus cellulaires proviennent bien évidemment, comme le montrent les coupes bien perpendiculaires à la surface, d'une végétation de l'épithélium utérin dans la profondeur, et j'en ai la confirmation dans l'étude des stades ultérieurs, où je vois ces végétations entourer les capillaires de nouvelle formation. Ainsi il ne peut être question ici d'une destruction de l'épithélium utérin, mais au contraire de productions nouvelles dérivées de cet épithélium. »

Tout ce passage est une excellente, très excellente description de la formation de l'angio-plasmode, à condition de substituer le mot *ectoderme* à celui d'*épithélium utérin*. On comprend donc pourquoi

1. L'auteur a tort de dire « à mesure que les cryptes sont repoussés vers la profondeur » ; il faut dire : « à mesure que ce tissu (couche des capillaires) s'épaissit et se développe vers la superficie ». Combien n'avons-nous pas insisté sur cette sorte d'efflorescence de la couche des capillaires ; voir notamment les détails donnés, dans la description de la fig. 45, sur les différences de niveau de la surface utérine, entre la région médiane et les parties latérales de cette figure. Quoi qu'il en soit, on voit que Lüsebrink décrit ici la *couche des capillaires*.

nous avons dit « malheureusement » cette étude a été faite dans le laboratoire de Strahl, où le dogme de la persistance de l'épithélium utérin ne pouvait être ébranlé; et en effet Lüsebrink lui donne une merveilleuse extension, puisqu'il en fait la source des néoformations placentaires. Cette description est accompagnée d'une excellente figure, que nous ne jugeons pas nécessaire de reproduire, car elle est très analogue aux figures 46 et 47 de notre planche IV.

Avant de terminer les citations empruntées à Lüsebrink, faisons remarquer que le dernier passage que nous allons reproduire se rapporte déjà en partie au stade que nous étudierons bientôt, c'est-à-dire au stade de remaniement de l'angio-plasmode. Ainsi cet auteur a bien vu, mais mal interprété, et la formation et le remaniement de l'angio-plasmode : « Au vingt-cinquième jour, dit-il (p. 178), le tissu conjonctif sous-épithélial montre un grand développement des capillaires, qui forment un réseau régulier; avec les cellules qui les revêtent, et dont il va être question à l'instant, l'ensemble de ces capillaires dessine une sorte de méandre compliqué. La paroi de ces capillaires est formée par une simple couche de cellules endothéliales à gros noyaux. Dans les espaces disposés entre ces capillaires, on voit, à un fort grossissement, des travées de cellules disposées de telle manière qu'on peut y distinguer deux couches : la couche qui est en contact immédiat avec le capillaire est caractérisée par la teinte foncée que lui donnent les réactifs colorants, et ses connexions évidentes avec l'épithélium utérin encore présent à la surface de la muqueuse permettent de reconnaître dans la couche en question un dérivé de l'épithélium utérin. La couche située plus en dehors du capillaire est formée de cellules moins colorables, présente des noyaux plus volumineux et se montre en continuité avec l'ectoderme chorial dont elle dérive. Comme le montrent les stades ultérieurs, ces cordons ectodermiques sont pénétrés par les vaisseaux et le tissu conjonctif de l'allantoïde. Ces cordons représentent donc une troisième forme de villosités choriales, que j'appelle villosités tertiaires. Elles jouent un rôle essentiel dans la formation du placenta, comme le montrera la suite de ce travail. » Au moment où nous écrivons ces lignes, la suite du mémoire de Lüsebrink n'a pas encore été publiée.

Nous sommes vraiment heureux d'avoir pu terminer cet historique par l'exposé des résultats de Lüsebrink, car nous y trouvons, malgré la discordance la plus complète en apparence, en réalité la

confirmation la plus nette de notre manière de voir. Nos études sur le plasmode placentaire des rongeurs et son origine ectodermique ont été confirmées de divers côtés; cependant Strahl et son école résistent encore; mais le jour où il reconnaîtra que l'épithélium utérin disparaît chez les carnassiers et chez les rongeurs, il sera nécessairement amené à reconnaître le rôle de l'ectoderme dans les édifications placentaires, et par suite la vraie nature des formations plasmodiales ou syncytiales du placenta. Les travaux de Strahl portent l'empreinte d'une ardente recherche de la vérité et d'une entière bonne foi; nous comptons donc le voir bientôt rallié à notre manière de voir, et ce sera l'une des plus grandes satisfactions que nous puissions éprouver à cet égard que de voir cet éminent anatomiste, après des hésitations multiples, adopter enfin la conception que nous défendons.

D. — *Remaniement de l'angio-plasmode.*

Comme pour le placenta des rongeurs, nous étudierons sous le titre de remaniement de l'angio-plasmode le processus par lequel les vaisseaux allantoïdiens et le mésoderme correspondant pénètrent les masses plasmodiales ectoplacentaires, les subdivisent, et les amènent à l'état de complexus canaliculaire ou lamelleux, qui, chez le chien, présente une disposition labyrinthique toute spéciale. Ce processus commence vers le trente ou trente-deuxième jour, c'est-à-dire vers le milieu de la gestation, qui est, chez la chienne, de cinquante-huit à soixante-quatre jours; il est achevé vers le quarante ou le quarante-cinquième jour, sans que nous puissions bien préciser cette date, parce que nous n'avons pas toujours pu savoir exactement à quelle époque avaient été couvertes les femelles qui nous étaient amenées avec un abdomen volumineux, ne laissant aucun doute sur leur état de gestation. En effet, toutes les femelles que nous avions fait couvrir, avec enregistrement de la date de cet acte, ayant été sacrifiées pour l'étude des premiers stades, nous avons dû nous contenter, la plupart du temps, pour le stade actuel, de noter les dimensions du fœtus et d'établir ainsi une sériation des pièces recueillies [1]. C'est pourquoi

1. La plupart des traités d'Anatomie et de Physiologie à l'usage des vétérinaires et notamment G. Colin (*Physiologie comparée des animaux*, 1873, t. II, p. 858) donnent un tableau des dimensions du fœtus à chaque âge, pour les diverses espèces domestiques; mais, vu les différences de taille si considérables selon les races de chien, il

nous ne saurions établir ici, comme nous l'avons fait pour les rongeurs, une limite chronologique précise entre le stade de remaniement et quelque chose qui correspondrait à un *stade d'achèvement* (voir Placenta des Rongeurs), et, après le remaniement de l'angio-plasmode, nous ferons, sous le nom d'*étude du placenta à terme*, l'examen de quelques dispositions très spéciales qu'on trouve dans les placentas recueillis environ dans les quinze derniers jours de la gestation.

Les transformations qui se produisent pendant la période de remaniement doivent être étudiées : 1° dans les formations fœtales (angio-plasmode et dérivés allantoïdiens); 2° dans les formations maternelles (couches de détritus glandulaires, couche spongieuse, etc.), dont la plus grande partie est graduellement résorbée; enfin, lorsque ces résorptions sont achevées, lorsque le remaniement de l'angio-plasmode est complet, nous examinerons comment sont définitivement établies les connexions des parties fœtales et maternelles, c'est-à-dire comment le placenta adhère au terrain maternel.

1° *De l'angio-plasmode pendant son remaniement.*

a. Formation des complexus ou systèmes labyrinthiques. — La description générale du processus de remaniement est très simple, car nous allons voir se reproduire ici ce que nous avons vu chez les rongeurs, une pénétration graduelle du mésoderme et des vaisseaux allantoïdiens dans les masses ectoplacentaires, de façon à établir entre le sang fœtal et le sang maternel des rapports de voisinage de plus en plus intimes; mais les dispositions anatomiques auxquelles aboutit ce remaniement, les caractères particuliers, topographiques qu'il détermine sont un peu plus complexes; leur résultat est la formation de ce que nous nommerons *systèmes ou complexus de lamelles labyrinthiques.*

Nous avons terminé l'étude de la formation de l'angio-plasmode par l'examen de la figure 52 (pl. V), au trentième jour de la gestation, et nous avons résumé nos descriptions en disant qu'alors l'angio-plasmode forme une couche continue, creusée à intervalles très rapprochés par des cavités en doigt de gant, contenant du mésoderme et des vaisseaux allantoïdiens (villosités allantoï-

est évident que ces tableaux généraux ne pouvaient nous fournir des indications précises, alors que nous empruntions nos matériaux aux animaux de n'importe quelle taille fournis par la fourrière.

diennes), cavités qui traversent l'ectoplacenta de sa surface fœtale vers sa surface maternelle, c'est-à-dire de la superficie vers la profondeur, où elles sont limitées par les *arcades épithéliales* ou *arcades ectodermiques* (A E, fig. 52). Nous n'aurons guère à nous occuper pour le moment de ces arcades, dont les dimensions et la forme subissent seules des modifications notables, mais dont la constitution est peu modifiée, et c'est seulement en examinant la résorption des tissus maternels sous-jacents, puis les connexions du placenta avec le terrain maternel, que nous reviendrons sur l'étude de ces arcades. Nous allons donc concentrer toute notre attention sur la couche angio-plasmodiale et les villosités allantoïdiennes qui y sont implantées. Remarquons encore une fois que la couche angio-plasmodiale est continue; mais que, sur les coupes perpendiculaires à son plan, elle prend une apparence lobulée, chaque masse angio-plasmodiale interposée entre deux villosités allantoïdiennes présentant l'aspect d'un petit lobule; précédemment nous avons trouvé avantage, pour la commodité des descriptions, à employer l'expression de *lobule angio-plasmodial* ou *lobule ecto-placentaire*, quoique cette expression réponde plus à des apparences qu'à la réalité; nous allons en faire également usage par la suite, tant qu'elle ne nous exposera pas à des conceptions erronées.

C'est au trente-deuxième jour, avec les figures 53, 54, 55 et 59 que nous commencerons l'étude du remaniement des lobules ecto-placentaires par pénétration graduelle dans leur intérieur des éléments mésodermiquee et vasculaires venant des villosités allantoïdiennes interposées à ces lobules.

La figure 53 (pl. V) représente, à un très faible grossissement, une portion d'une coupe longitudinale d'un renflement utérin au trente-deuxième jour. On y voit à la fois la région placentaire de l'œuf et sa région polaire, dont l'extrémité (en P) correspond au canal utérin interposé entre deux renflements voisins. Sans nous arrêter ici sur l'aspect que présente l'ensemble de la coupe du placenta, dispositions bien intelligibles par les descriptions données précédemment, ni sur l'aspect que présente l'ensemble de la coupe du corps du fœtus, nous nous arrêterons seulement sur ses membranes, et spécialement sur l'allantoïde, la figure en question ayant spécialement pour objet de fournir des données sur l'extension de la vésicule allantoïdienne à cette époque. On voit que le fœtus est enveloppé

dans son amnios. La membrane qui occupe la partie toute supérieure de la figure est la paroi de la vésicule ombilicale, et, en suivant cette membrane vers la droite, on voit qu'au niveau de la région polaire, elle se juxtapose à la face profonde du chorion, pour former, avec lui, les parois des extrémités polaires de l'œuf. (Voir, ci-dessus, nos schémas, fig. VI et VII.) Au-dessous du fœtus, on voit la cavité de l'allantoïde (AL), dont la paroi est libre, sans adhérences du côté de l'amnios (plus tard cette paroi se soude intimement avec la surface extérieure de l'amnios), tandis qu'elle est, du côté du placenta, complètement fusionnée avec la lame mésodermique du chorion, et se continue, sans aucune ligne de démarcation, avec les villosités mésodermiques qui pénètrent dans l'angio-plasmode. C'est ainsi que les vaisseaux allantoïdiens se ramifient dès maintenant dans ces villosités, que nous nommons actuellement villosités allantoïdiennes, et dont nous avons précédemment suivi les premiers stades de formation sur les figures 42, 51 et 52. Le fait le plus important est relatif à l'extension longitudinale (dans le sens de l'axe de l'œuf) de la vésicule allantoïde; en effet elle a acquis dans ce sens un point qu'elle ne dépassera pas; elle arrive jusqu'au niveau du bord du placenta, jusqu'à la limite externe de la région de la bordure verte (en b, figures 53 et 54; voir aussi l'extrémité droite de la figure 55). Aussi dès ce moment les vaisseaux de l'allantoïde pénètrent, dans toute l'étude du placenta, les villosités mésodermiques, lesquelles sont ainsi vascularisées jusque dans leur extrémité profonde (au trentième jour, il n'y avait de vaisseau que dans quelques villosités, et seulement à leur base : fig. 52).

Les figures 54 et 55, destinées surtout à l'étude de la région de la bordure verte, ne comprennent (en AP, AP) que les lobules d'angio-plasmode les plus voisins du bord du placenta, et dans ces lobules le travail de remaniement est à peine indiqué, par quelques encoches qui commencent à déchiqueter la ligne de contour des lobules.

La figure 59, également du trente-deuxième jour, mais prise dans les régions médianes de la ceinture placentaire, montre bien la subdivision des lobules d'angio-plasmode par pénétration du tissu mésodermique.

Il faut arriver au trente-cinquième jour pour que ce processus soit extrêmement caractérisé : c'est ce que montre la figure 60. Alors

chaque lobule est pénétré dans toute son intimité par des cloisons mésodermiques qui le décomposent en un complexus de travées d'angio-plasmode anastomosées les unes avec les autres. Pour suivre dès lors les progrès de ce travail de pénétration du mésoderme fœtal, il nous suffira d'indiquer les figures successives qui forment série à cet égard, et de préciser en quelques mots les dispositions qui les caractérisent.

La figure 65 (pl. VI) est du trente-septième jour. Ici le remaniement n'est guère plus avancé que sur la figure précédente; mais cette pièce était remarquable par l'état avancé de la résorption des tissus maternels. (Il n'y a plus, au-dessous du placenta fœtal, comme reste des couches glandulaires, que les hautes lamelles mésentériformes, sur l'étude desquelles nous insisterons plus tard.)

Par contre le remaniement est très avancé, sur la figure 66, du trente-huitième jour. Ici les lobules d'angio-plasmode sont nettement décomposés, chacun en un complexus de cordons noueux, irréguliers, et anastomosés entre eux. L'expression de cordons répond bien à l'apparence que donnent les coupes; mais il s'agit en réalité de lamelles, comme le prouve la comparaison de coupes perpendiculaires et de coupes parallèles à la surface du placenta. Nous emploierons donc désormais l'expression de lamelles angio-plasmodiales et nous donnerons, à l'ensemble correspondant à un ancien lobule, le nom de *complexus labyrinthique*, en raison de l'enchevêtrement compliqué des lamelles qui le forment (voir ci-après la figure 75, pl. VII). Nous pourrons donc aussi dire *lamelles labyrinthiques* comme synonyme de lamelles angio-plasmodiales.

La figure 67, du quarantième au quarante-cinquième jour [1], justifie ces dénominations; les deux lobules placentaires représentés sur la partie droite de la figure sont entièrement décomposés en un complexus de cordons pressés les uns contre les autres, se divisant et s'anastomosant d'une manière irrégulière et présentant bien un aspect labyrinthique. — Dès ce moment nous sommes arrivés au terme du remaniement; jusqu'à la fin de la gestation, la formation angio-plasmodiale conservera, examinée à un faible grossissement, c'est-à-dire dans une vue d'ensemble, l'aspect que nous venons de décrire. (Voir les figures 72 et 73, pl. VII.)

1. Ici commencent les pièces pour lesquelles, ainsi qu'il a été dit précédemment, nous ne pouvons donner un âge exact. Le fœtus du placenta de la figure 67 était long de 69 millimètres, ce qui, d'après le tableau de G. Colin, le place au commencement de la 6e semaine.

Après avoir examiné les dispositions d'ensemble auxquelles aboutit le remaniement de l'angio-plasmode, il nous faut élucider les questions suivantes, se rapportant à une analyse plus intime des parties. D'abord démontrer que les complexus labyrinthiques sont formés de lamelles et non de tubes, comme le ferait croire au premier abord l'examen d'une coupe isolée; puis examiner la constitution de ces lamelles; enfin voir si le remaniement ne donne pas lieu à d'autres formations que ces lamelles; et nous verrons qu'il donne en effet naissance à de grands canaux de distribution du sang maternel.

b. Lamelles labyrinthiques. — Toutes les figures que nous venons d'étudier (fig. 60, 65, 66, 67) sont d'après des coupes perpendiculaires à la surface du placenta; à leur premier examen naît l'impression que les complexus labyrinthiques seraient formés de tubes, qui seraient disposés verticalement de la région profonde maternelle vers la région superficielle (fœtale) du placenta; ces tubes se dichotomiseraient, s'anastomoseraient, auraient un trajet flexueux, mais la direction générale serait perpendiculaire au placenta, c'est-à-dire auraient la direction même de la coupe; mais pour contrôler cette interprétation, il faut examiner des coupes faites dans un autre sens, parallèlement à la surface du placenta. S'il s'agit en effet de tubes, ils seront, dans ces coupes, sectionnés perpendiculairement à leur direction générale; on les verra isolés, ayant chacun leurs contours distincts, séparés de leurs voisins. Or ce n'est pas ce que donnent les coupes en question. Dans quelque direction que soit pratiquée la coupe, jamais nous ne sommes en présence d'aspect répondant à celui d'un tube ou d'un cordon sectionné transversalement, mais nous trouvons toujours l'apparence de cordons entamés selon leur axe. Il est évident que ce résultat ne peut être produit que par des lamelles, placées les unes à côté des autres, s'étendant irrégulièrement dans toutes les directions, s'anastomosant les unes avec les autres, mais ayant cependant cette disposition générale de monter de la partie profonde vers la partie superficielle (ou fœtale) du placenta. Nous examinerons plus tard quelles sont leurs connexions dans les parties profondes et dans les superficielles, c'est-à-dire à leurs origines et à leurs terminaisons. Pour le moment c'est leur forme de lamelles qu'il faut bien démontrer.

Nous n'avons pas cru nécessaire de multiplier les figures à cet égard. En effet, pour les premiers stades du remaniement, il nous

suffira de dire, sans l'avoir représenté, qu'une coupe horizontale d'une formation angio-plasmodiale, au 35e jour, donne exactement, pour le plasmode en voie de remaniement, les mêmes aspects que ceux de la figure 60, qui est d'après une coupe perpendiculaire au même âge; c'est-à-dire que, malgré les apparences de la figure 60, la pénétration du tissu mésodermique ne se fait pas de manière à circonscrire et isoler des travées ou cordons, mais se produit par nappes ou cloisons de manière à modeler des lamelles. Il en est de même, est-il besoin de le dire, pour les coupes horizontales des pièces qui ont été représentées en coupe perpendiculaire dans les figures 65, 66 et 67 précédemment étudiées. C'est seulement pour un placenta arrivé au terme du remaniement que nous avons jugé nécessaire de reproduire une coupe transversale, qui doit nous servir à démontrer divers détails, outre celui actuellement en question. Cette coupe est représentée dans la figure 75 (pl. VII), à un grossissement de 22 fois. On y voit bien ce que nous avons annoncé, c'est-à-dire l'apparence de cordons d'angio-plasmode, qui courent dans le plan de la coupe, en se bifurquant et s'anastomosant; et puisque semblable est l'aspect des coupes perpendiculaires, au même âge (voir les fig. 72 et 73, pl. VII), il est bien évident que le complexus angio-plasmodial est formé non de tubes, mais de lamelles labyrinthiques.

Cette figure 75 doit nous servir encore à revenir une dernière fois sur la disposition de l'ensemble du placenta fœtal, sur la valeur de l'expression de *lobule* d'angio-plasmode. Au début de la période de remaniement nous avons assez insisté sur ce fait que l'angio-plasmode n'est pas réellement subdivisé en îlots distincts, en lobules séparés, mais qu'il forme une couche continue, creusée à intervalles très rapprochés par des cavités en doigt de gant, remplies par les villosités mésodermiques allantoïdiennes. Il en est de même quand le remaniement est accompli, et la coupe horizontale de la figure 75 nous montre en effet la continuité des diverses masses d'angio-plasmode amené à l'état de lamelles labyrinthiques; seulement les villosités allantoïdiennes sont le plus souvent aplaties; elles dessinent des cloisons (1, 1, fig. 75) et non plus des prolongements en forme de doigt de gant. Il en résulte une tendance à un isolement mieux dessiné des masses angio-plasmodiales (2, 2, fig. 75) interposées entre deux de ces cloisons; de sorte qu'alors l'expression de lobule n'est plus si contraire à la vérité qu'elle

l'était tout au début ; chaque lobule est un complexus de lamelles labyrinthiques anastomosées entre elles et avec celles des complexus voisins (fig. 75). Nous avons donc pu et nous pourrons encore, sans trop manquer à la vérité, employer cette expression de lobule, qui, si commode pour la description, ne répondait au début qu'à des apparences, données par les coupes perpendiculaires, mais qui finalement répond jusqu'à un certain point aux dispositions réelles, telles qu'on les observe sur des coupes horizontales du placenta presque à terme. Disons enfin que les détails minutieux dans lesquels nous venons d'entrer à cet égard trouveront leur excuse lorsque nous étudierons le placenta du chat, et qu'il s'agira de comparer le groupement de ses complexus de lamelles labyrinthiques avec celui du placenta du chien.

c. Constitution des lamelles labyrinthiques. — Antérieurement à son remaniement, le lobule d'angio-plasmode était formé (fig. 52) d'une masse plasmodiale renfermant de nombreux capillaires maternels, épars sans ordre sensible ; les éléments fœtaux (plasmode et ses noyaux) et les éléments maternels (capillaires) n'étaient pas régulièrement coordonnés les uns par rapport aux autres. Par le remaniement une disposition précise et constante de ces parties est réalisée et aboutit à la constitution type des lamelles labyrinthiques. Il est facile d'en suivre pas à pas les progrès. On voit en effet, en comparant les figures 52, 60, 65 et 66, que, à mesure que le lobule primitif (fig. 52) est divisé en lames, chacune de ces lames arrive à contenir, sur la coupe, un moins grand nombre de capillaires que n'en renfermait le lobule dont la lame en question est un fragment; finalement, lorsque l'état définitif de *lamelle* est obtenu, on ne trouve plus qu'un capillaire dans chacune de ces lamelles, disposition qu'on entrevoit déjà assez nettement sur la figure 66, puis sur les figures 72 et 73, malgré leur faible grossissement, mais qu'on constate bien plus nettement sur la figure 74 (pl. VII) : la lamelle vue en coupe se présente comme formée sur ses deux faces par du plasmode avec ses noyaux, et dans sa partie médiane par un capillaire que la section intéresse dans les directions les plus diverses, de sorte que sa coupe est circulaire, ou elliptique, ou très allongée. En un mot la lamelle labyrinthique est formée par un réseau capillaire étalé en un seul et unique plan, réseau qui, sur ses deux faces et dans ses intervalles, est soutenu par du plasmode ectoplacentaire. Qu'on se figure un grillage métal-

lique à mailles étroites; que sur les deux faces de ce grillage on étende une pâte quelconque, qui remplisse les intervalles du grillage et en englobe complètement les travées, mais de manière à en dessiner cependant la saillie à la surface, on aura ainsi une lame qui schématisera exactement la lamelle labyrinthique. On fabrique actuellement des carreaux de verre qui renferment dans leur épaisseur un grillage métallique : dans cette réalisation de notre comparaison, le grillage métallique inclus représente le réseau capillaire, le verre, qui produit l'inclusion, représente la partie plasmodiale de la lamelle labyrinthique.

En même temps que se produit cette disposition des capillaires et du plasmode, les noyaux de ce dernier arrivent à se coordonner également d'une manière assez régulièrement définie. Au début (fig. 52) ces noyaux étaient jetés sans ordre entre les capillaires, disposés ici en une seule rangée, groupés ailleurs en masses plus ou moins considérables. A mesure que le lobule d'angio-plasmode est fragmenté en lames, puis en lamelles, les noyaux se trouvent rejetés à la périphérie, dans les couches voisines de la surface. La figure 63 (pl. VI) représente un fragment d'angio-plasmode en voie de remaniement au trente-septième jour (fragment emprunté au placenta dont une vue d'ensemble est donnée par la fig. 65). Ici les capillaires sont encore nombreux, c'est-à-dire forment encore plusieurs couches; mais déjà les noyaux sont peu nombreux entre ces capillaires; par contre ils sont tassés et disposés en plusieurs couches à la périphérie de cette grosse lame. La figure 62, qui est du trente-huitième jour, présente un remaniement plus avancé, mais cependant non achevé encore, les fortes encoches qu'on observe à la surface de l'angio-plasmode (AP) indiquant la pénétration de poussées mésodermiques qui vont amener finalement la subdivision de cette lame en lamelles labyrinthiques achevées. Or on voit ici que non seulement les noyaux deviennent plus rares entre les capillaires et se tassent à la périphérie, mais on constate déjà que la zone de plasmode qui confine immédiatement à un capillaire devient plus claire et ne contient pas de noyau. Ainsi se trouvent graduellement réalisées les dispositions définitives que nous pouvons étudier sur les figures 64 (pl. VI) et 74 (pl. VII).

La figure 64 est d'un placenta vers le quarante ou le quarante-cinquième jour (le même qui a donné la vue d'ensemble de la fig. 67). Le capillaire maternel (C) occupe le milieu de la lamelle

labyrinthique; les noyaux de son endothélium sont volumineux. Immédiatement en dehors de ce capillaire maternel est une zone de protoplasma (plasmode ectoplacentaire) d'aspect clair et transparent (malheureusement la gravure et surtout son tirage défectueux n'ont pas rendu aussi nettement que sur nos dessins originaux le contraste entre ce protoplasma central et le périphérique), et dans lequel on ne trouve pas de noyaux. Ceux-ci sont exclusivement localisés dans la zone externe du protoplasma, et là ils sont disposés en deux couches : l'une de ces couches, l'interne, est formée par des noyaux écartés les uns des autres, c'est-à-dire relativement peu nombreux; l'autre couche, tout à fait périphérique, est formée de noyaux nombreux, très rapprochés les uns des autres, l'intervalle qui sépare deux noyaux voisins étant moindre que le diamètre de ces noyaux. Ils sont tellement rapprochés de la périphérie de la surface de la lamelle labyrinthique, que la ligne limite du plasmode de cette lamelle dessine de fines dentelures, dont chaque saillie correspond à la place occupée par un noyau. Enfin la couche de protoplasma qui renferme ces noyaux périphériques, saillants à l'extérieur, est extrêmement foncée, prend très avidement les réactifs colorants; il est telle pièce où ce protoplasma se colore si fortement, que noyaux et protoplasma paraissent au premier abord confondus en une seule masse très sombre.

La figure 74 (pl. VII), empruntée à un autre placenta du même âge, est destinée à montrer ces mêmes dispositions, dans une vue d'ensemble, à un plus faible grossissement. On y constatera, malgré ce faible grossissement, les mêmes dispositions en zones distinctes du plasmode et de ses noyaux. On y verra toutefois qu'il ne faudrait pas tenir comme absolument rigoureuse la topographie susindiquée des noyaux en deux couches; quoique la figure 64 ait été exactement reproduite d'après nature à la chambre claire, elle avait été choisie, parmi les innombrables points favorables d'une préparation, dans un endroit qui présentait une disposition plus simple, plus schématique. Les variations qu'on rencontre à cette disposition type sont données par les diverses régions de la figure 74; on remarquera notamment que les points où la disposition des noyaux s'écarte un peu, par leur plus grand nombre, de ce que nous venons de décrire, sont ceux qui répondent aux intervalles des capillaires d'une lamelle (aux mailles du réseau capillaire) ou aux courtes anastomoses entre deux lamelles juxtaposées.

d. Canaux de distribution du sang maternel. — Pendant le remaniement, toutes les parties de l'angio-plasmode ne sont pas décomposées en lamelles labyrinthiques; de place en place certaines parties demeurent à l'état de masses plasmodiales plus volumineuses; les capillaires maternels qu'elles renferment se dilatent, et ainsi se trouvent développés des cordons d'aspect tout particulier, dont les cavités servent comme canaux de distribution du sang maternel.

Ces canaux montent de la région profonde (surface maternelle du placenta) de la formation angio-plasmodiale, vers la région superficielle (face fœtale); mais leur trajet est très tortueux et oblique, de sorte que presque jamais il n'est possible d'obtenir l'ensemble de l'un d'eux, dans sa continuité, sur une seule et même coupe, faite perpendiculairement au plan du placenta, c'est-à-dire parallèlement à leur direction d'ensemble; mais les coupes sériées ne laissent aucun doute sur la continuité des fragments tels que ceux représentés en 1,1, en 2,2, et 3,3, dans les figures 72 et 73. Les variétés d'aspect présentées sur une seule et même coupe sont du reste suffisamment démonstratives. Tantôt ces canaux sont, dans un seul et même lobule, représentés par une série de sections assez rapprochées pour qu'il soit facile de reconnaître qu'il s'agit là d'une seule et même formation entamée par la coupe à divers niveaux de ses flexuosités multiples; c'est ce qu'on voit sur la figure 72, en 1,1,1 (pour deux lobules situés l'un à droite, l'autre à gauche de la large bourse sanguine qui occupe le milieu de la figure), et également dans la fig. 73, en 1,1,1, avec des variétés de disposition qu'il n'y a pas lieu de décrire. Ailleurs les sections ne correspondent qu'aux deux extrémités du canal, c'est-à-dire que l'une des sections occupe l'extrémité profonde, l'autre l'extrémité superficielle du lobule, comme on le voit dans la figure 72 (en 2,2 et 3,3) et dans la figure 73 (en 3,3). En recherchant ces mêmes formations sur les coupes horizontales (parallèles au plan du placenta) on les retrouve facilement et on acquiert alors des notions plus précises sur leurs dispositions. La fig. 75 (pl. VII) est suffisamment démonstrative à cet égard. Elle montre, en CD, un gros canal de distribution, dans le voisinage immédiat duquel sont quatre autres canaux du même genre, mais moins volumineux. La disposition des parties fait facilement comprendre que ces canaux sont des portions d'angio-plasmode primitif qui n'ont pas subi la fragmentation en lamelles et dont le remaniement a abouti à la formation de larges

voies de conduction du sang maternel. Ces canaux sont donc entièrement les homologues, comme nature, fonction et mode d'origine, de ce que nous avons décrit, dans le placenta du lapin, sous les noms de *tubes caverneux afférents et efférents*, et plus particulièrement de *tubes caverneux interlobulaires* (voir *Placenta des Rongeurs*, p. 106).

La structure de ces canaux mérite d'être décrite. Elle est représentée dans la figure 76. On voit en son centre la lumière d'un vaisseau volumineux (C D), qui a conservé la constitution d'un capillaire, puisque sa paroi propre n'est formée que d'une couche endothéliale, dont les noyaux sont figurés en N, N. Cet énorme capillaire est soutenu par une puissante formation plasmodiale qui forme tout le reste du canal. Immédiatement en dehors de l'endothélium vasculaire, le protoplasma est clair, transparent et dépourvu de noyaux; plus en dehors sont de vastes étendues de plasmode semé de noyaux, mais de noyaux qui sont disposés de manière à former des dessins particuliers; en effet, en allant des régions centrales vers les périphéries, on voit ces noyaux disposés d'abord en traînées rayonnantes; puis ces traînées s'anastomosent, de façon à former un réseau, dont les mailles sont des espaces ovalaires dépourvus de noyaux; enfin, tout à la périphérie, est une couche de noyaux. L'aspect réticulé ainsi produit dans le plasmode est dû non seulement à ce que les noyaux sont disposés comme il vient d'être dit, mais encore à ce que les traînées de noyaux sont dans un protoplasma se colorant fortement, tandis que les champs dépourvus de noyaux sont formés d'un protoplasma qui se colore peu. Toutes ces particularités sont donc de même ordre que celles signalées pour le protoplasma des lamelles labyrinthiques, mais avec une étendue plus grande des parties et une disposition un peu plus compliquée. La surface du canal de distribution est irrégulière, déchiquetée, présentant des saillies et des enfoncements plus ou moins ramifiés (voir ces dépressions en *a*, *a*, *a*, fig. 76), dispositions qui toutes sont dues à la pénétration du mésoderme allantoïdien, lequel est arrivé ici à déchiqueter la périphérie du plasmode, mais non à entrer profondément dans son intérieur pour le subdiviser en lamelles. Qu'il nous soit permis ici d'insister un peu sur ce détail et de signaler la possibilité d'une interprétation erronée. En présence du réseau de noyaux avec protoplasma foncé, tel qu'il est représenté dans la figure 76, on pourrait croire que les

espaces clairs du réseau sont des vides dans le plasmode, et que ces vides sont occupés par des capillaires fœtaux, disposition que nous verrons réalisée à la surface des lamelles labyrinthiques du placenta à terme. Ici il n'en est rien : les mailles du réseau sont bien de la même substance que les travées foncées riches en noyaux, et la transition est en certains points graduelle entre le protoplasma nucléé et foncé (très colorable) et le protoplasma clair, non nucléé. Il suffit pour s'en convaincre d'examiner à un fort grossissement les parties en question. La figure 77 représente à cet effet la coupe d'un canal de distribution, choisi parmi les petits (comme celui qui est en haut et à droite du centre de la fig. 75), afin que toute l'épaisseur de la formation plasmodiale pût tenir dans le champ du microscope, depuis la surface du canal jusqu'à l'endothélium (N) de son vaisseau central. On voit bien ici que les champs foncés et les champs clairs, quoique plus simplement disposés que dans un gros canal, sont formés d'une seule et même substance, et qu'il n'y a de capillaires fœtaux (*c c*, fig. 77) que dans des encoches taillées à la surface du canal. Nous aurons à revenir sur ces dispositions à propos du placenta du chat, qui nous présentera une curieuse variation structurale sur cette disposition en parties claires et foncées de la substance des canaux de distribution.

La dernière question que nous ayons à étudier à propos de ces canaux de distribution est celle de leurs terminaisons ou de leurs connexions d'une part à leur extrémité profonde (du côté de la surface maternelle du placenta) et d'autre part à leur extrémité superficielle (fœtale). — A leur extrémité profonde ils sont en continuité avec les vaisseaux maternels des *lamelles mésentériformes* (voir ci-après l'étude de ces lamelles), comme le montre bien la figure 72, et mieux encore la figure 73 (pl. VII). Après avoir parcouru un certain trajet de la profondeur vers la superficie, ils commencent à émettre des branches latérales; ainsi la figure 75 est une coupe parallèle au plan du placenta dans une zone plus rapprochée de la surface fœtale que de la surface maternelle, et les petits canaux, au nombre de quatre, disposés dans le voisinage du grand canal de distribution *C D*, sont des rameaux provenant de celui-ci, comme la figure le laisse facilement comprendre, et comme le démontre l'inspection de la série des coupes, rameaux qui vont se distribuer aux capillaires maternels des lobules voisins. — A leur extrémité

superficielle les gros canaux de distribution se subdivisent brusquement en canaux plus petits (voir notamment le canal marqué en 3, 3 par la fig. 73), qui se ramifient en se distribuant aux capillaires des lamelles labyrinthiques. Ces dispositions, confirmées par les résultats des injections, nous montrent que les gros canaux de distribution du sang maternel sont les voies afférentes du sang maternel dans le placenta; ils apportent le sang vers les extrémités fœtales des lobules ou complexus de lamelles labyrinthiques; ce sang parcourt alors ces complexus de leur extrémité fœtale (superficielle) vers leurs extrémités profondes (face maternelle du placenta) et là arrive, par des canaux que nous chercherons dans un instant à différencier, dans les voies de retour de la circulation maternelle. Nous trouvons donc ici les mêmes dispositions de circulation que pour le placenta du lapin; et les canaux de distribution du sang maternel du placenta du chien sont bien des homologues des tubes caverneux interlobulaires du lapin. Comme pour ce dernier nous n'arriverons peut-être pas à une connaissance satisfaisante de la disposition des voies de retour (voir *Placenta des Rongeurs*, p. 103). Du reste nous retrouverons des dispositions semblables, mais plus nettes, dans le placenta du chat, et peut-être alors pourrons-nous compléter l'étude de la question.

e. Lames basales de l'angio-plasmode. — A cette étude des canaux de distribution, et comme complément, se rattache la question précédemment posée, mais non traitée, au début de la description des lamelles labyrinthiques, à savoir quelles sont les connexions de ces lamelles dans leurs parties superficielles (extrémités répondant à la surface fœtale du placenta) et à leurs parties profondes (surface maternelle), et actuellement, avec les données précédentes sur la circulation, nous pourrons prendre ce mot connexion, aussi bien au sens fonctionnel qu'au sens purement anatomique. Nous dirons donc qu'à leurs extrémités superficielles les lamelles labyrinthiques sont en connexion les unes avec les autres (fig. 62) et avec les subdivisions des canaux de distribution du sang maternel (fig. 72 et 73). A leurs extrémités profondes elles sont également en connexion les unes avec les autres, de telle sorte que, pour un même lobule (nous savons maintenant que cette expression de lobule répond suffisamment à la réalité anatomique, voir fig. 75), elles viennent successivement se réunir sur une base commune (fig. 72 et 73) qui forme une lame angio-plasmodiale adhérente aux lames mésentériformes

maternelles. Nous aurons à étudier avec soin la manière dont se fait cette adhérence. Pour le moment, arrêtons-nous seulement sur les *lames basales de l'angio-plasmode*. On en voit bien la série sur les figures 65, 66, 67. Ces lames sont relativement épaisses; elles contiennent l'origine des canaux de distribution du sang maternel. Mais même lorsque leur coupe ne comprend pas l'un de ces gros canaux, ces lames basales sont encore épaisses, comme le montre la figure 61 (pl. VI), et alors elles renferment des capillaires maternels de moyen calibre, qui semblent converger vers le point d'attache de la lame basale à la lamelle mésentériforme maternelle. Ces vaisseaux représentent sans doute les voies de retour du sang maternel; mais comme nous n'avons pas obtenu à cet égard des résultats satisfaisants avec des injections, nous n'insisterons pas sur ce détail d'une manière très affirmative.

Pour en finir avec le placenta fœtal, après avoir étudié l'angio-plasmode remanié, il nous faudrait dire un mot des éléments mésodermiques du placenta, et des *arcades épithéliales* ou *ectodermiques*.

Les éléments mésodermiques du placenta ont été décrits par le fait même de l'étude du remaniement de l'angio-plasmode. Ils sont représentés : 1° par de minces cloisons disposées entre les lamelles labyrinthiques, et formées de nombreux capillaires fœtaux, soutenus par quelques cellules mésodermiques étoilées. Ces cloisons sont représentées dans toutes les figures qui viennent de nous servir pour l'étude des lamelles labyrinthiques, et notamment dans la figure 74; — 2° par des cloisons relativement épaisses, interposées aux lobules, qu'elles ne circonscrivent pas complètement (voir la fig. 75); ces cloisons, qui ont été le point de départ des précédentes, répondent en effet aux villosités allantoïdiennes primitives; elles sont formées de vaisseaux fœtaux relativement volumineux, et d'un tissu conjonctif embryonnaire, à la constitution duquel prennent part non seulement des cellules étoilées, mais encore des fins faisceaux de fibrilles conjonctives. La seule disposition importante à signaler pour ces grosses cloisons mésodermiques, c'est la manière dont elles se comportent à leurs extrémités profondes, c'est-à-dire en arrivant au niveau des arcades ectodermiques (AE, AE, fig. 61, 72 et 73). Comme à ce niveau les lobules ou complexus de lamelles labyrinthiques se rétrécissent pour

prendre la disposition que nous venons de décrire sous le nom de lames basales, il en résulte que les espaces entre ces lames et par suite la cloison mésodermique qui remplit chacun de ces espaces, se trouvent élargies d'autant; il y a là (voy. les fig. 61, 67, 72, 73) de puissantes formations mésodermiques fœtales, qui ne sont limitées, du côté du terrain maternel, que par les arcades ectodermiques, étendues, comme dès le début, entre les bases des lobules. Ces arcades ectodermiques ont actuellement un grand développement en surface; elles sont même plus développées en surface qu'il ne serait nécessaire pour s'étendre entre les bases de deux lobules voisins (entre deux lames basales); aussi présentent-elles des plis multiples (fig. 72). Lorsqu'on fait une bonne injection qui remplit bien les vaisseaux fœtaux, le mésoderme des cloisons interloculaires devient turgescent, et l'extrémité profonde de ces cloisons, extrémité renflée et très vasculaire, repousse au-dessous d'elle l'arcade ectodermique correspondante, de telle sorte que cet ensemble vient faire saillie dans les grandes cavités limitées par les cloisons mésentériformes maternelles. Ces dernières cavités, nous allons le voir, ne sont autre chose que les glandes dilatées dont l'ensemble a été étudié dans les stades précédents sous le nom de couche spongieuse (S P, dans la série des figures des planches IV et V). On a alors, en présence de ces dispositions, l'impression de villosités très vasculaires, revêtues d'un épithélium, et plongeant dans les glandes maternelles. Nous verrons que telle a été la raison qui a amené les auteurs à considérer le placenta achevé, aussi bien que le placenta en voie de formation, comme constitué essentiellement par des villosités fœtales plongeant dans les glandes utérines dilatées. Il y a bien quelque chose, nous venons de le voir, qui répond réellement à cette conception, mais ce quelque chose n'est qu'un détail dans la constitution du placenta. Le véritable placenta, le lieu d'échange entre le sang maternel et le sang fœtal, ce sont les complexus ou lobules de lamelles labyrinthiques qui le représentent, et non pas les extrémités profondes des cloisons mésodermiques interlobulaires et leur revêtement ectodermique (arcades ectodermiques).

En traitant des éléments mésodermiques du placenta fœtal, nous avons été amené à décrire la disposition des *arcades ectodermiques*. Nous n'avons donc plus qu'à ajouter un mot sur la constitution actuelle de ces arcades. Précédemment, telles que nous les avons

laissées avant le début du remaniement (planche V, fig. 52), outre qu'elles étaient très peu étendues, ces arcades étaient formées de plusieurs, au moins de deux couches de cellules ectodermiques. Ces cellules se sont maintenant réduites à une seule couche (fig. 61, AE) de longues cellules cylindriques. Au contact de leur extrémité libre on trouve des détritus plus ou moins abondants. Mais ce dernier détail fait partie du second ordre de processus caractéristiques de la période de remaniement de l'angio-plasmode, à savoir l'étude des formations maternelles, sous-jacentes au placenta fœtal.

2° *Des formations maternelles (couche spongieuse, compacte, etc.) pendant le remaniement de l'angio-plasmode.*

Avant que commence le remaniement, nous avons vu que, au-dessous de l'angio-plasmode, on pouvait distingner, dans la muqueuse utérine transformée, les couches suivantes, en allant vers la profondeur, c'est-à-dire du placenta fœtal vers la musculature : la couche des détritus glandulaires, la couche compacte, la couche spongieuse, la couche homogène, et enfin la couche des glandes permanentes, qui confinent immédiatement à la musculature (voir les fig. 50 et 51, pl. IV). Pendant le remaniement de l'angio-plasmode, le nombre et la disposition de ces couches vont être singulièrement simplifiés, car les deux premières disparaîtront complètement.

Le processus qui amène la disparition de ces deux couches nous est déjà connu, car nous l'avons vu commencer déjà pendant la période de formation de l'angio-plasmode, et ce qui va se passer pendant le stade actuel n'est qu'une exagération de ce qui se produisait déjà dans le stade précédent. Ce processus est double. D'une part la couche compacte se transforme en couche de détritus glandulaire; d'autre part la couche de détritus glandulaire est résorbée et disparaît.

La série des figures 58, 59, 60 est disposée de manière à rendre bien évidente la transformation graduelle de la couche compacte, c'est-à-dire de cette couche où la lumière des glandes est presque complètement oblitérée par l'hypertrophie des cellules glandulaires, remarquables par leurs noyaux volumineux et très colorables. Sur la figure 58 (au 30e jour, c'est-à-dire avant ou tout au début du remaniement) la couche compacte (G) est très épaisse, car l'hypertrophie des cellules glandulaires s'est étendue presque

à toute l'épaisseur des glandes, sauf aux grandes cavités glandulaires de la couche spongieuse (comparer avec la fig. 50, pl. IV). Sur la figure 59 (au 32e jour), cette couche compacte a beaucoup perdu de son épaisseur; elle a un peu gagné en profondeur par le fait que maintenant l'hypertrophie des cellules glandulaires s'est étendue jusqu'à la paroi supérieure des grandes cavités de la couche spongieuse (le fait est bien marqué sur la fig. 59, mais sans lettre de renvoi spéciale; voir les cellules qui partent de chaque côté de l'extrémité supérieure de la lamelle mésentériforme), ne respectant que les parties qui échapperont désormais à cette hypertrophie cellulaire, c'est-à-dire les parois latérales et profondes de ces grandes cavités. Mais le peu que la couche compacte a gagné en profondeur est largement compensé par ce qu'elle a perdu du côté opposé; là en effet, elle s'est transformée en détritus glandulaires, dont les dispositions ont été précédemment si souvent décrites (voir notamment les fig. 51 et 52), que nous n'y insisterons pas, nous contentant de renvoyer le lecteur à la figure 59, et de faire remarquer qu'actuellement la couche des détritus glandulaires est environ deux fois plus épaisse que sur la figure 58; elle serait plus épaisse encore si, à mesure qu'elle gagne par sa face profonde, elle ne perdait semblablement par sa face supérieure, où, ainsi qu'il a été déjà vu dans le stade précédent, la formation angio-plasmodiale résorbe graduellement la couche de détritus et se substitue à elle, sans qu'il y ait lieu de parler d'une pénétration de plus en plus profonde des villosités choriales dans la cavité des glandes utérines. Enfin, sur la fig. 60 (au 35e jour) il ne reste plus que quelques fragments épars de la couche compacte : ce sont, dans toute l'étendue transversale de cette figure, seulement trois ou quatre culs-de-sac glandulaires qui présentent encore un épithélium hypertrophié avec gros noyaux très colorés; tout le reste est transformé en détritus glandulaire, tout, même les éléments de la paroi supérieure des grandes cavités de la couche spongieuse; et cependant la couche des détritus glandulaires, si épaisse qu'elle soit, n'a pas la puissance qu'on aurait pu supposer par avance, en partant de la figure 59 et en la modifiant simplement par transformation de sa couche compacte en couche de détritus. C'est que, encore une fois, la couche de détritus perd par sa face supérieure à mesure qu'elle gagne par sa face profonde.

On peut donc dire que dès le 35e jour les couches utérines sous-

jacentes au placenta fœtal, sont réduites en nombre par la disparition de la couche compacte.

La couche des détritus glandulaires va disparaître à son tour; la résorption graduelle qu'elle subissait jusqu'à présent, va tout à coup marcher avec une rapidité extrême. Tout en annonçant cette rapidité actuelle du processus, nous ne voudrions pas y insister, parce que c'est une interprétation à laquelle prend peut-être une trop grande part la présence d'une lacune dans la série de nos pièces. Dans notre collection, après les pièces du 35e jour (fig. 60), où la couche des détritus glandulaires est très épaisse, nous tombons brusquement aux pièces du 37e jour (fig. 65, pl. VI) où, sans transition, cette couche a presque entièrement disparu, au moins comme formation continue. On en trouve bien encore des traces relativement volumineuses, mais au niveau de la bordure verte (voir D, D, au-dessous de BV, BV, dans la fig. 65); mais nous ne devons parler que plus tard des transformations au niveau de cette bordure verte, et du reste cette figure 65 (comme malheureusement bien d'autres parties de la pl. VI) est si mal venue à l'héliogravure et au tirage, que ces détails n'y ont pas un caractère suffisamment démonstratif. Admettons donc, au moins pour un instant, que notre série de pièces présente ici une légère lacune, et que nous ne pouvons faire assister le lecteur à la résorption graduelle de la couche du détritus glandulaire, telle que nous l'avons laissée au 35e jour (fig. 60); l'état définitif que nous allons constater ne laissera aucun doute sur cette résorption, dont le processus est du reste suffisamment mis en évidence par l'étude des stades antérieurs.

Ce résultat définitif, aux 37e et 38e jours, est représenté par les figures 65 et 66, dans une vue d'ensemble, et, pour certains détails à un plus fort grossissement, dans la figure 61. On voit que la formation maternelle qui est actuellement immédiatement sous-jacente au placenta fœtal est la couche spongieuse des grandes dilatations glandulaires. Disons tout de suite, que la couche homogène, ni la couche des glandes permanentes n'a subi aucune modification notable, de sorte que l'étude des parties maternelles à la fin de la période de remaniement de l'angio-plasmode se réduira à une analyse détaillée de ce qu'est devenue la couche spongieuse, puis de ses rapports avec le placenta fœtal.

Les grandes cavités de la couche spongieuse sont devenues

actuellement énormes, et régulièrement disposées côte à côte, sur une seule rangée. Sur une coupe il y a à étudier à ces cavités quatre parois : deux latérales, une supérieure (fœtale) et une profonde.

Parlons tout de suite de la paroi supérieure ou fœtale, dont l'examen fera suite à ce qui a été dit dans les lignes précédentes. Cette paroi est constituée par une formation fœtale, par les *arcades ectodermiques* (AE, AE, fig. 61, 65, 66, 67, 72 et 73). En effet, la couche épithéliale glandulaire qui représentait primitivement cette paroi, a subi graduellement l'hypertrophie épithéliale qui l'a incorporée à la couche compacte (fig. 59), puis la désagrégation qui l'a amenée à faire partie de la couche de détritus glandulaire, et enfin, ayant subi la résorption qui fait disparaître la couche de détritus glandulaire, elle a disparu à son tour, ne laissant comme traces que quelques débris dont il sera question dans un instant. Par suite la face inférieure ou profonde du placenta fœtal est venue prendre sa place, et cette face profonde est représentée, au niveau des grandes cavités glandulaires, par les arcades ectodermiques, dont nous avons précédemment décrit l'augmentation d'étendue en surface, le plissement, les rapports avec le mésoderme fœtal sus-jacent, et les dispositions qui donnent l'impression de villosités fœtales plongeant dans les glandes utérines. Quant aux restes et débris de la paroi épithéliale primitive, transformée en détritus glandulaire, ou, d'une manière générale, quant aux restes des détritus glandulaires, ils sont encore assez longtemps représentés par des grumeaux de substance finement granuleuse, dans lesquels sont épars d'innombrables fragments de noyaux. Ces grumeaux sont représentés en D, D, D, dans la figure 61. On les trouve non seulement attachés à la surface inférieure des arcades ectodermiques, attachés à l'extrémité libre des longues cellules épithéliales de ces arcades, mais encore d'une part aux points d'union des lamelles mésentériformes avec la base (lame basale) des lobules d'angio-plasmode (nous reviendrons dans un instant sur ce point), et d'autre part dispersés dans les grandes cavités glandulaires de la couche spongieuse. Sans doute, au cours de la résorption de la couche des détritus glandulaires, y a-t-il une sorte de dislocation de cette couche lorsqu'elle est devenue d'une certaine minceur; elle se fragmente alors, et tandis que quelques fragments restent attachés aux arcades ectodermiques, les autres tombent dans les grandes cavités glandulaires, où ils se mêlent au produit de ces

glandes. Ainsi se trouverait hâtée la résorption des détritus glandulaires, et expliquée leur disparition si rapide; c'est-à-dire que la lacune que nous avons cru devoir admettre entre nos pièces de la figure 60 et celles de la figure 65, serait en définitive plus apparente que réelle.

Puisque, en traitant de la paroi supérieure ou fœtale des grandes cavités de la couche spongieuse, nous avons été amené à compléter l'étude de la résorption de la couche des détritus glandulaires, disons encore un mot sur les vaisseaux, capillaires maternels, qui, contenus primitivement dans les cloisons interglandulaires, se trouvent ensuite plongés dans le détritus glandulaire (fig. 60). Il est difficile de se rendre compte de la manière dont se comportent ces vaisseaux à mesure que le détritus glandulaire est résorbé; sans doute, comme la formation plasmodiale se substitue à la couche de détritus, sont-ils graduellement incorporés dans cette formation et deviennent-ils éléments vasculaires de l'angio-plasmode? Il faut aussi tenir compte de ce que l'ensemble du placenta augmente d'étendue, de volume pendant ces transformations, et qu'ainsi les vaisseaux du détritus glandulaire sont facilement utilisés, se disposant dans les lames basales des lobules de lamelles labyrinthiques, pour former les voies afférentes et efférentes du sang maternel.

La paroi profonde des grandes cavités de la couche spongieuse est plane, unie, disposée sur un seul et même plan, parallèlement au plan de l'ensemble du placenta; elle est revêtue d'une seule couche d'épithélium à cellules basses, et qui ne paraît pas de nature à présider à une sécrétion bien notable; mais sur cette paroi viennent s'ouvrir, à des intervalles très écartés, les conduits des glandes permanentes (couche des glandes permanentes, sous-jacente à la couche homogène), conduits qui traversent obliquement la couche homogène (voir notamment la fig. 65).

Nous arrivons enfin aux parois latérales des grandes cavités de la couche spongieuse. Elles forment ces cloisons que, déjà dans le stade précédent, nous avons désignées sous le nom de *lamelles mésentériformes*. Actuellement leurs dispositions méritent de plus en plus ce nom, car elles se présentent, sur une coupe, comme de véritables mésentères contenant dans leur épaisseur, entre leurs deux feuillets épithéliaux, les vaisseaux qui, du terrain maternel, vont au placenta fœtal. Ces lamelles mésentériformes se détachent de la couche homogène, où elles s'insèrent par une extrémité un

peu épaissie (voir fig. 65 et 66) et elles montent vers le placenta, en décrivant un trajet plus ou moins flexueux (fig. 58, 59, 60). Selon les conditions dans lesquelles a été durci et conservé l'ensemble d'un placenta, ces lamelles se présentent avec des directions diverses, sur une coupe, tantôt inclinées et couchées les unes sur les autres, comme dans la figure 66, tantôt droites et rigides, comme dans la figure 65. Elles sont minces, avec, sur la coupe, de nombreuses nodosités, qui correspondent à des dilatations produites par les nombreux et gros vaisseaux qu'elles renferment; l'épithélium de leur surface est formé d'une seule couche de cellules plus hautes que larges, avec un noyau situé près de l'extrémité libre de la cellule (voir fig. 71, en MF). Enfin, par leur extrémité supérieure, elles donnent attache au placenta fœtal; ici sont des dispositions particulières que nous avons annoncées devoir être traitées dans un paragraphe spécial, sous le titre de *connexion du placenta maternel et du placenta fœtal.*

3° *Connexion (mode d'attache) du placenta fœtal et du placenta maternel.*

Quoique, d'une manière générale, les expressions de placenta fœtal et de placenta maternel ne soient pas très justifiées, nous les emploierons ici, pour la commodité des descriptions, et parce que dans le cas particulier elles sont suffisamment nettes, d'après toutes les études qui précèdent, et par mode d'attache ou connexions de ces deux placentas nous entendons parler du lieu où les vaisseaux maternels passent dans les formations d'origine fœtale.

Pour les rongeurs tels que le lapin, le rat, la souris, les formations fœtales sont appliquées par toute leur surface profonde sur les formations maternelles, et le passage des vaisseaux maternels se fait, d'une manière diffuse, sur les divers points de cette zone d'adhérence entre les deux placentas. Chez le cochon d'Inde nous avons vu le placenta fœtal porté sur une sorte de court pédicule, qui s'allonge en forme de véritable cordon chez l'agouti (*Placenta des Rongeurs*, p. 543). Chez le chien (et nous verrons ultérieurement des dispositions analogues chez le chat), le placenta fœtal est attaché à l'extrémité superficielle des lamelles mésentériformes maternelles; en effet, la surface profonde ou maternelle du placenta fœtal est représentée par deux formations qui se succèdent, alternent sur une coupe (fig. 65 et 66) : ce sont les arcades ectodermi-

ques et les lames basales. Au niveau des arcades ectodermiques, pas d'adhérences ; ces arcades sont libres , ondulées, et forment comme le revêtement épithélial de grosses villosités plongeant dans les grandes cavités de la couche spongieuse. Au niveau des lames basales sont les seules adhérences entre les deux placentas.

Le placenta fœtal se trouve donc ainsi appliqué non sur une surface continue, mais sur les bords libres d'une série de lamelles (lamelles mésentériformes), dont l'ensemble circonscrit de larges alvéoles (grandes cavités de la courbe spongieuse), et ses lieux d'adhérences dessinent des lignes en réseau, lignes très étroites comparativement aux surfaces interposées qui sont libres de toute connexion. Il en résulte que ces attaches, dont nous allons analyser les dispositions histologiques, sont extrêmement fragiles et se rompent au moindre accident. Quand on ouvre, vers la fin de la gestation, un renflement utérin de chienne, immédiatement après avoir sacrifié celle-ci, les contractions de la tunique musculaire de l'utérus amènent, entre l'étendue des parois utérines et celle du placenta fœtal, une discordance qui aboutit immédiatement au détachement de ce dernier. Pour arriver à conserver les connexions, il faut laisser refroidir l'utérus, sans y toucher, sur l'animal ouvert ; puis, avec les plus grandes précautions, c'est-à-dire en réduisant au minimum la manipulation, placer l'utérus entier dans un liquide qui coagule et fixe les tissus, par exemple dans l'alcool. C'est seulement après vingt-quatre ou quarante-huit heures de cette immersion qu'on pourra sectionner, avec une lame bien affilée, les parois du renflement utérin, pour en détacher des fragments dont on achèvera le durcissement dans les liquides appropriés. Ce n'est qu'après bien des tentatives infructueuses qu'on réussit à obtenir des fragments satisfaisants, sans dislocation. Et quand ces fragments ont acquis le durcissement voulu, et qu'il s'agit de les débiter en coupes, les précautions les plus délicates sont indispensables pour éviter le détachement des parties fœtales. En dehors de l'inclusion au collodion ou à la paraffine, il est impossible de réussir ces préparations ;

encore, pendant les manipulations que nécessite l'inclusion à la paraffine, surtout sous l'influence de la chaleur (séjour à l'étuve dans la paraffine en fusion), voit-on trop souvent se produire l'accident qu'on a tout fait pour éviter.

Cette fragilité des adhérences entre le placenta maternel et le

placenta fœtal est due non seulement à la faible étendue des surfaces linéaires en connexion, mais encore à la disposition de ces connexions.

Une lamelle mésentériforme étant constituée par deux revêtements épithéliaux entre lesquels sont interposés des capillaires, avec quelques rares cellules conjonctives, c'est seulement par les capillaires (ou vaisseaux quelconques ayant la structure des simples capillaires) que se fait une véritable continuité entre le placenta fœtal et le placenta maternel; entre l'épithélium maternel (de la lamelle mésentériforme) et le plasmode ectoplacentaire, il n'y a que contiguïté, et encore celle-ci a-t-elle lieu par des débris cellulaires ou par des cellules atrophiées ou en dégénérescence.

La *continuité établie par les capillaires* est bien évidente, puisque c'est le même vaisseau qui surgit du terrain maternel et est reçu dans les formations fœtales. Cette disposition est celle qui s'est établie dès les premiers stades de l'apparition de l'angio-plasmode, elle résulte de la nature et du mode même de formation de cet angio-plasmode, constitué par du plasmode ectoplacentaire, qui entoure les capillaires maternels. Lorsque existait, sous l'aspect d'une épaisse formation, la couche des détritus glandulaires (fig. 59, 60), les capillaires maternels surgissaient de ces détritus glandulaires et entraient dans le plasmode fœtal. Lorsque la couche des détritus glandulaires a disparu, il en subsiste encore des traces au niveau des lames basales, sur les bords des arcades ectodermiques (la fig. 61, en DD, est spécialement pour représenter cet état), et alors les capillaires, sortant de la lamelle mésentériforme (MF, fig. 61), traversent encore quelques flaques (qu'il nous soit permis d'employer cette expression) de détritus glandulaire, pour, aussitôt après, pénétrer dans le plasmode qui forme la lame basale du complexus de lamelles labyrinthiques. Enfin, que ces flaques de détritus glandulaires soient résorbées à leur tour, et le capillaire, qu'il soit étroit ou au contraire très large comme ceux qui appartiennent aux canaux de distribution du sang maternel, passera directement, sera continu, de la lamelle mésentériforme dans la lame basale des complexus labyrinthiques (voir les fig. 66, 67, 72 et 73).

Dans les détails donnés à propos de la continuité des capillaires, nous trouvons déjà des éléments qui vont nous servir à l'étude de la *contiguïté des formations épithéliales*. Nous voulons parler de

l'état de choses représenté par la figure 61 (pl. VI), au moment où l'ensemble de la couche des détritus glandulaires a disparu par résorption, et où il n'en reste que quelques débris, quelques flaques au niveau des extrémités correspondantes des lamelles mésentériformes (en D,D, fig. 61 ; les mêmes dispositions sont reproduites en une vue d'ensemble dans la fig. 65, en AE et D). Lorsque la résorption de ces derniers restes de détritus glandulaire est achevée, la partie correspondante de la lame basale viendra par le fait même au contact de l'extrémité de la lamelle mésentériforme, c'est-à-dire que, tandis que les capillaires se continuent de la lamelle mésentériforme dans la lame basale, l'épithélium qui est sur chaque face de la lamelle mésentériforme viendra au contact du plasmode qui est sur chaque face de la lame basale, la partie de plasmode qui prend part à ce contact étant exactement celle qui se continue avec l'arcade ectodermique correspondante (fig. 66, 67, 72 et 73).

Nous avons donc à examiner, sur une coupe, quelle est la disposition, au niveau de cette contiguïté, d'une part des éléments fœtaux (plasmode) et d'autre part des éléments maternels (épithélium de la lamelle mésentériforme). Nous ferons cette étude à l'aide des figures 69 et 71. Ces figures sont empruntées à la région de la bordure verte ; elles représentent la manière dont les parois des cavités de la bordure verte sont adhérentes aux lamelles mésentériformes. Or nous verrons bientôt que ces cavités de la bordure verte sont homologues à des complexus labyrinthiques, et que leurs attaches aux lamelles mésentériformes se font de même que les attaches de ces complexus. Du reste il n'y aurait qu'à supposer que dans la figure 71 le vaisseau *V*, au lieu de s'ouvrir dans une cavité, conserve ses parois flanquées de chaque côté par le plasmode, et nous aurions la représentation d'une lame basale de complexus labyrinthique.

Les éléments fœtaux de la région de contact (en 2, fig. 71) sont ce qu'ils étaient dès le début ; c'est une formation plasmodiale, bien circonscrite, semée de noyaux régulièrement disposés. Cette partie du plasmode est légèrement épaissie (2, 2, fig. 71) comme si elle allait au-devant des éléments maternels (3). De chaque côté le plasmode s'amincit, se réduit à une seule couche de noyaux, et bientôt (en 1, 1, fig. 71) autour de chacun de ces noyaux le protoplasma s'individualise en une cellule épithéliale, c'est-à-dire que nous sommes alors en présence des arcades ectodermiques (voir les dispositions d'ensemble sur les figures 66, 67, 72 et 73).

Les éléments maternels, c'est-à-dire l'épithélium de la lamelle mésentériforme, c'est-à-dire en fin de compte l'épithélium glandulaire, ainsi qu'il résulte suffisamment de toutes les études qui précèdent, est également dans un état conforme à celui où dès le début nous avons vu tout épithélium maternel qui se trouve au contact des formations fœtales; il est dégénéré, atrophié. Mais ici la dégénérescence n'aboutit plus à l'émiettement des cellules, à leur transformation en un détritus semi-liquide, avec amas irréguliers de fragments nucléaires. Les cellules frappées d'atrophie ne se dissocient pas; elles sèchent pour ainsi dire sur place. Leurs dispositions sont alors très analogues à ce que nous avons constaté pour l'atrophie et la résorption de l'épithélium de la surface utérine lorsque l'ectoderme vient pour la première fois au contact de cette surface (voir les fig. 15, 16, 17, 20, 24, pl. II). En effet, si sur la figure 71 on suit le repli mésentériforme (MF) vers son extrémité supérieure, en partant des cellules épithéliales bien normalement constituées, plus hautes que larges, avec noyau placé dans le voisinage de l'extrémité libre de la cellule, telles que nous les avons précédemment décrites, on arrive graduellement sur des cellules entre lesquelles ont disparu les lignes de séparation; en même temps les noyaux sont devenus moins granuleux, d'aspect plus homogène, foncés sur leurs bords; puis l'épithélium forme une couche relativement mince (à partir de 3, fig. 71) et les noyaux se plissent, se ratatinent et se trouvent épars dans la substance vitreuse, homogène, qui représente l'épithélium dégénéré. C'est cette substance homogène qui est en contact avec le plasmode ectodermique (2, 2, fig. 71) et comme collée à lui.

Nous ne saurions assez insister sur le rapprochement qu'il y a à faire à cet égard entre la figure 71 et les fig. 15, 16, 17, 20, 24, c'est-à-dire entre le mode d'atrophie et de résorption des éléments épithéliaux maternels au commencement et à la fin de la gestation. Ainsi, après les longues et puissantes transformations qui ont abouti à l'élaboration des détritus glandulaires, les formes de dégénérescence épithéliales reprennent le même type qu'elles avaient au début; ainsi le placenta, complètement développé, est attaché, par contiguïté d'éléments, au terrain maternel, de la même manière que l'était la vésicule blastodermique (l'ectoderme, voir notamment les fig. 20 et 24) tout au début de la gestation. Aussi ces attaches sont-elles aussi fragiles dans un cas que dans l'autre.

La figure 69 représente non pas une variété dans la disposition de ce mode d'attache, mais une des variantes de l'aspect que peut présenter une coupe selon les particularités du point où elle passe. Ici encore cette figure est relative à la bordure verte, mais elle est valable aussi bien pour les autres régions du placenta. Nous savons, de par l'étude détaillée des lamelles labyrinthiques, que, au niveau des mailles du réseau capillaire qui occupe l'axe de la lamelle, le plasmode d'une des faces de la lamelle vient rejoindre le plasmode de la face opposée, et remplit ainsi la maille du réseau. Il en est de même pour les lames basales : si la coupe passe entre deux vaisseaux, le plasmode sera continu d'une face à l'autre de la lame basale; c'est ce que représente la figure 69, qui diffère de la figure 71 par l'absence de vaisseau au niveau de l'attache du placenta sur la lamelle mésentériforme (voir le vaisseau V de la fig. 71). Cette figure 69, étant empruntée à la région de la bordure verte, présente par suite quelques particularités (mésorderme en *m* 1), qui seront expliquées plus tard. Le seul détail qui nous intéresse ici, c'est la continuité du plasmode (2) d'un côté à l'autre, et par suite son adhérence sur une plus grande étendue avec l'épithéliuum maternel dégénéré et en voie de résorption. De plus cette figure nous présente l'occasion de soulever une nouvelle question. Dans la lame mésentériforme, à côté des capillaires, il y a quelques rares cellules de tissu conjonctif (voir l'extrémité inférieure des fig. 69 et 71). Que deviennent ces cellules à niveau de la région d'attache? Nous ne saurions le dire; nous n'en trouvons plus trace, et, sauf le capillaire, toute la masse d'attache appartenant à la lamelle mésentériforme est constituée par une masse vitreuse, peu colorable, à la surface de laquelle sont les noyaux flétris, ratatinés, plissés, et très colorables. Sans doute les cellules conjonctives disparaissent par atrophie et résorption ; tout ce que nous pouvons affirmer c'est qu'on ne trouve aucune trace figurée de leur transformation, ni par suite de la part qu'elles pourraient prendre à la constitution de la masse d'attache.

Dans les descriptions qui précèdent, nous avons chaque fois parlé d'atrophie et de résorption de l'épithélium des lamelles mésentériformes. On pourrait nous dire que l'atrophie, la dégénérescence sont évidentes, traduites par les figures 69 et 71; mais que la résorption est supposée, et que peut-être n'a-t-elle pas lieu; c'est-à-dire que, lorsque les derniers restes de détritus glandulaire ont

disparu, lorsque la lame basale est arrivée au contact de l'épithélium des lamelles mésentériformes et lorsque s'est établie la contiguïté de ces parties par les masses d'attache précédemment décrites, les choses restent en l'état, les masses d'attache n'étant pas soumises à une résorption graduelle. Il n'en est rien; cette résorption est évidente : elle est traduite non par une figure, mais par la comparaison de figures prises à des stades de plus en plus avancés. Ainsi sur les figures 66 (38e jour) et 67 (40e ou 45e jour) les lamelles mésentériformes sont plus longues que sur les figures 71 et 73 (placenta à terme), et cependant toutes ces figures sont au même grossissement de 11 fois. Donc les lamelles mésentériformes diminuent de hauteur dans les dernières semaines de la gestation; elles ne peuvent le faire que par leurs extrémités supérieures, qui sont graduellement, qu'on nous passe l'expression, mangées par le placenta fœtal. Ainsi les rapprochements que nous avons faits entre l'épithélium de la surface utérine au début de la gestation, et l'épithélium des lames mésentériformes du placenta à terme, ces rapprochements se poursuivent dans tous les détails : les formes de dégénérescence sont les mêmes, et les produits dégénérés sont soumis semblablement à la résorption, de la part des mêmes formations fœtales, ectoderme ou plasmode qui en dérive. Il n'y a de différence qu'en ce que dans un cas le processus est de courte durée, qu'il se prolonge longuement dans l'autre. En effet, la mince couche d'épithélium et de noyaux de la muqueuse dégénérés du début de la gestation (fig. 15, 16, 17, 20, 24), une fois résorbée, n'est pas remplacée et disparaît sans plus laisser de traces (fig. 23); au contraire, à mesure que les masses d'attache (3, 3, fig. 69 et 71) formées d'épithélium dégénéré sont résorbées, elles sont remplacées par d'autres masses résultant de la dégénérescence qui atteint successivement les cellules épithéliales placées plus bas à la surface des lamelles mésentériformes. C'est ce que font bien comprendre les figures 69 et 71, et ce que nous avons dit, il y un instant, sur le raccourcissement graduel des lamelles mésentériformes.

Ainsi, d'un instant à celui qui lui succède immédiatement, les parties maternelles qui sont en contact immédiat avec le placenta fœtal ne sont plus les mêmes. Celles qui, à un moment donné, établissent ce contact, cette attache, ont disparu au moment suivant, résorbées par le placenta fœtal, et sont remplacées par de nouveaux

produits de dégénérescence, destinés à disparaître et à être remplacés à leur tour.

Cet énoncé, donné à propos des attaches du placenta sur les lamelles mésentériformes, est valable pour toute l'histoire de l'évolution du placenta fœtal, depuis sa première apparition, jusqu'à la fin de la gestation, aussi bien pour les rongeurs que pour les carnassiers. L'attache, l'adhérence des formations fœtales aux tissus de la mère est plutôt fonctionnelle qu'anatomique; nous voulons dire que le placenta fœtal ne se soude pas aux formations maternelles comme une greffe végétale, qui établit des rapports anatomiques définis et persistants, mais comme un parasite qui adhère aux tissus dont il fait sa proie, amenant sans cesse devant lui une dégénérescence des parties qu'il assimile ensuite, et se trouvant ainsi attaché toujours à des zones de plus en plus profondes de ces tissus, par le fait qu'il a produit la résorption des couches avec lesquelles il était précédemment en contact. Il en résulte que l'histologie du placenta doit présenter des faits sans analogues avec ceux de l'histologie d'un organisme quelconque, des faits invraisemblables de par les données de l'histologie classique. Les caractères de ces faits résultent de deux conditions principales. D'une part de ce que nous sommes en présence de deux organismes distincts, la mère et le fœtus, qui ne contractent que des connexions provisoires; aussi tout est-il provisoire dans les rapports des éléments de l'un à l'autre organisme, témoin la disposition entre le placenta fœtal et les lamelles mésentériformes maternelles. D'autre part de ce que nous sommes en présence de tissus qui suivent une évolution continue, de sorte que le placenta ne sera pas demain ce qu'il était le jour précédent. De là cette nécessité, que nos recherches nous montrent de plus en plus rigoureuse, de n'entreprendre l'étude d'un placenta qu'à la condition de pouvoir réunir les matériaux en série complète, depuis le commencement jusqu'à la fin de la gestation.

Pour résumer les processus qui se passent pendant le remaniement de l'angio-plasmode, nous dirons : Toutes les couches des formations utérines, situées au-dessus de la couche spongieuse, sont graduellement résorbées; les culs-de-sac glandulaires de la couche spongieuse se transforment en d'immenses cavités, séparées par des cloisons dites lamelles mésentériformes, et comme les parois supérieures de ces cavités sont également résorbées, les formations

fœtales arrivent à reposer sur les extrémités libres des lamelles mésentériformes et à n'avoir qu'en ces lieux seulement attache sur les tissus maternels. Ce sont les parties profondes des lobules d'angio-plasmode qui s'attachent en ces points, les arcades ectodermiques venant correspondre aux grandes cavités de la couche spongieuse et en former le couvercle. Pendant ce temps l'angio-plasmode a été remanié par la pénétration du mésoderme et des vaisseaux allantoïdiens, de telle sorte qu'il a été graduellement décomposé en lamelles labyrinthiques, lesquelles sont formées d'un réseau de capillaires maternels, sur les deux faces duquel est étalée une couche de plasmode. Les capillaires fœtaux rampent dans les interstices qui sont entre les lamelles labyrinthiques.

Historique et critique des lamelles labyrinthiques (placenta à terme).

Introduction. — Avant de passer en revue la manière dont les divers auteurs ont expliqué la disposition et la formation des lamelles labyrinthiques (pour ne parler ici que de ceux qui ont reconnu l'existence de ces lamelles), nous devons donner quelques indications générales sur les différences essentielles qu'il y a entre les faits que nous venons d'établir dans les pages qui précèdent et les conceptions des divers auteurs à cet égard.

Pour laisser de côté les menus détails, ces indications générales doivent porter essentiellement sur l'expression de *villosités fœtales* appliquée au placenta de la chienne.

Nous allons voir que tous les auteurs qui ont étudié ce placenta arrivent, avec une imposante unanimité, à cette conclusion que le placenta de la chienne est formé de *villosités fœtales* ou *choriales*, qui s'enfoncent dans le tissu utérin, puis s'y ramifient, en donnant naissance par leurs faces latérales à d'innombrables prolongements; ceux-ci pénètrent dans les tissus maternels interposés aux villosités primitives, et aboutissent ainsi à amener les vaisseaux fœtaux dans le voisinage presque immédiat des vaisseaux maternels, avec interposition, entre les deux ordres de vaisseaux, de diverses couches d'éléments maternels et fœtaux, couches sur le nombre et la nature desquelles les opinions les plus diverses sont émises, les plus consciencieux se bornant à dire qu'il leur est impossible de discerner ce qui est élément fœtal et élément maternel.

Or dans nos descriptions nous avons aussi dû employer l'expres-

sion de *villosités*, parce qu'elle répond réellement à certaines dispositions primitives; mais nous l'avons toujours employée avec un correctif, parlant tantôt de *villosités ectodermiques creuses*, tantôt de *villosités mésodermiques*. Jamais nous n'avons employé le mot de villosités dans le sens que lui donnent les auteurs dont nous allons passer en revue les travaux. Il nous faut donc bien préciser ici ces différences, car elles résument les points les plus essentiels de l'évolution du placenta. Nous nous servirons à cet effet des schémas A_1 et M_1 de la fig. XV.

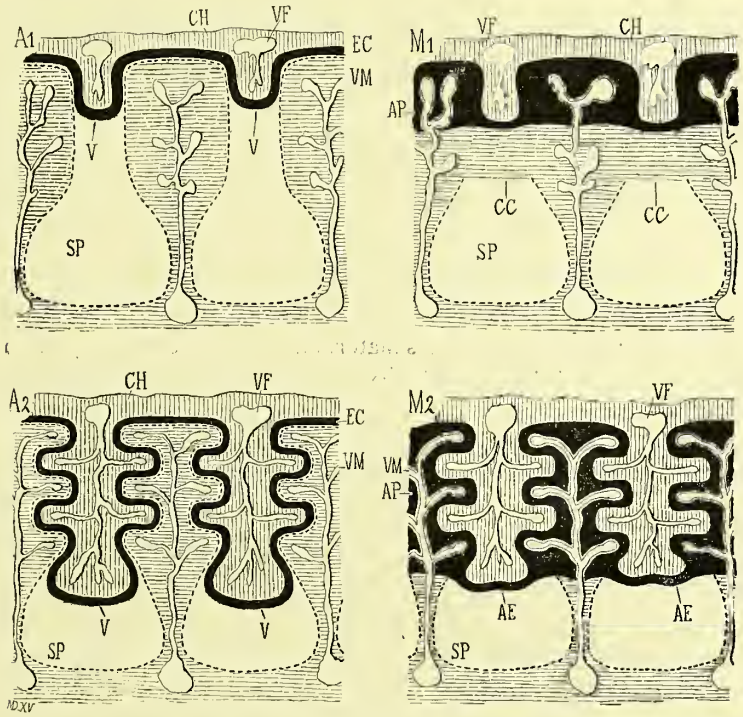

Fig. XV. — Schémas comparatifs du placenta de la chienne, d'une part d'après les idées classiques (A_1, A_2), et d'autre part d'après les faits relatifs à l'existence de l'angio-plasmode (M_1, M_2). — CH, tissu conjonctif du chorion ; — VF, vaisseaux fœtaux ; — VM, vaisseaux maternels; — V, les prétendues villosités; — CC, couche utérine des glandes oblitérées; — AE, arcades ectodermiques; — AP, angio-plasmode; — SP, SP, grandes cavités glandulaires de la couche spongieuse; — EC, ectoderme.

Le schéma A_1 montre ce que les auteurs entendent par *villosité fœtale* du placenta de la chienne. Le chorion (CH), appliqué sur la surface utérine, dont l'épithélium est plus ou moins conservé (représenté dans cette série de schémas par une ligne à traits interrompus),

émet des prolongements qui pénètrent dans les orifices des glandes; ces prolongements sont formés d'un revêtement ectodermique (ligne noire pleine) et d'un corps de tissu mésodermique (figuré par des hachures verticales) où se ramifient bientôt les vaisseaux allantoïdiens. Que les uns admettent la pénétration seulement dans les glandes longues, que les autres veuillent la voir aussi bien dans ces glandes que dans les courts cryptes de Sharpey-Bischoff, peu importe. L'essentiel c'est que la villosité (V) ainsi conçue est construite selon le type classique de ce qui est connu en anatomie sous le nom de villosité, c'est-à-dire une saillie mésodermique avec un revêtement épithélial; l'extrémité de la villosité fait librement saillie dans une cavité glandulaire; le tissu interposé entre deux villosités est du tissu maternel (figuré par des hachures horizontales), sur la constitution duquel les opinions les plus diverses sont émises.

Le schéma M_1 montre comment nos recherches nous ont fait voir ces mêmes parties. L'épithélium utérin a disparu; à sa place l'ectoderme s'est appliqué à la surface utérine, et s'y est développé en une épaisse couche plasmodiale (AP) qui reçoit et enveloppe les capillaires émanés des couches maternelles sous-jacentes, capillaires qui ont conservé leur paroi propre, de sorte que ce plasmode mérite le nom d'angio-plasmode (figuré en noir plein, comme toutes les formations ectodermiques dans la série de ces schémas); mais cette épaisse couche d'angio-plasmode est creusée de place en place par des cavités en doigt de gant; c'est là ce que nous avons appelé *villosités ectodermiques creuses*; ces cavités sont bientôt remplies par du mésoderme et des vaisseaux allantoïdiens (VF); c'est là ce que nous avons appelé *villosités mésodermiques*. Maintenant il est facile de voir en quoi, malgré ces expressions nécessaires, mais corrigées de villosités, la disposition des parties ne correspond en rien à des villosités classiques, telles que celles de la figure A_1. En effet il ne s'agit pas d'une saillie mésodermique avec un revêtement épithélial; il s'agit d'une puissante formation plasmodiale ectodermique, dans laquelle pénètrent des prolongements mésodermiques. Il n'y a pas à parler de tissus maternels interposés entre deux villosités voisines, car tout ce qui est entre deux villosités creuses est d'origine fœtale, c'est le plasmode ectoplacentaire, renfermant seulement comme éléments maternels les parois des capillaires utérins (d'où le nom d'angio-plasmode). Enfin il ne

s'agit pas de villosités dont l'extrémité libre ferait saillie dans une glande ; d'une part, il n'y a pas d'extrémités libres, la limite inférieure des formations ectodermiques étant sur une même ligne, qui passe sans interruption de la base des masses d'angio-plasmode aux arcades ectodermiques formant le fond de cavités en doigt de gant creusées dans cet angio-plasmode ; d'autre part les cavités des glandes ne sont pas libres et béantes à ce niveau ; elles ont été oblitérées pour l'hypertrophie de l'épithélium glandulaire qui s'est bientôt transformé en détritus glandulaire. (Il va sans dire que sur les schémas nous n'avons pas cherché à figurer ces derniers détails, nous contentant de représenter par des hachures horizontales tout ce qui est tissu maternel, qu'il s'agisse de tissu conjonctif, d'épithélium glandulaire hypertrophié, ou de détritus glandulaire.)

En tenant compte de ces différences essentielles entre les schémas A_1 et M_1 il sera facile de comprendre que l'accroissement des formations fœtales se fait non par une pénétration de plus en plus profonde de villosités dans des cavités glandulaires, mais par une augmentation d'épaisseur de l'ensemble de l'angio-plasmode, qui prend successivement la place des tissus maternels sous-jacents, lesquels sont résorbés. Naturellement les villosités creuses de l'angio-plasmode augmentent de longueur à mesure que celui-ci croît en épaisseur.

Arrivons donc au moment où l'angio-plasmode a acquis son épaisseur définitive ; nous sommes alors en présence du placenta achevé (schémas A_2 et M_2). Il est caractérisé par la formation des lamelles labyrinthiques. Voyons comment tous les auteurs ont conçu cette formation, et comment nos recherches nous amènent à l'interpréter.

Pour tous les auteurs, nous le verrons dans l'exposé historique qui va suivre, les prétendues villosités fœtales donnent naissance à des ramifications latérales qui pénètrent dans les tissus maternels interposés aux villosités, et arrivent à subdiviser ces tissus en lamelles contenant les capillaires maternels. Le schéma A_2, simplifié à un degré extrême, mais cependant exact, montre cet engrènement réciproque des lamelles fœtales et des lamelles maternelles, et, chose essentielle, indique quelles sont alors les parties interposées entre un capillaire fœtal et le capillaire maternel voisin, les traits noirs, pleins ou interrompus, les parties à hachures verticales ou horizontales ayant les mêmes significations conventionnelles que

dans le schéma précédent, il est facile de voir que, pour aller de la cavité d'un capillaire fœtal à celle d'un capillaire maternel, il faut traverser successivement une couche d'éléments mésodermiques fœtaux, une couche épithéliale ectodermique, une couche épithéliale maternelle, une couche de tissu conjonctif utérin, et enfin la paroi du capillaire fœtal; il est vrai que la plupart des auteurs reconnaissent, avec raison, que les éléments mésodermiques fœtaux deviennent très rares et finalement insignifiants autour des capillaires fœtaux, et qu'il en est de même des éléments du tissu conjonctif utérin autour des capillaires maternels; cependant quelques-uns parlent de cellules déciduales; tous, en tout cas, admettent la présence, entre les deux capillaires, d'une double couche épithéliale, l'ectoderme fœtal et l'épithélium utérin; la plupart admettent cette double couche, tout en déclarant qu'il est impossible de faire, sur les préparations, la part de ce qui revient à l'une et de ce qui appartient à l'autre, mais quelques-uns prétendent faire cette distinction et en donnent des figures.

Le schéma M_2 nous montre comment les choses sont disposées en réalité. L'angio-plasmode interposé aux villosités creuses a été remanié, c'est-à-dire subdivisé en lamelles par la pénétration des éléments de la villosité mésodermique. Il en résulte une disposition très analogue à celle du schéma A_2, mais qui en diffère par les deux points essentiels suivants : 1° il n'y a aucune trace d'épithélium utérin; 2° les capillaires maternels sont en contact immédiat avec les éléments ectodermiques, c'est-à-dire avec la couche plasmodiale ectodermique; cette dernière disposition résulte de la constitution primitive de l'angio-plasmode. — Ces deux points essentiels peuvent encore être formulés par la proposition suivante, en tenant compte de ce que les éléments mésodermiques fœtaux deviennent très rares autour des capillaires correspondants : il n'y a d'interposé entre les capillaires fœtaux et maternels qu'une seule couche, qu'une seule formation, à savoir la couche plasmodiale ectodermique. C'est-à-dire que, dans le placenta fœtal, là où les vaisseaux maternels et fœtaux viennent s'intriquer, il n'y a, sauf la paroi des capillaires maternels, rien que des formations d'origine fœtale. Avec cette dernière conclusion on voit combien le placenta des carnassiers s'éloigne peu, comme structure, de celui des rongeurs; chez ceux-ci le placenta proprement dit ne contient absolument aucun élément de tissu d'origine maternelle, le sang maternel

circulant, sans parois propres, dans les tubes plasmodiaux ectoplacentaires; chez les carnassiers, le placenta contient des parois vasculaires maternelles, parce que sa formation première est due à un angio-plasmode et non à un plasmode pur.

Cette particularité du placenta des carnassiers nous sera singulièrement précieuse pour montrer les parentés structurales entre les divers types de placenta, car nous sommes actuellement assez avancés dans nos recherches (sinon dans leur publication) pour voir nettement les transitions entre les placentas qui sont réellement formés de villosités maternelles et fœtales distinctes et plus ou moins enchevêtrées, et les placentas à formations plasmodiales. Mais ce sont là des conclusions générales qu'il n'est pas encore temps de formuler avant d'avoir produit toutes les études et qui doivent leur servir de base.

Pour en revenir encore à l'expression de villosités choriales et à la valeur qu'il faut lui attribuer, nous aurons recours à une troisième et dernière série de schémas. Supposons que, tandis que le placenta fœtal croît en épaisseur, et atteint à cet égard ses dimensions définitives (fig. XVI), les villosités choriales des auteurs ne donnent pas de ramifications latérales, et supposons d'autre part que notre angio-plasmode ne soit pas remanié; ce sont là deux suppositions de même ordre, car remaniement de l'angio-plasmode et ramifications latérales des villosités ne sont qu'un seul et même phénomène, vu de façons différentes dans l'analyse de ses détails. Ces deux suppositions sont représentées, la première par le schéma A_3, la seconde par le schéma M_3 (fig. XVI). Sur le premier, on voit que la conception de la villosité choriale, dans le sens de ce qu'on entend classiquement sous le nom de villosité, serait réalisée de la manière la plus complète : une longue saillie, formée d'un corps mésodernique et revêtue d'un épithélium, se serait enfoncée dans les glandes utérines jusque vers leurs parties profondes, de façon à venir faire saillie dans les grandes cavités de la couche spongieuse S P; entre ces villosités serait du tissu utérin (hachures horizontales) avec ses vaisseaux. Or, dans le cas des deux suppositions homologues que nous avons faites, ce n'est pas ainsi que seraient disposées les choses (schéma A 3), mais bien selon le mode indiqué par le schéma M_3. L'angio-plasmode, ayant augmenté d'épaisseur aux dépens des formations utérines sous-jacentes résorbées, serait arrivé jusqu'au niveau de la couche

spongieuse S P, toute sa limite inférieure serait sur une même ligne, aussi bien pour les lobules d'angio-plasmode que pour les arcades ectodermiques (A E) qui les réunissent. A ce moment ces arcades ectodermiques se plissent plus ou moins et arrivent ainsi à faire saillie dans les grandes cavités de la couche spongieuse; elles affectent les rapports que les auteurs attribuent aux extrémités profondes des prétendues villosités choriales, et cependant ce ne sont pas des extrémités de vraies villosités; ce sont des lames épithéliales, des arcades ectodermiques, passant en pont de la base d'un lobule d'angio-plasmode à la base d'un lobule voisin.

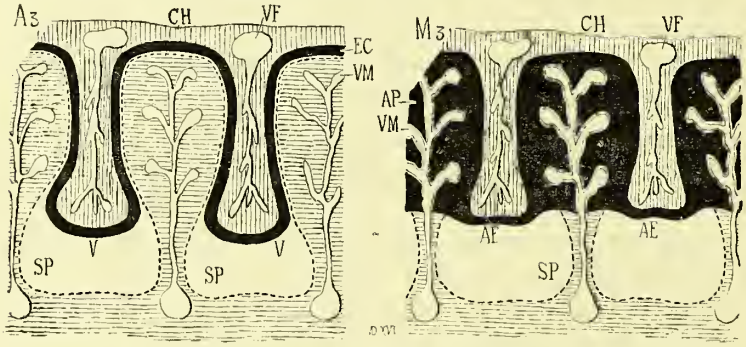

Fig. XVI. — Schéma de villosités non ramifiées (A_3) ou d'un angio-plasmode non remanié (M_3). Lettres comme dans la fig. XV.

La conception des prétendues villosités choriales du placenta de la chienne, et de leurs ramifications dans le terrain maternel, a eu pour origine ce fait que les auteurs qui se sont occupés du placenta des carnassiers avaient d'abord étudié celui des pachydermes et des ruminants [1]. Là le placenta est bien réellement formé de villosités fœtales et de villosités maternelles pénétrant réciproquement dans les intervalles les unes des autres. Après avoir constaté cette disposition villeuse, il a été impossible aux auteurs de ne pas concevoir un type semblable pour les autres formes de placenta. Mais ici on pourra me faire une objection semblable, penser que mon esprit a été de même, mais en un sens inverse, forcé dans ses interprétations par l'image persistante et suggestionnante des dis-

1. On s'en convaincra en lisant les travaux de Turner, et particulièrement, afin d'avoir, en un rapide coup d'œil, une vue d'ensemble de ses idées, en lisant l'excellente analyse que Farabeuf en a donnée en 1876 (*Structure du placenta chez les animaux*, *Revue des Sciences médicales*, t. VIII, p. 455).

positions constatées dans mes premières recherches. En effet, j'ai étudié d'abord le placenta des rongeurs, j'y ai vu les formations plasmodiales, et passant alors aux carnassiers, j'aurais été amené à y retrouver des formations homologues, de même que les auteurs, suggestionnés par les placentas villeux des ruminants et pachydermes, n'ont pu se défendre de voir les mêmes villosités chez les carnassiers. Je répondrai que tel n'est réellement pas le cas; en même temps que le placenta des rongeurs, j'étudiais celui des pachydermes et ruminants; depuis longtemps mon opinion est faite à cet égard; elle est entièrement, sauf quelques détails histologiques, d'accord avec les descriptions classiques. Entre temps je réunissais les pièces, et effectuais les séries de coupes pour le placenta des carnassiers; j'étais donc, en abordant l'étude de ces dernières préparations, réellement indifférent, en état d'équilibre entre l'impression produite par les placentas villeux et les placentas à formation plasmodiale. Pour l'interprétation du placenta de la chienne c'est donc uniquement une analyse minutieuse des dispositions histologiques, en dehors de toute suggestion produite par mes autres études, qui m'a guidé dans mes interprétations, et du reste toutes les descriptions détaillées du présent mémoire montrent bien qu'il ne s'agit pas ici d'interprétations, mais de faits exposés essentiellement d'après l'enchaînement de leurs évolutions successives.

Ces considérations générales, avec les schémas comparatifs qui les accompagnent, permettront au lecteur de voir dans l'historique suivant non pas une simple énumération d'opinions contradictoires, mais une série de conceptions qui sont comme autant de variations sur un thème commun, celui de la villosité placentaire des pachydermes et des ruminants. Nous diviserons cet historique en trois périodes.

Première période. — Bojanus, de Baer, Sharpey, Bischoff. — Les premiers anatomistes qui se sont occupés du placenta de la chienne ont surtout basé leurs conclusions sur l'examen d'utérus dans les premiers temps de la gestation; ils ont détaché le chorion de ses adhérences à la muqueuse; ils ont vu ainsi les villosités mésodermiques, sur lesquelles ils n'ont pas fait de recherches histologiques proprement dites, et, de cet état initial, ils ont conclu à une pénétration de plus en plus profonde, et à une subdivision ultérieure de

villosités fœtales dans le terrain maternel. Il faut citer à cet égard Bojanus, de Baer, Sharpey et Bischoff.

a. Bojanus, dont nous avons déjà reproduit une figure (ci-dessus, fig. VIII, dans le texte) relative à l'ensemble des membranes de l'œuf, a donné une très exacte description de ce qu'on peut observer en disséquant de dehors en dedans un renflement de gestation, à la quatrième semaine. En incisant le renflement, dit-il [1], on détache les enveloppes de l'embryon sous la forme d'une masse sphérique se prolongeant par deux extrémités cylindriques; la partie moyenne, située entre ces deux prolongements, est seule très adhérente à la paroi utérine correspondante, dont elle ne peut être détachée sans déchirures. Quand on a effectué cette séparation, cette partie moyenne des enveloppes fœtales présente une surface creusée de larges cellules, rappelant l'aspect des alvéoles d'un gâteau de miel [2]. Ces cellules sont larges, hexagonales ou arrondies, par places très irrégulières; elles sont limitées par des parois ou cloisons membraneuses non rigides, mais flasques et dilacérées par places, vu leurs adhérences primitives à la paroi utérine [3]. Cette couche alvéolaire, qu'il compare à la caduque humaine, Bojanus la nomme *caduque celluleuse*; elle ne se prolonge pas, dit-il, sur les deux bouts de l'œuf, mais, disposée en ceinture, elle est comme perforée à ses deux pôles et laisse passer, sous forme de deux appendices cylindriques, les autres membranes de l'embryon. En examinant avec soin ses cellules ou alvéoles, on voit dans leur fond des orifices conduisant dans d'autres cellules placées plus profondément, l'ensemble de la caduque formant ainsi une série de couches d'alvéoles destinées sans doute à recevoir les humeurs par lesquelles se font les échanges entre la mère et l'embryon.

En incisant cette couche celluleuse de la caduque, continue Bojanus, on met à nu, au-dessous d'elle, une seconde couche blanchâtre et d'aspect réticulé; comme la précédente, cette couche n'existe que sur la portion sphérique, moyenne de l'œuf, c'est-à-dire que, interposée entre la caduque celluleuse et le chorion, elle s'étend jusqu'au niveau de la bordure verte du chorion, ne lais-

1. L. Bojanus, *Observatio Anatonica de Fetu canino 24 dierum ejusque velamentis* (*Not. Act. Acad. Leopold.*, X, 1; Bonnae, 1820).

2. Ceci est une très exacte description de l'aspect macroscopique de la *couche spongieuse* (dilatations glandulaires).

3 Ces cloisons sont nos *lamelles mésentériformes*.

sant libres que les deux appendices cylindriques sus-indiqués. Cette couche est molle, difficile à isoler en membrane continue, et mérite, par son aspect, le nom de *caduque spongieuse* [1]; elle est en effet creusée d'innombrables orifices qui reçoivent les villosités du chorion sous-jacent, et les connexions ainsi établies sont si multiples, qu'il est impossible d'isoler cette couche sous forme d'une membrane continue.

Enfin en enlevant cette caduque spongieuse, on arrive sur le chorion remarquable par ses nombreux vaisseaux, et formant une enveloppe complète, c'est-à-dire non perforée à ses deux extrémités, comme les enveloppes précédentes. La région moyenne, sphérique, de ce chorion est recouverte d'innombrables villosités, et limitée, en allant vers les extrémités cylindriques de l'œuf, par une bordure verte. Comme chez le fœtus à terme on voit cette zone verte marquer les bords du placenta, il est évident qu'ici aussi sa présence nous indique la signification de la partie villeuse en question, laquelle n'est donc autre chose que la région placentaire des enveloppes fœtales.

Au delà de cette bordure verte le chorion se prolonge (extrémités cylindriques de l'œuf) en une membrane transparente, extrêmement délicate, revêtant la vésicule ombilicale sous-jacente.

b. Baer [2], à propos d'un utérus de chienne, à la fin de la troisième semaine de la gestation, insiste sur les villosités qui hérissent le chorion, excepté aux deux extrémités de l'œuf; des villosités maternelles se sont développées, dit-il, entre ces villosités fœtales, et ces deux ordres de productions arrivent à se souder et à s'unir fortement. Sur un œuf plus âgé (*op. cit.*, p. 22), il trouve les parties fœtales et maternelles unies d'une façon si intime, qu'on ne les peut séparer que par la macération, après laquelle on observe, sur les deux surfaces disjointes, des rugosités dues au déchirement du tissu conjonctif et à l'arrachement des vaisseaux. Du reste à cette époque on ne s'occupait guère que de rechercher, par des injections, les rapports de contiguïté entre les vaisseaux maternels et fœtaux. Tel est le cas d'Eschricht [3], qui du reste ne parle que du placenta du chat.

1. C'est l'ensemble de nos couches compactes et de détritus glandulaires.
2. K.-E. von Baer, *Untersüch. üb. d. Gefässwerbindung zwischen Mutter und Frucht*, Leipzig, 1828, p. 20.
3. Fr. Eschricht, *De organis quæ respirat. et nutrit. fœtus mammalium inserviunt.* — Hauniæ, 1837.

c. Nous avons précédemment, à propos de l'historique des glandes, et à propos des villosités creuses de l'ectoderme, lors de leur première apparition, donné un extrait des recherches de Sharpey à ce sujet. Décrivant les parties sur des utérus plus avancés, cet auteur s'exprime ainsi [1] : « Avec les progrès de la gestation les cavités glandulaires et leurs embouchures se dilatent et reçoivent des prolongements membraneux de la surface de l'œuf; ces prolongements sont des excroissances du chorion et renferment des ramifications des vaisseaux ombilicaux; ils sont creux au début, et leurs cavités communiquent un certain temps avec la cavité générale du sac chorial; mais ils sont ensuite comblés et présentent alors la constitution type d'une villosité. *Plus tard ces villosités se compliquent par la formation de ramifications latérales, qui se subdivisent à leur tour, mais leur extrémité terminale, qui ferme l'ouverture de la glande correspondante, reste unie et large, recouverte d'un épithélium* [2]. Les vaisseaux maternels s'insinuent entre ces ramifications de villosités fœtales et les entourent, sauf au niveau de l'extrémité terminale qui plonge dans la cavité de la glande [3]. »

d. Bischoff, tout en reconnaissant combien il est difficile de démêler les parties fœtales et maternelles, conclut à peu près comme Sharpey. « Au début, dit-il (p. 114) [4], les villosités choriales pénètrent dans les glandes, d'où il est facile de les extraire par arrachement. Plus tard il est difficile de constater exactement ces dispositions, mais on ne saurait douter que les choses continuent à se comporter comme elles l'ont fait au début. Les glandes utérines croissent de plus en plus et avec elles les villosités qui y sont contenues comme dans un fourreau. Les unes comme les autres émettent de nombreux prolongements latéraux et contractent ainsi des connexions qu'on ne peut séparer sans déchirer les parties. Dans les villosités se répandent les vaisseaux fœtaux, et entre les glandes utérines se ramifient les vaisseaux maternels. Nulle part ces deux ordres de vaisseaux ne sont en connexion directe. Cet

1. Sharpey, *On the Membrana decidua and uterine Glands* (Trad. angl. de la Physiologie de Muller). — Voir aussi : *London and Edinb. monthly Jour.*, Febr., 1842; — *Microscopic. Journ.*, vol. II, n° 21, p. 279.

2. On reconnait ici la description des arcades ectodermiques (AE, dans la série des planches et dans les figures schématiques XV et XVI).

3. On voit que cette description correspond bien à notre schéma A2 (fig. XV), donné comme type des descriptions classiques.

4. L.-W. Bischoff, *Entwicklungsgeschichte des Hunde-eies*. Braunschweig, 1845.

ensemble forme le placenta zonaire, auquel on peut ainsi distinguer une portion maternelle formée par les glandes utérines hypertrophiées et les vaisseaux utérins, et une portion fœtale formée par les villosités du chorion avec les ramifications des vaisseaux ombilicaux. Les villosités choriales n'entrent pas ici dans des sinus veineux utérins, mais bien dans des glandes devenues très volumineuses. Finalement ces parties sont si intimement soudées, qu'on ne les peut séparer; c'est la portion maternelle du placenta qui se détache avec la partie supérieure des glandes hypertrophiées [1]. »

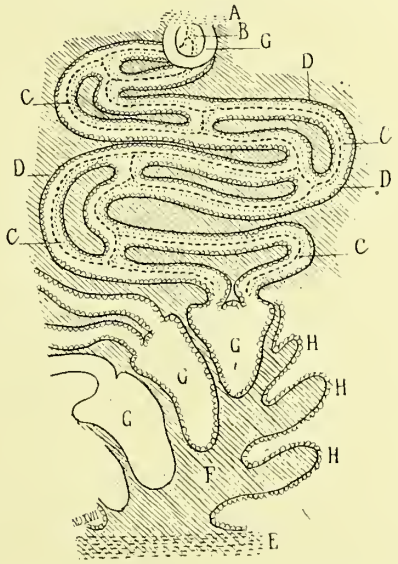

Fig. XVII. — Ercolani, 1869, pl. I, fig. 3. — Légende d'Ercolani : « Section schématique verticale de l'utérus, du placenta et du chorion d'une chienne. — A, chorion adhérent à la surface fœtale du placenta; — B, vaisseaux artériels et veineux en rapport avec ceux du cordon ombilical, et desquels naissent les villosités constituant la portion fœtale du placenta; — C, C, les susdites villosités; — D, D, follicules glandulaires à marche fort sinueuse et communiquant entre eux, ou portion maternelle du placenta, dérivant des plis et des sillons préexistant dans la membrane muqueuse de l'utérus non gravide. Les culs-de-sac de ces follicules sont indiqués en bas par la lettre G, en haut la même lettre indique leur orifice qui est adhérent au chorion. — E, E, parois de l'utérus; — F, tissu conjonctif qui s'élève entre les grands plis de la muqueuse transformés en follicules glandulaires sinueux, parcourus par les vaisseaux maternels ou utéro-placentaires. — H, H, grands plis festonnés de la muqueuse utérine qui s'élèvent sur les bords externes du placenta. Les franges des festons internes de ces plis sont transformées en follicules glandulaires. »

1. Notons que Bischoff dit plus loin (*Ibid.*, p. 116) : « Je ne pense pas que de cette constitution du placenta du chien on puisse tirer une conclusion générale sur la constitution du placenta des autres animaux et de l'homme. Ainsi les choses ne sont pas disposées de même chez le chat, comme l'a montré Eschricht. Et d'autre part il ne m'a pas été possible de voir des glandes utérines chez le lapin. »

Seconde période. — *Ercolani* (1869), *Turner*, *Ercolani* (1877), *Tafani*, *Heinz*, *Lombardini.* — Après Bojanus, de Baer, Sharpey et Bischoff, les auteurs que nous allons passer en revue ont étudié histologiquement le placenta, ont reconnu ce que nous appelons *lamelles labyrinthiques* et ont cherché à se rendre compte de l'origine et de la signification des éléments anatomiques de ces lamelles.

a. Ercolani croit retrouver dans le placenta de la chienne la même disposition que dans les cotylédons de la vache. « Chez la chienne et la chatte, dit-il (*op. cit.*, p. 5) [1], la forme typique du follicule (pl. I, fig. 3 — fig. XVII ci-contre) ne se perd pas; mais au lieu de se répéter dans sa forme simple, telle qu'on l'a vue chez la vache, il s'allonge extraordinairement comme en glandes tubulées, qui s'adossent étroitement, par leurs parois, aux villosités du placenta fœtal. L'ouverture des follicules à la surface du placenta se trouve à l'endroit où pénètrent les villosités du chorion (G); leur fond, en cul-de-sac, est visible dans l'intérieur du placenta vers sa surface utérine (GG). Néanmoins il est impossible de suivre ou d'isoler entièrement un follicule depuis son orifice jusqu'à sa terminaison, à cause de la structure compliquée et sinueuse des anses entériformes, de leur rapprochement très intime, et de leurs nombreuses communications dans l'épaisseur du placenta. » — Ceci est une première indication, donnée dans les pages d'introduction de son mémoire. Plus loin (*Ibid.*, p. 104 à 107), Ercolani entre dans plus de détails, avec des figures moins schématiques (fig. 1 et 2 de sa planche VIII, reproduite dans les figures XVIII et XIX, ci-contre). Pour lui, chez la chienne, les villosités choriales pénètrent dans les excavations ou festons de la muqueuse qui ne sont que des follicules très développés. Dans la partie profonde du placenta on trouve des culs-de-sac glandulaires jusque dans lesquels n'ont pas pénétré les villosités choriales; dans la partie supérieure, on voit un réseau uniforme de tubes, à parcours très sinueux, communiquant entre eux au moyen de petites commissures (pl. VIII, fig. 1, fig. XVIII, ci-contre). Arrivés à la surface du chorion (pl. VIII, fig. 1, en *c*,*c*) ces tubes s'ouvrent en extrémités de diamètre variable, selon qu'un nombre plus ou moins grand de tubes confluent dans l'ouverture. Les villosités du chorion pénètrent dans les orifices

1. G.-B. Ercolani, *Mémoire sur les glandes utriculaires de l'utérus et sur l'organe glandulaire de néoformation*. Trad. franç., Alger, 1869.

des tubes sinueux susdits, mais elles n'arrivent pas dans les cavités glandulaires inférieures. Ainsi l'organe glandulaire de nouvelle formation ne prend pas ici le type de follicule glandulaire simple, parce que une partie des follicules a une disposition singulièrement flexueuse et qu'ils communiquent entre eux; mais on retrouve toujours la forme d'un canal ou tube, dans lequel se trouve d'un côté l'orifice, de l'autre l'extrémité en cul-de-sac, où est renfermée une anse vasculaire du chorion chargée d'absorber l'humeur provenant de la production épithéliale interne du follicule.

Enfin, dans un appendice à ce même travail de 1869, Ercolani ajoute encore quelques détails (*Ibid.*, p. 179); ils sont relatifs aussi bien à la chatte qu'à la chienne : « A l'endroit où s'est arrêté l'œuf,

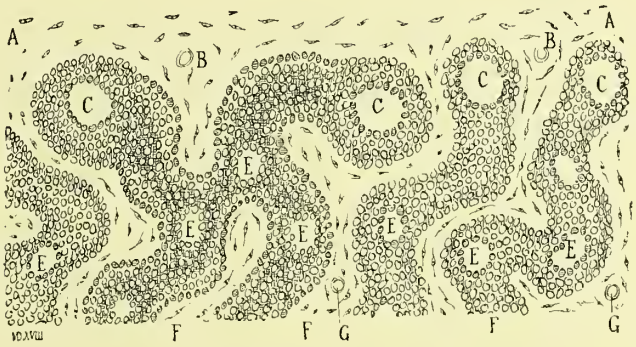

Fig. XVIII. — Ercolani, 1869, pl. VIII, fig. 1. — Légende d'Ercolani : Section verticale du placenta d'une chienne à terme; région de la surface fœtale du placenta : — A, A, chorion dont les cellules du tissu connectif se confondent avec le tissu connectif provenant de celui de l'utérus, par lequel le chorion adhère fortement à la surface fœtale du placenta; — B, B, vaisseaux en rapport avec ceux du cordon ombilical, et desquels partent les villosités, constituant la portion fœtale du placenta, qui entrent dans les follicules glandulaires; — C, C, les ouvertures des follicules sur la surface fœtale du placenta communiquant fréquemment entre elles au moyen de tubes courts; — E, E, ouvertures provenant de la section d'autant de ces tubes de communication; — F, F, tissu connectif né par prolifération de celui de l'utérus, et parcouru par les vaisseaux utéro-placentaires; — G, G. vaisseaux susdits.

dit-il, la muqueuse utérine prend d'abord l'apparence folliculeuse; les replis, et par conséquent les excavations, sont de petites dimensions; à la place où ne se forme pas le placenta, ils disparaissent promptement, et la muqueuse redevient unie, à cause de la distension que le développement de l'œuf produit sur les parois utérines. Là, par contre, où le placenta se forme, l'épithélium qui recouvre les follicules exigus qui s'étaient formés, paraît se ramollir et prendre une apparence tomenteuse. En même temps, du tissu

conjonctif sous-épithélial, prolifère un autre tissu de cellules arrondies, molles et délicates qui se confondent avec celles de l'épithélium ramolli. La forme des follicules est maintenue par l'élévation de ce tissu de néoformation en lamelles minces, droites, verticales d'abord et couvertes d'un délicat épithélium qui correspond à celui qui tapissait la muqueuse utérine. Entre ces lames du tissu produit par les cellules de nouvelle formation s'insinuent des prolongations laminaires du chorion, où, plus tard seulement, on distingue les vaisseaux.

« Pendant les progrès de la formation et du développement de la portion maternelle du placenta, les lamelles s'allongent sans

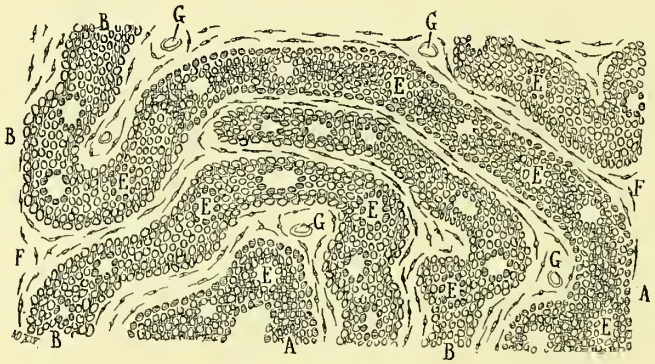

Fig. XIX. — Ercolani, pl. VIII, fig. 2. — Légende d'Ercolani : Portion médiane du même placenta, qui montre la marche très sinueuse des follicules glandulaires qu'on voit entiers aux endroits marqués par la lettre A, et à moitié ouverts à la lettre B. — Les lettres E, F, G, correspondent aux parties indiquées par les mêmes lettres dans la figure précédente.

augmenter de grosseur, et sous la pression de l'accroissement de l'œuf, elles se plient et se replient sur elles-mêmes jusqu'à présenter précisément la structure de l'organe achevé (pl. VIII, fig. 2 — fig. XIX ci-contre). Pendant cette période de formation, les lames du nouveau tissu sont uniques; mais lorsque les tubes glandulaires se seront formés, comme dans la susdite figure, chaque tube sera constitué par la moitié de deux plis qui s'unissent entre eux, en renfermant les vaisseaux qui se sont formés dans les lames choriales interposées, dès l'origine du placenta, entre les lamelles de néoformation. »

Ainsi Ercolani a vu et figuré les lamelles labyrinthiques; il les prend pour des tubes; mais peu importe; cette confusion est facile quand on ne contrôle pas les coupes verticales par des coupes

horizontales. Mais que représentent ces tubes à ses yeux? J'avoue que la première fois que j'ai lu les passages ci-dessus reproduits, je me suis refusé à croire qu'Ercolani eût pu commettre la singulière confusion que j'y voyais; mais son texte, aidé des trois figures que nous avons également reproduites, est bien explicite : pour Ercolani ces tubes sont des glandes, des follicules de nouvelle formation. La première figure (reproduite dans la fig. XVII) est schématique, mais les deux autres (reproduites en XVIII et XIX) sont d'assez bonnes reproductions des lamelles labyrinthiques; il y est dessiné des parties claires (en C,C et E, E) dans lesquelles on reconnaîtra facilement les capillaires, ou la place occupée par les capillaires maternels; pour Ercolani ces parties claires sont les ouvertes des follicules à la surface du placenta, ou bien des orifices de communication de ces follicules entre eux. Dans ces follicules doivent pénétrer ultérieurement, dit-il, les vaisseaux fœtaux (!); quant aux vaisseaux maternels ils sont entre les lamelles ou follicules, en G, G (fig. XVIII et XIX), c'est-à-dire qu'il a pris pour maternels les véritables vaisseaux fœtaux.

Je le répète, j'avais peine à croire à la possibilité de pareilles confusions; mais Ercolani lui-même les a reconnues ultérieurement avec une bonne foi à laquelle il faut rendre hommage. C'est à la suite des travaux de Turner, et après avoir lui-même pratiqué des injections, qu'il est arrivé à une interprétation plus exacte. Nous ne reprendrons donc la suite des mémoires d'Ercolani, qu'après avoir parlé de Turner. Disons seulement que, tout en reconnaissant ses premières erreurs, Ercolani ne changera rien à la formule générale : le placenta restera toujours pour lui une néoformation glandulaire; c'est pour lui un dogme, devant lequel les faits s'effacent; le dogme subsiste toujours; il trouverait que le placenta est formé de cartilage ou de lamelles osseuses, qu'il n'en arriverait pas moins à conclure que c'est une néoformation glandulaire d'origine maternelle.

b. Turner (*op. cit.*, p. 72) [1] a étudié spécialement la chatte ; mais ses conclusions sont valables en grande partie pour la chienne; au début il a trouvé, dit-il, des villosités choriales pénétrant dans des cryptes, disposition qui concorde, dit-il, avec ce qu'ont décrit

1. W.-M. Turner, *Lectures on the comparative anatomy of the Placenta*, Edinbourg, 1876.

Sharpey et Bischoff pour le chien. Seulement, à ses yeux, les cryptes en question (p. 75) ne correspondent pas aux vraies glandes primitives de la muqueuse, mais sont formés par une végétation de cette muqueuse qui forme des plis réticulés. A cet égard ses observations concordent, dit-il, avec celles d'Ercolani. Du reste, dans les quelques détails qu'il donne sur le placenta de la chienne, on voit qu'il le considère comme une intrication de villosités (ou de lis) fœtales et maternelles. « Les prolongements de la muqueuse utérine entrent dans le placenta par une multitude de points entre les villosités fœtales, et, en montant vers le chorion, émettent une série de ramifications, de manière à envelopper les subdivisions des villosités choriales. Ces prolongements intraplacentaires de la muqueuse consistent en un tissu conjonctif sub-épithélial, où se ramifient les vaisseaux maternels, et en un épithélium composé en partie de cellules cylindriques et en partie de cellules qui, de cylindriques régulières, sont devenues irrégulièrement polyédriques... Les villosités choriales sont ramifiées à l'infini, de manière à se terminer en petites touffes villeuses. Les rameaux de l'artère ombilicale s'y terminent en un réseau capillaire serré. Ces villosités sont en contact intime avec les cellules épithéliales qui revêtent les prolongements intraplacentaires de la muqueuse utérine » (*op. cit.*, p. 83).

Mais chez le renard, Turner décrit avec plus de détails les rapports des vaisseaux maternels et des vaisseaux fœtaux dans le placenta, et surtout donne une excellente figure d'une injection où il représente le réseau capillaire fœtal pénétrant entre les cellules ectoplacentaires (*op. cit.*, p. 85) : « Chez une femelle de renard, tuée environ vers le milieu de la gestation, je constate que la constitution du placenta est tout à fait comparable à ce qu'elle est chez la chienne... Les vaisseaux maternels des prolongements utérins sont plus volumineux que des capillaires ordinaires et présentent un diamètre trois à quatre fois plus large que les capillaires correspondants des villosités fœtales... En général, par suite de la subdivision successive de ces prolongements ou lames maternelles, *les trabécules qui en résultent arrivent à ne plus contenir qu'un seul capillaire colossal* [1], et, comme la plupart de ces vaisseaux

1. Ceci est une bonne description d'une lamelle labyrinthique; mais on voit, quelques lignes plus loin, que Turner considère le revêtement (plasmodial) de ces lamelles comme un épithélium maternel.

montent alors verticalement dans le placenta, les coupes horizontales de l'organe montrent ces vaisseaux en section transversale. Alors on voit le vaisseau transversalement sectionné entouré par un anneau de cellules, le revêtement épithélial maternel, car le tissu conjonctif sous-épithélial correspondant est tellement réduit qu'on n'en voit plus guère de traces, et que les cellules épithéliales forment comme une adventice spéciale autour du volumineux capillaire... Les villosités du chorion sont de larges lames, profondément subdivisées, de façon à présenter une disposition arborescente » (p. 86).

c. Nous arrivons ainsi à la seconde manière d'Ercolani [1] : « En étudiant, dit-il (p. 15), les descriptions et les exactes figures de Turner sur le placenta injecté du renard, et en les comparant avec ce que j'avais dit et représenté relativement au placenta de la chienne et de la chatte, tout à coup je m'aperçois que si les observations de Turner étaient exactes, il se trouvait que j'étais tombé dans une grande erreur en interprétant comme je l'avais fait la structure intime du placenta chez les carnassiers, car j'avais pris les vaisseaux utéro-placentaires maternels pour les vaisseaux d'origine fœtale, et j'avais pris pour des follicules glandulaires néoformés des parties qui n'ont en réalité rien de commun avec des cryptes ou follicules. Tous ceux qui se sont appliqués à étudier la structure intime du placenta et qui connaissent les grandes difficultés de ces recherches, comprendront facilement comment, en ne faisant pas préalablement une injection du placenta des carnassiers, on peut facilement tomber dans l'erreur que j'ai commise, erreur que je dirais presque inévitable; mais je n'ai pas à insister sur ce point; il me suffit que, mis en éveil par les observations de Turner, et après les avoir répétées, j'aie pu corriger cette erreur et parvenir ainsi à comprendre que si chez certains animaux la structure glandulaire de la portion maternelle du placenta apparaît clairement sous la forme de cryptes et follicules ordinaires, comme dans les placentas diffus ou multiples (cotylédonaires), au contraire la forme glandulaire, quand le placenta est unique, soit zonaire, soit discoïde, est complètement méconnaissable, quoique le placenta maternel ne perde pas le caractère fondamental d'organe secrétant. Et en effet,

1. G.-B. Ercolani, *Sull'unita del tipo anatomico della placenta nei Mammiferi*, etc. Bologna, 1877.

en reprenant mes recherches à ce nouveau point de vue, j'ai confirmé ma conception du type anatomique unique du placenta chez tous les vertébrés mammifères. Mais avant d'arriver aux conclusions, examinons les faits.

« Chez la chienne et chez la chatte, ainsi du reste que chez la

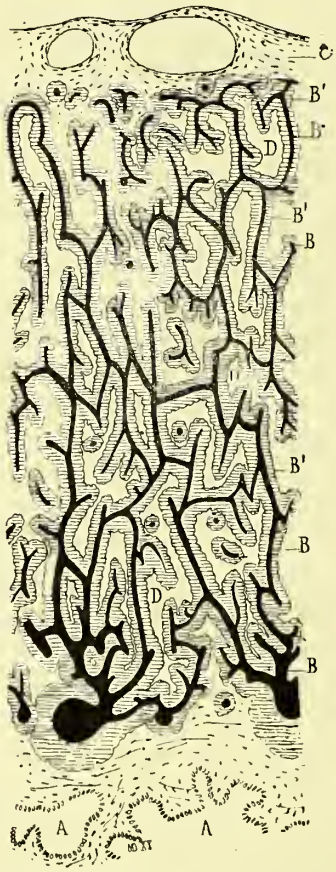

Fig. XX. — Ercolani, 1877, pl. I, fig. 2. — Légende d'Ercolani : Coupe du placenta d'une chienne à la moitié environ de la gestation. — A, A, glandes utriculaires dilatées et déformées, dont l'ensemble forme une couche réticulée à larges mailles; — B, B, réseau de vaisseaux maternels, injectés, pour montrer comment la couche cellulaire qui les enveloppe (B', B') monte de la surface utérine jusqu'au chorion; — C, le chorion et ses gros vaisseaux fœtaux; — D, D, espaces circonscrits par la disposition en réseau des vaisseaux maternels. Pour plus de clarté on n'a pas figuré, dans ces espaces, les éléments du chorion, ni les vaisseaux fœtaux.

femme, les glandes utriculaires de la région où se forme le placenta se dilatent et se déforment de manière à former un tissu spongieux

à larges mailles placé entre la musculature utérine et la face utérine du placenta. Je me contente de représenter cette couche spongieuse (en A) dans la figure 2 de la planche I (fig. XX, ci-contre), figure qui représente une coupe du placenta de la chienne à terme, avec injection des vaisseaux maternels.

« Les vaisseaux maternels dans le placenta ont un diamètre uniforme et sont disposés en une sorte de réseau qui monte jusque vers le chorion, auquel ils s'unissent d'une manière intime. Dans le chorion (en C) on voit, en section transversale, les vaisseaux fœtaux qui convergent pour aller au cordon ombilical. Or chaque rameau du réseau vasculaire maternel, ici injecté, est complètement entouré d'une couche uniforme et assez épaisse de cellules (B'B'), de sorte que tout le placenta maternel est ici représenté par un réseau vasculaire et son enveloppe de cellules. En un mot nous retrouvons ici, d'une manière plus compliquée et dans un état définitif, la disposition constatée d'une manière transitoire dans le placenta de la lapine, au début de son développement, ainsi que je l'ai représenté dans la figure 1 de la même planche [1]. Ainsi il est des placentas qui, même au terme de la gestation, nous donnent la preuve que les cellules de la sérotine, les cellules du placenta, dérivent des parois des vaisseaux placentaires, vaisseaux qui, manquant ici encore des caractères ordinaires des canaux vasculaires, doivent être considérés comme de nouvelle formation et sont spécialement remarquables par leur revêtement cellulaire extérieur.

« En injectant aussi les vaisseaux fœtaux on a la démonstration claire et évidente des rapports qui s'établissent entre la portion fœtale et la portion maternelle. On voit alors que les vaisseaux fœtaux, artères ou veines, qui ont un diamètre considérable dans la couche du chorion qui adhère à la surface fœtale du placenta (en C), se résolvent subitement, au-dessous de cette couche, en un réseau délicat et fin de capillaires qui viennent reposer directement au contact de la couche cellulaire revêtant les vaisseaux maternels. Le fin réseau capillaire fœtal ne se distribue pas seulement à la surface des cellules qui revêtent les vaisseaux maternels, mais il pénètre encore entre ces cellules, comme on le voit nettement là où un vaisseau maternel se présente en section transversale. A cet

1. Nous avons déjà (*Placenta des Rongeurs*, fig. VII, p. 142) reproduit cette figure d'Ercolani, sur le placenta du lapin, et fait remarquer combien est erronée l'interprétation qu'en donne cet auteur.

égard je suis complètement d'accord avec la description que Turner donne du placenta du renard, et on voit ainsi qu'on ne peut plus admettre la théorie de l'existence, chez la chienne, de follicules glandulaires ou cryptes, semblables à ceux qu'on rencontre chez les solipèdes ou les ruminants... Le placenta des divers carnassiers, tel que Turner l'a exactement décrit chez le renard, est très favorable pour montrer que l'épithélium maternel secréteur, ou, en d'autres termes, les cellules de la caduque placentaire sont produites par les parois des vaisseaux maternels (*op. cit.*, p. 53).

Dans son mémoire de 1880 [1] Ercolani reproduit, en la précisant, la même description; il ne donne pas de nouvelles figures du placenta de la chienne, mais il s'attache, pour cet animal, à démontrer l'origine périvasculaire des éléments (notre plasmode) qui entourent les vaisseaux maternels, c'est-à-dire forment les lamelles labyrinthiques. Pour comprendre les origines de cette manière de voir, il faut relire ce que nous avons dit précédemment de ces cellules périvasculaires chez le lapin (voir notre Placenta des rongeurs, p. 142 et fig. VII). « Avec le développement successif de l'organe, dit Ercolani (*op. cit.*, p. 153), les lamelles utérines se replient sur elles-mêmes et sur les coupes verticales du placenta on voit qu'elles reproduisent des séries répétées de dessins semblables à la lettre S. A cette période de développement la description donnée par Eschricht est exacte [2], mais quand les vaisseaux maternels entrent dans les lames en question, ils envoient de courts prolongements entre les lames choriales qui se réunissent aux lames utérines voisines, et peu à peu la portion maternelle du placenta se trouve formée, non plus de lamelles, mais par un véritable réseau dérivant de ces lamelles. Les vaisseaux maternels de ce réseau sont entourés d'un revêtement stratifié d'éléments cellulaires, et c'est ainsi que les lamelles primitives se transforment en une série de cordons fins, formés dans leur centre par un vaisseau maternel, et à leur périphérie par un revêtement de cellules périvasculaires... Chez le chien et le chat les villosités fœtales sont dépourvues d'épithélium,

1. G.-B. Ercolani, *Nuove ricerche sulla placenta nei pesci cartilaginosi e nei Mammiferi*; Bologna, 1880.

2. Le passage auquel Ercolani fait allusion est le suivant : « Placenta felina a laminulis tenuissimis, perpendicularibus, flexuosis, multifarie invicem convolutis et implicatis composita esse videtur. Dum rumpebatur placenta violenter inflexa, laminulam a laminula separari semper vidi. » (D. F. Eschricht, *De Organis quæ respirationi et nutritioni fœtus mammalium inservinnt*. Hauniæ, 1837. p. 14.)

et leur fin réseau capillaire se distribue tout autour du revêtement cellulaire qui enveloppe chaque vaisseau maternel. »

« Le chien donne une bonne démonstration, à la fin de la gestation, de l'origine périvasculaire des cellules déciduales. En injectant les vaisseaux fœtaux, on voit nettement les rapports qui s'établissent entre la portion fœtale et la portion maternelle, et on reconnaît que les vaisseaux fœtaux, qui ont un diamètre considérable dans le chorion de la surface du placenta, se réduisent subitement, en pénétrant dans celui-ci, en un réseau de fins capillaires, lesquels, accompagnés des éléments du chorion, s'insinuent entre les lamelles du placenta maternel, et forment un tout en se mêlant aux trabécules de celles-ci. Des capillaires de ces lames choriales part un réseau de très fins vaisseaux qui arrivent au contact direct des éléments cellulaires entourant les vaisseaux maternels... Les villosités fœtales sont dépourvues d'épithélium propre, et le fin réseau capillaire qu'elles forment se distribue tout autour de la gaine de cellules qui entoure les vaisseaux maternels... » (*Ibid.*, p. 154.)

d. Les descriptions de Tafani sont, à tous égards, plus exactes que celles d'Ercolani. Il décrit l'extrémité profonde des prétendues villosités choriales, et par suite ce que nous avons nommé arcades ectodermiques. Nos schémas A_1, A_2 (fig. XV) peuvent servir à suivre ses descriptions. Enfin il ne parle plus de cellules périvasculaires, mais bien d'épithélium, soit d'origine fœtale, soit d'origine maternelle.

« Le placenta maternel, dit-il (*op. cit.*, p. 67), lorsque l'embryon a environ un centimètre de longueur, est représenté par un tissu qui a pris la place de la muqueuse primitive, et qui est formé de lames limitant de nombreuses cavités, qui diminuent graduellement d'étendue à mesure que les villosités choriales y pénètrent plus profondément... Les couches successives qu'on trouve alors dans l'utérus, au niveau de la zone placentaire, sont : le péritoine, les tuniques musculaires, les glandes utriculaires entourées de tissu conjonctif, une couche spéciale d'apparence muqueuse, avec nombreuses cellules, et traversée par les canaux excréteurs des glandes précédentes; viennent alors les cavités sus-indiquées dont les unes sont encore vides, les autres déjà remplies par les villosités fœtales qui y ont pénétré en grand nombre. Cette couche particulière est encore visible en partie à une époque très avancée de la gestation,

sous la forme de longs espaces allongés et entièrement vides, sur le placenta arrivé environ à la huitième semaine.

« Pour entrer dans plus de détails sur ces parties, j'ajouterai que les lames [1] qui limitent ces cavités sont minces, quoique contenant un grand nombre de vaisseaux maternels. Chaque lame présente deux faces libres recouvertes d'un épithélium à cellules hautes, cylindriques, disposées en une seule couche [2]. Mais cette disposition n'existe que dans les cavités où n'ont pas encore pénétré les villosités fœtales, car, à mesure que celles-ci pénètrent, le revêtement épithélial change brusquement de caractère. Les cellules épithéliales deviennent plus longues, puis se disposent par groupes saillants entre lesquels sont des dépressions destinées à recevoir les ramifications latérales des villosités fœtales. En même temps les noyaux des cellules deviennent plus apparents et plus volumineux [3]. Les villosités fœtales pénètrent dans les cavités préparées entre les lames maternelles et se montrent dès le début recouvertes d'un revêtement épithélial continu, revêtement qui ne doit, ultérieurement, s'atrophier que sur certains points. Ces cellules épithéliales ont des formes différentes selon les régions; le long du corps de la villosité et de ses ramifications latérales elles sont légèrement aplaties, mais vers le sommet des ramifications terminales les cellules sont nettement cylindriques [4]. En d'autres termes, les cellules sont cylindriques sur les portions extrêmes des villosités en contact avec le lait utérin, tandis qu'elles sont basses là où elles sont en contact avec le revêtement épithélial maternel; et même en ces dernières régions elles s'atrophient graduellement plus tard, et arrivent à disparaître complètement avant la fin de la gestation. » (*Ibid.*, p. 71.)

Ainsi Tafani, au lieu de reconnaître l'importance des formations ectodermiques (plasmode), conclut à leur atrophie et disparition. Les éléments qui séparent les vaisseaux fœtaux des maternels seraient pour lui d'origine utérine. Voici en effet la suite de sa description :

« A mesure que la gestation avance, les modifications qui se pro-

1. C'est notre *couche spongieuse*, ou des larges dilatations glandulaires (SP, sur la série de nos planches et dans les figures schématiques XV et XVI).

2. Excellente description des *lamelles mésentériformes*.

3. On reconnaît ici notre *couche compacte* et de *détritus glandulaire*.

4. Ces prétendus sommets de villosités choriales, ce sont nos *arcades ectodermiques* dont Tafani donne ici une très exacte description.

duisent résultent du développement de plus en plus grand que prennent les villosités fœtales, qui non seulement envoient de nouvelles ramifications latérales, mais encore s'allongent d'une manière extraordinaire et deviennent très riches en vaisseaux. En même temps diminuent les cavités limitées par les lames maternelles; elles sont pour la plus grande partie remplies par les villosités fœtales, et il n'en reste vides et visibles que les régions les plus profondes, que les villosités ne pénètrent qu'à moitié. En même temps l'épithélium des villosités fœtales se modifie et disparaît complètement dans tous les points qui viennent en contact immédiat avec le revêtement épithélial des lames maternelles. Il en résulte que le tissu propre des villosités n'est plus séparé du tissu maternel correspondant que par une seule couche épithéliale, tandis que, au commencement de la gestation, on voyait deux couches. Mais à l'extrémité terminale des villosités, les caractères de l'épithélium ne sont pas changés. »

Mais là où Tafani est d'une merveilleuse exactitude, c'est dans la description de l'aspect lobulé du placenta (lobules ou complexus de lamelles labyrinthiques) et dans l'étude des injections, qu'il réussit d'une manière si parfaite. — « Le placenta injecté de la chienne (p. 72) présente, sur une coupe, une série de lobules arrondis, séparés les uns des autres par des cloisons qui partent du chorion. Les vaisseaux afférents maternels se distribuent dans chaque lobule qu'ils abordent par sa partie profonde et qu'ils traversent jusqu'à sa superficie, où ils donnent naissance à un réseau capillaire qui suit une marche inverse, c'est-à-dire converge vers le point de pénétration des afférents. Au contraire, les vaisseaux fœtaux, en arrivant à la surface du placenta, n'y subissent que quelques subdivisions, et pénètrent dans les cloisons choriales interlobulaires; ils descendent ainsi jusqu'au niveau des grandes cavités glandulaires, et c'est alors seulement qu'ils donnent naissance à des capillaires, qui, s'irradiant, s'insinuent dans la substance des lobules, et convergent finalement vers la superficie de ceux-ci pour donner naissance aux vaisseaux efférents [1]. »

1. Ercolani n'a rien vu de ces dispositions si particulières de la circulation; ce qu'il en représente est même contraire à la réalité (voir les fig. XVII et XX, ci-dessus). Nous sommes arrivés aux mêmes résultats que Tafani, non seulement par les injections, mais encore et surtout par l'étude microscopique de ce que nous avons appelé *canaux de distribution du sang maternel* et *lames basales*.

e. Heinz, en 1888 [1], dans un mémoire sur le placenta humain, a donné un appendice sur le placenta de la chienne et de la chatte. Il cherche à pénétrer plus avant dans la détermination des éléments anatomiques interposés entre les vaisseaux fœtaux et maternels; mais s'il décrit et figure assez bien les lamelles labyrinthiques (représentées à tort sous la forme de cordons, fig. XXII ci-après), il n'arrive pas à en établir la véritable constitution, faute d'en avoir suivi le développement.

« Au-dessus de la couche des glandes, dit-il, on trouve un mélange bariolé de travées alternativement claires et foncées. Les unes, les claires, sont du tissu conjonctif muqueux avec noyaux fusiformes et fines fibrilles; les autres, les foncées, se montrent formées de grosses cellules ovales ou polyédriques à noyaux volumineux, éléments qui rappellent singulièrement les cellules déciduales du placenta humain. Entre les deux est une couche de noyaux petits et très colorables. Dans les travées de tissu muqueux, comme dans les travées de grosses cellules, est un riche réseau de capillaires sanguins. Nulle part on ne trouve de larges sinus sanguins comparables aux espaces pleins de sang interposés aux villosités du placenta humain.

« Déjà cette description permet de penser que les travées de grosses cellules sont une formation maternelle, tandis que les travées claires, de tissu conjonctif muqueux, représentent les villosités fœtales, dont l'épithélium est figuré par la couche de noyaux interposés. Mais la part à faire entre les tissus fœtaux et maternels ne peut être établie que par une injection des vaisseaux de la mère et de ceux du fœtus. C'est ce que nous avons fait sur une chienne dont la gestation était très avancée. Nous avons d'abord laissé pénétrer lentement dans sa veine jugulaire une certaine quantité de cinabre finement pulvérisé; puis, l'animal ayant été sacrifié, une injection au bleu de Prusse a été poussée dans l'artère ombilicale du fœtus. L'examen microscopique a montré que le cinabre était arrivé dans les vaisseaux de l'utérus et du placenta, et que pareillement les vaisseaux fœtaux avaient été parfaitement injectés sans aucun accident de rupture. Sur les préparations faites dans ces conditions il était facile de voir la distribution des deux ordres de vaisseaux.

1. R. Heinz, *Untersuch. über den Bau und die Entwickelung der menschlichen Placenta.* (*Arch. f. Gynækologie*, Berlin, 1888, t. 33, p. 412 et 439.)

Partout où le cinabre se trouve dans un vaisseau, on a affaire à du tissu maternel, et là en effet on trouve le tissu formé par ces grosses cellules déciduales; là où est l'injection bleue, il s'agit de tissu fœtal, comme l'indique du reste sa nature de tissu conjonctif muqueux.

« Sur ces préparations injectées on voit encore comment, en plusieurs endroits, au milieu du tissu maternel pénètrent des capillaires fœtaux qui ne sont enveloppés d'aucune trace de tissu fœtal (voir figure 14, reproduite dans la fig. XXI). Ces endroits se trouvent surtout dans la couche profonde du placenta, ce qui indique que

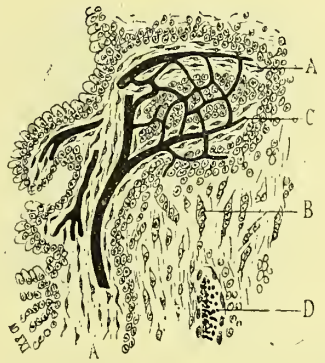

Fig. XXI. — Heinz, fig. 14. — Légende de Heinz : placenta du chien. — A, villosité choriale; — B, tissu de la sérotine; — C, capillaires fœtaux pénétrant dans le tissu de la sérotine; — D, vaisseau maternel.

ces dispositions répondent à des villosités fœtales en voie de pénétration dans le tissu maternel. On voit souvent, dans ces régions, que le réseau capillaire fœtal, situé en plein tissu maternel, est en connexion avec un gros vaisseau appartenant à une villosité fœtale en voie de pénétration. Ces dispositions permettent de penser que le processus de formation de nouvelles villosités est le suivant : des vaisseaux d'une villosité préexistante partent des capillaires qui entrent dans le tissu maternel; puis, suivant le trajet de ces capillaires, pénètrent à leur tour les éléments du tissu conjonctif muqueux du fœtus.

« Chez le chien, les tissus fœtaux et maternels sont distribués dans le placenta comme le montre la fig. 15 (fig. XXII, ci-contre), c'est-à-dire en formant des dessins très réguliers. Le tissu maternel est représenté par des champs polygonaux, au milieu de chacun des-

quels est un vaisseau relativement large, qui, sur les coupes, se montre sectionné tantôt en long, tantôt en travers; de même ces champs maternels sont tantôt allongés, tantôt également larges dans tous les sens. Entre ces champs maternels, les villosités fœtales dessinent un réseau bien reconnaissable à son aspect clair.... Autour du vaisseau maternel il n'y a le plus souvent qu'une seule couche de cellules déciduales. »

Mais là où Heinz est vraiment peu heureux, c'est quand il donne un schéma du placenta du chien, pour le comparer avec le placenta humain : « La fig. 16 (fig. XXIII, ci-contre) donne, dit-il, un schéma

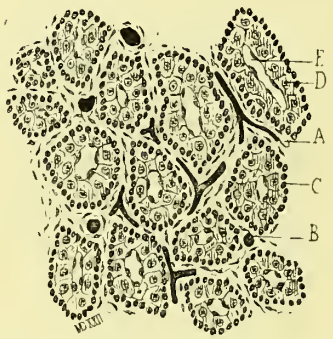

Fig. XXII. — Heinz, fig. 15. — Légende de Heinz : placenta du chien, légèrement schématisé. — *A*, stroma des villosités fœtales ; — *B*, vaisseau fœtal ; — *C*, épithélium de la villosité ; — *D*, cellules de la sérotine ; — *E*, vaisseau maternel.

de la composition du placenta du chien. En le comparant avec notre schéma du placenta humain à maturité, nous trouvons les différences suivantes : — 1° Dans la sérotine on trouve chez le chien de nombreux restes de glandes; rien de semblable pour le placenta humain. — 2° Chez le chien le sang maternel circule dans des voies parfaitement closes, tandis que dans l'espèce humaine il se répand dans des espaces extravasculaires. — 3° Dans le placenta du chien, le tissu fœtal est partout entouré de tissu maternel, les villosités fœtales sont ainsi séparées du sang maternel par une couche de tissu maternel; au contraire, dans le placenta humain à maturité, les villosités fœtales ne sont soudées au tissu maternel que dans des régions très réduites (dans la sérotine), tandis que sur la plus grande partie de leur étendue elles baignent librement dans le sang maternel. — A part la question des restes de glandes, nous pouvons passer du placenta du chien au placenta humain en

supposant la disparition du tissu maternel qui se trouve entre les villosités fœtales : alors se produiraient les espaces intervilleux, dans lesquels se répandrait le sang des vaisseaux maternels ouverts. Comme j'ai cherché à le montrer, la structure du placenta humain au début de sa formation ressemble à celle du placenta du chien. »

Ainsi, voilà avec quelles données entièrement erronées sur le placenta des carnassiers on voudrait expliquer le placenta humain. Cet exemple nous fait prévoir quelles difficultés nous trouverons, en abordant l'étude de ce dernier placenta, pour déblayer le terrain

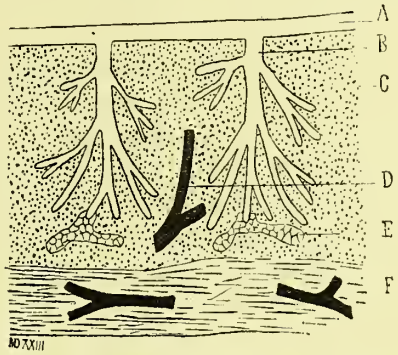

Fig. XXIII. — Heinz, fig. 16. — Légende de Heinz : schéma du placenta du chien ou du chat. — *A*, chorion ; — *B*, ses villosités ; — *C*, sérotine ; — *D*, vaisseau maternel ; — *E*, glande utérine ; — *F*, musculaire utérine.

de tous les éléments disparates empruntés à des faits d'anatomie comparée qui ne reposent sur aucune donnée exacte.

f. Lombardini a donné, sur le placenta de la chienne, quelques courtes indications [1] ; nous les reproduirons sans commentaire, car elles sont suffisamment commentées par tout ce qui précède. On verra que Lombardini y a entrevu bien des choses (détritus glandulaire, signalé comme une *substance granuleuse jaunâtre*), qu'il a bien vu la disposition générale des lames labyrinthiques (il leur donne cette épithète) ; mais tout cela est bref, énigmatique pour qui ne connaît pas déjà à fond la question, et il y a confusion entre les éléments maternels et fœtaux. Ce passage de Lombardini renferme aussi quelques allusions à la bordure verte ; mais il était impossible de séparer ces passages du reste ; nous y reviendrons en étudiant cette bordure.

1. L. Lombardini, *Sulla Placenta Annotazioni* (Estr. dal Giorn. di Anat. Fis., etc. Pise, 1889).

« Dans les chambres incubatrices de la chienne, dit-il (p. 9 — 10), au 8e jour après la fécondation, les portions hypertrophiées des glandes utérines se distinguent mal des masses cellulaires formées dans la couche sous-épithéliale de la muqueuse. Quelques jours plus tard (14e ou 15e jour), ces masses ont envahi toute la muqueuse et ont pris la forme de prolongements plus ou moins profonds, sur le contour desquels sont disposées en une large couche les extrémités profondes et closes des glandes sus-indiquées. Par places on voit saillir du côté de la cavité une ou plusieurs lames disposées en mailles irrégulières. C'est la première indication de la formation de la zone glandulaire maternelle. Vers le 24e jour la plus grande partie de la surface de la muqueuse de chaque cavité incubatrice a pris une disposition lamelleuse très irrégulière, d'aspect labyrinthique. Les tubes glandulaires, toujours bien distincts dans leurs portions périphériques, se montrent, dans leur portion moyenne, énormément dilatés, de manière à former les parois internes des mailles labyrinthiques, tandis que leurs portions terminales ou embouchures sont confondues avec les follicules de la couche superficielle.

« Au 37e jour de la gestation, le placenta de la chienne a atteint son complet développement; il est bordé latéralement de ses deux poches caractéristiques. Les lames labyrinthiques sont alors revêtues d'un épithélium semblable à celui des glandes utriculaires. Les cellules de cet épithélium prolifèrent très activement et donnent ainsi naissance à de nombreuses vésicules qui se transforment finalement en une substance granuleuse jaunâtre.

« Les poches ou mieux les cordons latéraux renferment alors une masse de couleur semblable, contenant de petites vésicules transparentes, des granulations sombres et des cristaux semblables à ceux de l'hémoglobine. De plus, sur la partie où ces cordons adhèrent à la zone placentaire, on voit des lacs sanguins provenant de la dilatation des vaisseaux.

« Le chorion est en connexion intime avec la masse placentaire et avec ces cordons latéraux. Dans la masse placentaire pénètrent les longues et rameuses villosités de sa portion moyenne (*chorion frondosum*), villosités qui entrent dans les espaces du labyrinthe; dans les cordons latéraux s'insinuent les amples plis de la portion non placentaire (*chorion læve*). Dans ces deux régions le chorion absorbe des matériaux nutritifs.

« Vers la fin de la gestation (58e à 60e jour), le produit des lames labyrinthiques, aussi bien que la masse constituant les cordons latéraux, a pris une belle couleur vert sombre. Cette coloration est due à un nouveau produit qui se forme dans ces parties. Dans un mémoire ultérieur je donnerai l'analyse de toutes les substances contenues dans ces cordons. Pour le moment je me contenterai d'indiquer qu'il y a une substance soluble dans l'alcool à 80 pour 100, substance représentée principalement par de la biliverdine, avec traces de graisse et de matière azotée. »

Troisième période. — Fleischmann, Heinricius, Strahl. — Nous avons réservé pour la dernière partie de cet historique les travaux d'auteurs qui ont plus spécialement cherché à résoudre le problème de la constitution du placenta par l'étude de son développement Aussi ces auteurs ont-ils été déjà souvent cités dans les parties spéciales d'historique données à propos de l'épithélium utérin, des glandes utérines, de l'angio-plasmode. Il s'agit pour nous de voir s'ils admettent aussi des villosités fœtales se ramifiant dans un terrain maternel ; il est facile de prévoir qu'il en sera ainsi, puisque tous ont méconnu l'existence ou la nature de l'angio-plasmode.

a. Fleischmann est très bref sur la constitution du placenta achevé de la chienne. Il se borne à déclarer que ses études confirment en tout les idées de Bischoff, à savoir que chez les carnassiers les villosités choriales pénètrent et se développent dans les glandes utérines. Ces dispositions, dit-il, sont surtout bien visibles chez le renard [1]. — Dans son grand mémoire sur les carnassiers domestiques [2], son dernier mot paraît être que : « Le placenta se constitue par le fait que les villosités choriales pénètrent de plus en plus profondément dans les glandes. Chez le chat ces villosités arrivent jusqu'au fond des cavités glandulaires (fig. 3, pl. V); chez le renard et chez le chien le fond de ces glandes se dilate fortement, et par suite les sommets des villosités s'étalent en larges vésicules aplaties, dont l'ensemble s'étend en une vaste surface entre la muqueuse utérine et la musculature. Par suite la surface extérieure du placenta, lorsqu'on la met à nu en enlevant la musculature uté-

1. Fleischmann, *Ueber die erste Analge der Placenta bei den Raubthieren* (Sitzungsb. de phys. med. Societat zu Erlangen, 8 novembre 1886).

2. Fleischmann, *Untersuch. über einheimische Raubthiere.* (Wiesbaden, 1889). — Voir aussi Fleischmann, *Ueber Entwickheng der Placenta bei Raubthiere.* (Tageblatt. d. 61 Naturforsch. zu Köln. Wis. Theil, 1889, p. 46.)

rine, offre l'aspect d'un gâteau d'abeilles » (*op. cit.*, p. 63). A la page 70 de ce même mémoire il déclare à nouveau qu'en tout ceci il conclut comme Bischoff. — Au moment où nous écrivons ces lignes vient de paraître un nouveau mémoire de Fleischmann[1], où il est traité très brièvement du placenta des carnassiers et plus particulièrement du chat. Nous y reviendrons en étudiant ce dernier.

b. Il était très intéressant pour nous de voir à quels résultats serait arrivé Heinricius, relativement à la constitution des lamelles labyrinthiques, puisque Heinricius est le seul dont les conclusions se rapprochent des nôtres relativement aux premiers processus qui préludent à la formation de ces lamelles. Nous avons vu en effet qu'il avait constaté la disparition de l'épithélium utérin, signalé les épaississements locaux de l'ectoderme que nous avons désignés sous le nom de saillies ectodermiques intercapillaires; enfin qu'il avait été bien près de reconnaître l'angio-plasmode dans ce qu'il nomme « un *syncytium* qui, finalement, lorsque les villosités arrivent aux dilatations kystiques, relie ces villosités entre elles sur toute leur longueur »; mais il avait confondu en une seule et même formation, sous ce nom de syncytium, et les détritus glandulaires et l'angio-plasmode. Cela n'empêche pas que Heinricius ne voit dans les formations fœtales qu'une série de villosités; mais d'autre part, et d'accord en ceci avec nous, il se refuse à admettre une pénétration régulière, constante, de ces villosités dans les glandes, dont elles suivraient purement et simplement la lumière : « sur un point essentiel, dit-il[2], je me sépare de Fleischmann, à savoir relativement à la pénétration des villosités fœtales dans les glandes utérines; j'ai revu à cet égard la série de mes préparations, et j'arrive toujours à ce résultat, que, dans les premiers stades, les villosités ne vont pas se loger dans les glandes, ou que du moins telle n'est pas la disposition constante. Plus tard, lorsque les villosités sont arrivées jusqu'à la couche des grandes dilatations glandulaires, alors elles pénètrent dans ces cavités, et dès ce moment je me trouve complètement d'accord avec les descriptions de Fleischmann. »

Donc, pour Heinricius, les villosités pénètrent graduellement

1. Fleischmann, *Die Morphologie der Placenta bei Nagern und Raubthieren.* Wiesbaden, 1893.
2. G. Heinricius, *Ueber dei Entwickelung und Structur der Placenta beim Hunde.* (Arch. f. mikr. Anat., Bd 33, 1889, p. 437.)

dans le syncytium, et arrivent jusque dans les grandes cavités glandulaires, à mesure que ce syncytium a été résorbé sur leur passage; il est bien évident qu'ici, ce qu'il appelle syncytium est la couche de détritus glandulaire. Mais qu'advient-il de la portion de son syncytium qui est entre les villosités et les relie entre elles sur toute leur longueur? Dans cette portion du syncytium nous reconnaissons notre angio-plasmode. C'est donc là que nous attendions Heinricius. Malheureusement son mémoire se termine précisément au moment d'examiner le sort ultérieur de ces parties. Il ne pousse pas son étude plus loin que lorsque l'embryon a atteint 3 centimètres; chez des animaux plus avancés dans la gestation, dit-il (*op. cit.*, p. 436), la structure du placenta est à peu de chose près la même que pour des embryons de 3 à 8 centimètres. — Ses figures, pour ce qui est des lobules d'angio-plasmode, s'arrêtent (voir sa planche XXVI, fig. 9 et 11) à des embryons de 2 centimètres. On y voit fort bien représentées les premières phases du remaniement de l'angio-plasmode, avec, dans l'explication des figures, cette seule indication : « syncytium et ramifications des villosités ». Ainsi Heinricius n'est pas allé au delà de la 3e semaine environ, au delà du 28e ou du 32e jour, et, en effet, ses figures, que nous venons de citer, sont très analogues à notre figure 59. Il n'a pas eu, du moins pour la chienne (nous aurons à voir plus tard ses recherches plus complètes sur la chatte), de notions sur les lamelles labyrinthiques et ne s'est pas occupé de leur constitution. Par une singulière fatalité, les auteurs qui ont bien étudié des lamelles labyrinthiques du placenta achevé, n'ont pu les interpréter faute de notions sur les premiers phénomènes qui préludent à leur développement; et les auteurs qui, comme Heinricius, ont relativement bien étudié ces premiers phénomènes, ne les ont pas suivis assez loin pour arriver à la connaissance et à l'interprétation des lamelles labyrinthiques.

c. D'après tout ce que nous avons vu antérieurement sur les interprétations de Strahl, nous ne saurions nous attendre de sa part à un résultat conforme aux nôtres relativement aux lamelles labyrinthiques et à leur constitution. Il est partisan de la formule classique, qui voit dans le placenta de la chienne de simples villosités se ramifiant dans les glandes utérines et leurs diverticules. En effet, dès les premières pages de son mémoire de 1890 [1], il se déclare en

1. H. Strahl, *Untersuchungen über den Bau der Placenta; III, der Bau der Hunde placenta* (Arch. f. Anat. u. Physiol., 1890, Heft III-IV, p. 185).

conformité de vues avec Turner sur la constitution de ce placenta vers la fin de la gestation; il trouve à cet égard les figures d'Ercolani un peu trop schématiques, mais conformes à la réalité dans les points essentiels; il approuve également les descriptions et les figures de Tafani, ne faisant quelques réserves que pour la bordure verte, dont nous ne nous occupons pas en ce moment; enfin il donne également son approbation aux descriptions et aux figures de Heinz. De ses propres descriptions, les passages suivants sont à reproduire :

« Dans le développement ultérieur du placenta (après que l'allantoïde y a apporté des vaisseaux), deux processus importants se produisent : la pénétration de plus en plus profonde des villosités choriales, et la disparition des cryptes. Sur un placenta de 5 semaines et demie à 6 semaines, ce double processus est si accentué que les villosités arrivent, par leurs extrémités ou pointes, jusque dans la *couche spongieuse*... Alors l'aspect de la *couche compacte* [1] est complètement modifié, et sa description la plus simple consiste à dire que les vaisseaux maternels forment un réseau dans les mailles duquel courent les vaisseaux fœtaux.....; chaque vaisseau maternel (fig. 9; ci fig. XXV, en A) est entouré d'un anneau de syncytium, qui a été représenté en rouge dans la figure, et autour de celui-ci sont des cellules fœtales » (*op. cit.*, p. 196).

Puis (p. 198) il décrit (entre la 5e et la 6e semaine) ce qu'il appelle les extrémités des villosités fœtales qui sont arrivées jusque dans les grandes cavités glandulaires de la couche spongieuse. Ce sont, dit-il, de gros bouquets de tissu conjonctif embryonnaire, avec nombreux vaisseaux; un épithélium recouvre ces parties, qui font saillies dans les cavités glandulaires dilatées.... L'arrivée de ces villosités dans ces cavités glandulaires peut, dit-il, se produire de deux manières. D'une part une villosité peut suivre la lumière demeurée béante d'une longue glande.....; mais d'autre part, sur d'autres points, après disparition de la couche des cryptes, une villosité peut arriver ainsi à la couche spongieuse. Or Strahl a vu souvent que les villosités parvenues dans la couche spongieuse repous-

1. Pour que le lecteur ne soit pas trompé par les synonymies, rappelons que la *couche spongieuse* de Strahl est la même que notre *couche spongieuse* (grandes dilatations glandulaires), mais que ce qu'il appelle *couche compacte* répond à notre angioplasmode avec lobules d'angio-plasmode, à ce que Heinricius désigne de son côté comme syncytium interposé entre les villosités et les reliant entre elles sur toute leur longueur. (Voir fig. XXV, ci-après, dans le texte.)

saient devant elles une masse assez notable de détritus cellulaires, d'où il conclut que de pareilles villosités n'ont pas pénétré de prime abord et suivi régulièrement une lumière de longue glande, mais que

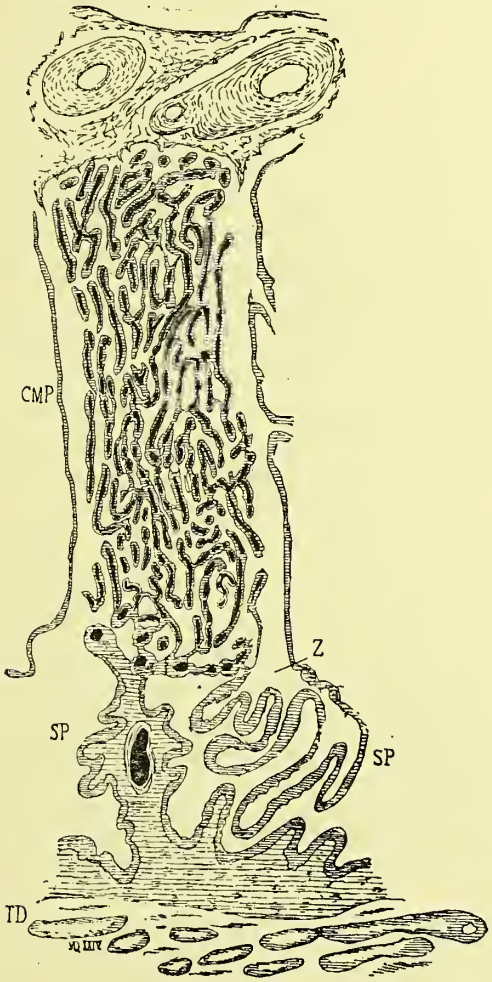

Fig. XXIV. — H. Strahl, fig. 10. — Légende de Strahl : Coupe verticale d'un placenta achevé; vaisseaux utérins injectés; on n'a pas représenté les vaisseaux fœtaux ni dans la couche compacte, ni dans les villosités qui pénètrent dans les espaces spongieux; des traînées claires correspondent à ces parties. — CMP, couche compacte; — SP, couche spongieuse; — Z, villosités; — TD, couche des glandes profondes.

les formations qui se trouvaient sur le trajet de ces villosités sont tombées en détritus de manière à ouvrir devant elles le trajet vers

les cavités de la couche spongieuse; c'est pourquoi on trouve encore des restes de ces détritus sur cette partie des villosités [1]. »

Passant alors à l'étude des parties latérales de ces villosités, Strahl décrit, sur le placenta à terme (*op. cit.*, p. 198 et 199), une formation réticulée qui n'est autre chose que nos lamelles labyrinthiques. Il donne à cet égard des figures que nous reproduisons. « Les transformations, dit-il, qui aboutissent à l'achèvement du placenta, consistent essentiellement en ce que les parties maternelles et fœtales se disposent en formations réticulées, dans toute l'étendue de la couche compacte [2], et que bientôt toute distinction, entre éléments fœtaux et éléments maternels, devient impossible dans les couches qui séparent les deux ordres de vaisseaux. La figure 10 (fig. XXIV, ci-dessus) représente cet état : c'est la coupe d'un utérus dont les vaisseaux maternels ont été injectés (figurés en noir sur la fig. XXIV); les couches sombres qui entourent ces vaisseaux représentent les stratifications de cellules qui forment cloison entre les vaisseaux maternels et les vaisseaux fœtaux; ces derniers occupent les champs clairs de la figure. On voit sur cette figure que la constitution de la couche compacte est actuellement la même partout. Cette figure montre aussi la couche spongieuse et les extrémités des villosités qui ont pénétré dans ses grandes cavités glandulaires. La disposition des parties, sur une coupe, est extrêmement compliquée, et il est impossible, sans figure schématique, de représenter les limites des tissus fœtaux et des tissus maternels, et notamment la place de l'ectoblaste et de l'épithélium du chorion, qu'on ne peut plus nettement reconnaître soit dans la couche compacte, soit dans la région où celle-ci se continue avec la couche spongieuse [3]. J'ai, dans les figures schématiques d'un précédent travail [4], montré comment je pense que les rapports de ces

1. Ce sont ces dispositions que nous avons décrites à propos des arcades ectodermiques et des détritus glandulaires qui leur restent longtemps accolés, alors que l'ensemble de la couche des détritus glandulaires a été disloqué et résorbé. — Des deux processus selon lesquels Strahl conçoit l'arrivée des villosités (c'est-à-dire des arcades ectodermiques) dans la couche spongieuse, un seul est constant, typique, c'est celui qu'il cite en second lieu, et qu'il ne considère guère que comme hypothétique, accidentel, rare.

2. N'oublions pas que sa couche compacte est notre angio-plasmode, et nous voyons que Strahl décrit ici le résultat du remaniement de cet angio-plasmode.

3. On peut toujours reconnaître ces parties, quand, comme nous l'avons fait, on les suit dans leurs transformations successives, à tous les stades du développement.

4. Il s'agit d'un mémoire sur la bordure verte (N. Lieberkühn et H. Strahl, *Der grüne Saum der Hundplacenta*, Arch. f. Anat. u. Physiol., 1889, Heft III-IV), mémoire

parties doivent être interprétés.... La figure 12 (portion B de la fig. XXV, ci-contre) représente une coupe horizontale des formations de la couche compacte; les vaisseaux maternels y sont figurés en noir, et les vaisseaux fœtaux en clair; et dans les couches ou cloisons de cellules qui séparent les deux ordres de vaisseaux il est impossible de faire la distinction de ce qui est ectoblaste et de ce qui est tissu utérin. » — Cette fig. 12 (fig. XXV, B, ci-contre) est en somme une représentation, à un grossissement moyen, de l'angioplasmode assez avancé dans son remaniement, et arrivé presque à l'état de lamelles labyrinthiques définitives. Enfin, pour les élé-

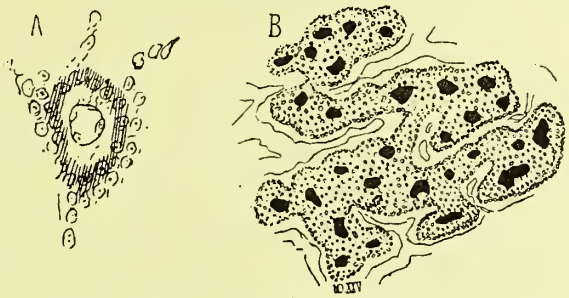

Fig. XXV. — En A. — H. Strahl, fig. 9 a. — Légende de Strahl : Coupe d'un vaisseau maternel à un fort grossissement. Ce vaisseau est entouré par une couche de syncytium (partie ici ombrée, au lieu d'être teintée en rouge comme dans la figure de Strahl), et, en dehors de celui-ci, par des cellules ectodermiques.
En B. — Idem, fig. 12. — Légende de Strahl : Coupe du placenta, faite horizontalement au niveau de la partie supérieure de la couche compacte.

ments qui entourent les vaisseaux maternels (notre couche plasmodiale), Strahl donne encore une figure que nous reproduisons (fig. XXV, en A) pour montrer combien peu est justifiée, même d'après ses propres dessins, la distinction, que croit pouvoir faire Strahl, d'une couche de syncytium (d'origine maternelle) et d'une couche ectodermique.

On voit, par ce long historique, que si la plupart des auteurs, depuis Bischoff, sont d'accord sur les dispositions des vaisseaux fœtaux et maternels, ils n'ont pu s'entendre sur la nature et l'origine des éléments anatomiques interposés entre ces vaisseaux. C'est parce qu'ils n'ont pas suivi graduellement, sans interruption, l'évolution des parties fœtales et maternelles, et que parfois, dès le

que nous analyserons ultérieurement, mais dans lequel, relativement aux lamelles labyrinthiques, il n'est dit rien de plus que dans les passages ici reproduits.

début de cette évolution, ils ont fait fausse route, comme par exemple Strahl en soutenant la persistance de l'épithélium utérin. Nous nous abstiendrons de toute autre considération générale sur les différences qu'il y a entre nos résultats personnels et les opinions des auteurs, ces différences ayant été, dès le début, nettement précisées dans les schémas de nos figures XV et XVI, schémas auxquels nous prions le lecteur de se reporter.

E. — *La bordure verte du placenta.*

En étudiant les premières phases de la fixation de l'ectoderme à la muqueuse utérine, nous avons signalé les dispositions particulières que présentaient dès le début les bords de la ceinture placentaire et nous avons désigné alors cette partie sous le nom de *future région de la bordure verte*. Pendant les phases de formation de l'angioplasmode, puis pendant son remaniement, nous avons laissé de côté cette région des bords du placenta, afin d'en reprendre plus tard l'étude d'une manière continue et distincte. C'est ce qu'il nous reste à faire maintenant. Cet exposé comprendra trois paragraphes : 1° la *bordure verte*; 2° la région de transition entre cette bordure verte et la région polaire de l'œuf; nous étudierons cette partie sous le nom de *bords du placenta maternel*; 3° certaines *poches vertes* qui peuvent se développer en plein placenta fœtal, faire saillie en un point quelconque de sa surface, et dont l'étude, chez le chien, jettera un grand jour sur l'interprétation de formations semblables développées d'une manière constante chez d'autres carnassiers.

1° *Bordure verte.*

Dans les stades de fixation de l'œuf, nous avons vu (fig. 13, pl. I; fig. 18, pl. II), dès le treizième jour, puis aux vingt-deuxième et vingt-troisième jour (fig. 28, 39, 40), que la région de la bordure verte était caractérisée en ce que, tandis que les parties utérines subissaient à ce niveau les mêmes transformations que dans les régions placentaires (formation de la couche des capillaires, de la couche des détritus glandulaires, etc.), l'ectoderme fœtal, au lieu

d'adhérer d'une manière continue à la surface maternelle, ne s'y fixait que par places, formant des arcades, au niveau desquelles il ne touchait pas la surface utérine, et entre lesquelles il donnait naissance à des végétations qui, comme autant de piliers, venaient s'attacher sur la muqueuse utérine. Au vingt-deuxième jour, nous avons étudié la constitution de ces piliers, et de ces arcades formées de plusieurs couches de longues cellules cylindriques (fig. 29 à 32); nous avons vu que les cellules des piliers venaient adhérer par leurs extrémités libres à la surface des formations maternelles, tandis qu'au niveau des arcades, cette surface maternelle, représentée, après disparition complète de l'épithélium utérin, par la couche des capillaires, était complètement à nu, l'ectoderme fœtal ne venant pas ici, comme dans le placenta proprement dit, prendre la place de l'épithélium utérin. Une conséquence déjà signalée de ces dispositions (fig. 40, pl. III), au vingt-troisième jour, c'est que la couche des capillaires, aussi bien et même plus développée dans cette région que dans le champ général du placenta, n'étant limitée, maintenue par rien, trouvant le vide devant elle, s'épanouit librement, déborde sous la forme d'une masse mousseuse, dont les petits vaisseaux se déchirent et donnent issue au sang qui vient remplir les espaces limités par les arcades ectodermiques. D'où cette conclusion que *la bordure verte a pour origine une hémorragie maternelle entre la surface utérine et l'ectoderme, hémorragie enkystée par les replis ou arcades de l'ectoderme à ce niveau.* En poursuivant l'étude de la bordure verte pendant les stades de formation et de remaniement de l'angio-plasmode nous ne ferons que confirmer cet énoncé en en précisant les détails.

La figure 49 (pl. IV) nous montre ce qu'est la bordure verte au commencement de la formation de l'angio-plasmode (vingt-cinquième jour, voir dans la fig. 44 l'ensemble d'une coupe longitudinale d'un renflement de gestation à cet âge). En partant de l'extrémité gauche de la figure nous quittons l'angio-plasmode au niveau d'une dernière villosité ectodermique creuse (VC), et nous voyons, conformément aux dispositions antérieures ci-dessus rappelées, l'ectoderme (*ex*) se soulever en deux arcades, séparées par des piliers (*a* et *b*). Au niveau de ces piliers se présente une disposition nouvelle à signaler : l'ectoderme épaissi qui les forme prend la constitution plasmodiale ; les limites des cellules cessent d'être distinctes à mesure qu'on passe des couches profondes aux couches super-

ficielles de l'ectoderme, et ce sont des prolongements plasmodiaux qui viennent se fixer au terrain maternel en s'insinuant entre les capillaires. Désormais ces piliers de fixation ont des attaches relativement solides. Quant au mode de fixation, il reproduit ce qui se passe dans le reste du placenta, c'est-à-dire que nous retrouvons ici l'image exacte de ce que nous avons décrit, dans le placenta en général, sous le nom de *saillies ectodermiques intercapillaires*. Seulement, tandis que dans le placenta ces saillies ectodermiques intercapillaires seront l'origine d'une puissante formation, l'angio-plasmode, elles se borneront ici à fixer l'ectoderme, et à cet effet elles se développeront de manière à affecter en fin de compte la disposition de ce que nous avons appelé *villosités creuses ectodermiques*.

C'est ce que montre bien l'étude de la bordure verte au trente-deuxième jour, alors que l'angio-plasmode est constitué. Pour cette étude nous avons disposé une série de figures qui nous permettent de passer successivement des vues d'ensemble à celles de détails de plus en plus grossis. La fig. 53 nous montre, dans l'ensemble du placenta, la situation de la bordure verte sur le bord de la ceinture placentaire actuellement très épaisse, très saillante; l'allantoïde (AL) arrive maintenant presque au niveau de la bordure verte (comparer avec l'état des choses au vingt-sixième jour; fig. 50, pl. IV). Cette région de la bordure verte a été reprise, à grossissement de vingt-deux fois, dans la fig. 54 : en 1 et 2 sont des séries d'arcades, et on voit qu'à cette époque les attaches de leurs piliers ne sont guère solides, car ces piliers ont été détachés; mais on trouve sur la série des pièces quelques places où les implantations des piliers ont contracté des adhérences plus profondes et plus fortes; c'est un de ces points qui a donné la fig. 55, à un grossissement de 80 fois. Ici les piliers ne sont plus de simples épaississements de l'ectoderme, mais dessinent des plis ectodermiques dans lesquels pénètrent des prolongements mésodermiques allantoïdiens. Des trois piliers représentés sur cette figure, les deux extrêmes sont formés à leur bout d'implantation par une simple masse plasmodiale émettant des prolongements intercapillaires; il est évident que de telles adhérences sont fragiles, se disloquent facilement, et ne sont que rarement conservées intactes sur les coupes; mais le pilier moyen, bien plus développé, a pénétré profondément dans la couche des capillaires maternels, a traversé cette couche, est arrivé

au niveau de la couche des détritus glandulaires, où il s'est légèrement dilaté, s'épanouissant en une arcade ectodermique (comparer avec AE dans la fig. 52). Il adhère alors à la couche des capillaires par toute l'étendue de ses faces latérales d'où partent de nombreux prolongements plasmodiaux, identiques aux saillies ectodermiques intercapillaires, qui ailleurs donneraient lieu à la formation de l'angio-plasmode. En un mot, le pilier en question a pris complètement la disposition des villosités ectodermiques creuses précédemment étudiées dans les autres régions. Nous verrons que plus tard tous les piliers prennent cette disposition.

Qu'on nous permette ici une courte parenthèse. Puisque les villosités ectodermiques creuses sont, dans les autres régions, des formations primitives, pourquoi, pourrait-on nous dire, ne pas admettre qu'ici aussi semblables villosités se développent dès le début, et pourquoi démontrer ainsi, laborieusement, qu'elles résultent, dans la bordure verte, de la transformation de petits piliers plasmodiaux, d'abord pleins, qui se creusent ensuite, à mesure qu'ils pénètrent plus profondément. Nous répondrons que nous décrivons ce qui est, et non ce qui pourrait être; que jusqu'après le vingt-sixième jour (fig. 44, 49, 50), nous ne trouvons pas de villosités ectodermiques creuses dans la région de la bordure verte, mais seulement les petits piliers plasmodiaux précédemment décrits; que, au trente-deuxième jour, nous trouvons encore un grand nombre de ces petits piliers, mais déjà légèrement creusés, et seulement quelques véritables villosités ectodermiques creuses bien caractérisées; et comme nous voyons, encore, sur d'autres coupes que celle représentée dans la fig. 55, des formes de transition entre les deux, nous ne pouvons faire autrement que de décrire ces transformations, quoique les choses eussent été bien plus simples à exposer en admettant que dès le début la région de la bordure verte possède des villosités ectodermiques creuses.

Pour en finir avec l'étude de l'ectoderme de la bordure verte au trente-deuxième jour, portons encore notre attention sur les fig. 56 et 57. La fig. 56 représente, à un grossissement de 325 fois, le plasmode du pilier S de la fig. 55; en V, V, sont deux vaisseaux maternels de la couche des capillaires, entre lesquels et aux parois desquels adhèrent les prolongements ou racines plasmodiales du pilier. — La fig. 57 représente les cellules épithéliales des arcades que décrit l'ectoderme en allant d'un pilier à l'autre. Ces

cellules sont cylindriques, longues; le protoplasma est accumulé en masse compacte avec le noyau, à la base de la cellule; le reste du corps de la cellule est formé d'un protoplasma plus clair, réticulé, et dont les mailles sont remplies de globules rouges, pâles et plus ou moins déformés; ce sont des globules sanguins maternels que ces cellules ont puisés dans les cavités de la bordure verte.

Ceci nous amène à parler du *contenu des cavités de la bordure verte*, et de ces cavités elles-mêmes.

Par le fait de l'établissement d'adhérences solides des piliers au terrain maternel, la bordure verte est maintenant constituée par une série de cavités (fig. 55) qui occupent, dans cette région de la ceinture placentaire, le même niveau, la même place occupée par les lobules d'angio-plasmode dans les autres régions. Ces cavités, plus ou moins régulièrement hémisphériques sur la coupe, communiquent les unes avec les autres, et forment ainsi tout le long des deux bords du placenta zonaire un *canal godronné*, caractéristique du placenta du chien. Les parois en sont formées, sur leur plus grande étendue, par l'ectoderme fœtal, et, d'un côté seulement, en bas, par une partie maternelle, par la couche des capillaires. Mais cette couche de capillaires exubérants a des limites diffuses à sa surface; les capillaires y sont déchirés, et par leurs parois ouvertes (fig. 49, pl. IV) le sang maternel se répand dans les cavités du canal godronné. Dès le début (fig. 28 et 39, pl. III) nous avons signalé la présence de cette hémorragie; sur les coupes on trouve alors du sang extravasé reconnaissable à ses globules rouges, et la pièce, examinée à l'œil nu, ou à un très faible grossissement, présente en effet à ce niveau des taches d'un rouge caractéristique. Cependant déjà à ce moment on trouve, au milieu des amas de globules, un certain nombre de cristaux d'hémoglobine réunis par groupes. Plus tard, et tel est déjà l'état des choses au trente-deuxième jour, le contenu des cavités du canal godronné prend une belle couleur verte, et alors le nom de bordure verte est justifié. A l'examen microscopique on trouve une masse irrégulière de cristaux de sang, et de grains amorphes, le tout parsemé de globules sanguins intacts et fortement coloré en vert; le sang extravasé, auquel viennent incessamment se joindre de nouvelles extravasations, a donné lieu à des produits particuliers de transformation de l'hémoglobine. Dans la partie historique de cette étude nous donnerons quelques détails sur ces

composés sur lesquels nous n'étions pas en état de faire des recherches personnelles. Tout ce que nous avions à constater, c'est la situation anatomique et l'origine du sang extravasé et des cristaux qui en dérivent [1].

Tel est l'état de la bordure verte au trente-deuxième jour, c'est-à-dire alors que la formation plasmodiale est achevée dans le reste du placenta (voir les deux lobules d'angio-plasmode comparativement représentés dans l'extrémité gauche de la fig. 55). Mais il va sans dire que, au niveau de la bordure verte, les diverses couches utérines ont subi les mêmes transformations que dans le reste du placenta ; la couche spongieuse s'est développée en grandes cavités, entre lesquelles sont des cloisons qui méritent, comme ailleurs, le nom de lamelles mésentériformes ; au-dessus s'est formée la couche compacte ; et au-dessus de celle-ci, et à ses dépens, la couche des détritus glandulaires (fig. 50, 53 et 54). La couche des capillaires, sus-jacente, se comporte seule autrement que dans le placenta proprement dit : au lieu de devenir l'un des éléments d'une formation angio-plasmodiale, elle reste à l'état de couche de capillaires, mais elle diminue graduellement d'épaisseur, ses zones superficielles se disloquant par rupture et résorption des parois vasculaires ; elle se fond peu à peu pour mêler ses débris au sang et aux dérivés d'hémoglobine qui remplissent les cavités de la bordure verte.

Si du stade de formation de l'angio-plasmode nous passons à son stade de remaniement, les changements que nous constatons dans la bordure verte sont ceux qu'il était facile de prévoir, d'après le processus que nous savons se produire dans les formations maternelles à ce stade. Ces processus aboutissent à la résorption de toutes les couches maternelles sus-jacentes à la couche spongieuse, d'où résulte cette disposition qui fait que les formations fœtales reposent sur les extrémités supérieures des lamelles mésentériformes. Mêmes transformations et mêmes résultats se constatent au niveau de la bordure verte. La fig. 65, au trente-septième jour, nous montre que tous les piliers plasmodiaux de la bordure verte se sont transformés en villosités ectodermiques creuses ; mais l'épithète de creuses ne leur convient déjà plus, puisqu'elles sont remplies par

1. H. Meckel (*Deutsch Klinik*, 1852, p. 466) désigne sous le nom d'*hématochlorine* la matière colorante des bords du placenta des carnivores.

des masses mésodermiques vasculaires venues de l'allantoïde; nous la leur appliquons cependant encore une fois pour rappeler et leurs dispositions primitives et leurs rapports avec les autres formations analogues dans le reste du placenta. Les cavités de la bordure verte, ou cavités du canal godronné (BV, BV, fig. 65) sont actuellement arrondies, plutôt qu'hémisphériques (comparer avec la fig. 55) et elles sont limitées en bas (du côté maternel) par ce qui reste encore des diverses couches maternelles en voie de résorption, et essentiellement par les débris de la couche des détritus glandulaires. En effet la masse spongieuse des capillaires maternels a disparu, et il n'en reste plus que les canaux capillaires qui traversent les détritus glandulaires. Ces détritus (en D, D, au-dessous de BV; fig. 65) forment encore des masses assez notables, disposées au bout des lamelles mésentériformes, et en connexion de chaque côté avec la partie correspondante des villosités ectodermiques, c'est-à-dire avec les arcades ectodermiques; on voit bien sur la fig. 65 que ces arcades ectodermiques profondes de la bordure verte font suite, comme plan d'ensemble, aux arcades ectodermiques (AE) des autres régions du placenta. Quant au contenu des cavités de la bordure verte, ce sont toujours des globules rouges et des dérivés, cristallisés et amorphes, de l'hémoglobine; la couleur de ce contenu devient de plus en plus verte, et sa masse a augmenté de telle sorte que les cavités en question en sont distendues, gonflées comme un canal godronné qui serait fortement insufflé. Dans la fig. 65, non plus que dans les précédentes ni les suivantes, nous n'avons représenté ce contenu, le dessin gagnant en clarté à figurer par des vides blancs ces cavités, comme du reste nous avons toujours laissé en blanc la lumière des vaisseaux fœtaux ou maternels.

Au trente-huitième jour (fig. 66) on peut dire que l'évolution de la bordure verte est achevée, quoique ses dimensions soient encore relativement peu considérables, par comparaison avec ce qu'elles seront à la fin de la gestation, où un très gros cordon vert, à saillies ou godrons multiples, borde chaque côté de la ceinture placentaire. En effet, au trente-huitième jour, cette bordure verte a acquis sa constitution définitive, et elle ne se modifiera plus que par l'augmentation de son volume et le plissement de ses parois. En comparant la fig. 65 et la fig. 66 on voit que la seule modification survenue est l'achèvement de la résorption du détritus glandulaire; précédemment (fig. 65) la coupe de chaque cavité du canal godronné pouvait

être comparée à celle d'une bourse dont l'ouverture, dirigée en bas, contenait le détritus glandulaire; maintenant, par la disparition de ce détritus, la bourse s'est presque fermée, par rapprochement des bords de son ouverture, laquelle n'est plus qu'un étroit canal par lequel les capillaires de la lamelle mésentériforme débouchent dans la bourse. C'est ce canal, ce reste d'ouverture, qui mérite de nous arrêter un instant.

On voit deux canaux de ce genre représentés en 1 et 2 sur la figure 66. Or, en allant, sur cette figure, de gauche à droite, on tombe, après le point 2, sur le point 3, qui n'est autre chose que la *lame basale* d'un lobule de canalicules labyrinthiques. L'examen de cette figure, et les notions que nous avons acquises sur les *lames basales*, montrent qu'il n'y a pas de différence morphologique à faire entre les lames basales placentaires et les parties que nous venons de désigner provisoirement comme canaux donnant passage aux vaisseaux qui, de la lamelle mésentériforme, vont s'ouvrir dans les cavités de la bordure verte. Nous dirons donc d'une part *lames basales des lobules placentaires* (3, fig. 66) et d'autre part *lames basales des cavités de la bordure verte*. La constitution est la même pour les unes que pour les autres, et peut être étudiée sur les mêmes figures. Ainsi les figures 69 et 71 nous ont servi pour l'étude des lames basales placentaires proprement dites, alors qu'en réalité elles représentent les lames basales de la bordure verte. Nous ne reviendrons pas, sauf pour un point, sur l'analyse détaillée de ces figures. Renvoyant à la description qui en a été précédemment donnée pour les lames mésentériformes, pour leur épithélium, pour l'état de dégénérescence, d'atrophie et de résorption graduelle de cet épithélium dans la région où se fait son contact et son adhérence avec le plasmode fœtal, nous insisterons seulement sur ce fait que les vaisseaux de la lamelle mésentériforme, suivis de cette lamelle vers le placenta fœtal, après avoir été un instant soutenus de chaque côté par le plasmode de la lame basale, s'ouvrent tout à coup dans la cavité de la bordure verte (voir, sur la figure 71, le vaisseau V, et la flèche qui lui fait suite; voir également les petites flèches dans la figure 67).

Ainsi le sang maternel vient se répandre dans des cavités qui sont tapissées par un épithélium (ectoderme à longues cellules cylindriques, voir fig. 57, pl. V), et, si ces cavités étaient au début irrégulières, donnant l'idée d'une disposition accidentelle, d'un

décollement ou d'une connexion insuffisante entre les tissus fœtaux et les tissus maternels, elles prennent dès le milieu de la gestation une disposition et des connexions régulières et bien définies. Ce sont alors des poches épithéliales bien circonscrites (BV, BV, fig. 65 et 66) qui reçoivent le sang maternel par les orifices de vaisseaux disposés dans des lames basales, exactement comme les canaux qui amènent ce même sang dans les lobules placentaires ou complexus de lamelles labyrinthiques. Une pareille disposition est absolument paradoxale par rapport aux notions générales d'histologie; elle ne l'est pas dans l'histoire comparée du placenta. Nos études sur le placenta des rongeurs nous ont amené, comme conclusion, à cette formule, que le placenta fœtal est une hémorragie maternelle circonscrite et encapsulée par des éléments fœtaux ectodermiques. Cette formule est également celle qui résume, avec la schématisation la plus exacte, tout ce que nous venons de voir sur l'évolution et la constitution définitive de la bordure verte. Dans l'un comme dans l'autre cas, le sang maternel est reçu dans des cavités ou parois édifiées par l'ectoderme, et se trouve en contact immédiat avec ces parois ectodermiques, par le fait de la disparition des parois des capillaires dans lesquels il circulait primitivement. Deux différences seulement sont à noter. D'une part, dans le placenta des rongeurs, ces cavités ectodermiques, étroites et canaliculées, sont limitées par du plasmode, tandis que dans la bordure verte du placenta du chien, ces cavités, larges et de forme globuleuse, sont limitées par des cellules épithéliales distinctes; mais ce fait est accessoire, puisque, au niveau de l'ouverture inférieure de ces cavités, on voit (fig. 71, de FV à V, et en 2) les formes graduelles de transition entre les cellules épithéliales en question et le plasmode de la lame basale. D'autre part, dans les canaux de plasmode ectodermique des rongeurs, le sang maternel circule activement, régulièrement, comme circule le sang dans un organe quelconque où il préside aux échanges réguliers de la nutrition et de la respiration, tandis que, dans les cavités de la bordure verte, si le sang circule, ce n'est que d'une manière très lente et irrégulière; il ne nous a pas été donné de distinguer, dans les lames basales correspondantes, les voies afférentes et les voies efférentes de la circulation; une circulation réelle est même invraisemblable dans ces cavités, puisque le sang maternel y subit une désorganisation évidente, traduite par la présence des cristaux d'hémoglobine et de ses dérivés. Ce n'est pas à

dire que ce sang ne serve pas à la nutrition du placenta; mais cette utilisation se traduit brutalement par ce fait que les cellules ectodermiques incorporent les globules rouges maternels.

Le fait le plus important dans la disposition des cavités de la bordure verte, c'est leurs connexions régulièrement établies, par des lames basales, avec les lamelles mésentériformes maternelles et leurs vaisseaux. Ces connexions ont échappé à tous les auteurs qui se sont occupés du placenta des carnassiers; et en effet elles sont très fragiles, plus fragiles encore que les connexions de même nature des lamelles mésentériformes avec les lobules de lamelles labyrinthiques.

Sur le placenta achevé, c'est-à-dire dans les environs du quarantième jour et dans les jours suivants, la bordure verte prend un développement exubérant; elle se présente, sur un placenta dont on examine la face interne ou fœtale, comme un gros cordon formé d'une série de saillies turgides, pleines d'une matière d'un vert intense. Cette matière, qui se dissout dans l'alcool, colore fortement l'alcool dans lequel on conserve les pièces, et son pouvoir colorant est tel qu'il se manifeste presque indéfiniment, quel que soit le nombre de fois qu'on renouvelle le liquide conservateur. L'augmentation de volume des cavités du canal godronné de la bordure verte est accompagnée d'un plissement de plus en plus compliqué de ses parois. Au trente-septième jour (fig. 65, pl. VI), ces parois étaient presque lisses; bientôt (fig. 66) elles commencent à s'incurver vers le centre de la cavité, sous forme de saillies villeuses, ou plus exactement de prolongements membraniformes. Au quarantième ou quarante-cinquième jour (fig. 67), ces saillies se sont multipliées, subdivisées, et arrivent à remplir la cavité correspondante. Quand on n'obtient pas une coupe d'ensemble du canal godronné, l'aspect d'une préparation partielle est alors entièrement énigmatique; on est en présence de replis multiples formés par un épithélium à longues cellules cylindriques. D'un côté cet épithélium repose sur des éléments mésodermiques vasculaires (vaisseaux allantoïdiens); de l'autre côté il est en contact avec une masse sombre, formée de grumeaux verts, de cristaux de sang et de globules sanguins. Mais sur une coupe d'ensemble on peut suivre les replis et méandres décrits par cet épithélium, reconnaître qu'il n'est autre chose que le chorion de l'œuf, circonscrivant les mêmes cavités que dans les stades précédents (comparer les figures 67 et 65).

Chacune de ces cavités de la bordure verte est l'homologue d'un lobule du placenta : de même que, entre deux lobules placentaires, est une cloison mésodermique, provenant d'une villosité mésodermique primitive, de même est une cloison semblable, et de même origine, entre deux cavités du canal godronné de la bordure verte. Dans l'un et dans l'autre cas cette cloison mésodermique, à sa partie profonde (face maternelle de la bordure verte) s'étale et s'élargit formant ce que les auteurs ont, pour le placenta proprement dit, considéré comme le sommet d'une villosité plongeant dans les glandes utérines (grandes cavités de la couche spongieuse); et en effet ces parties ont bien réellement l'aspect de villosités. Ce sont en réalité, conformément à leur mode de formation, des arcades épithéliales ou ectodermiques, interposées entre les lames basales de la bordure verte. Sur la figure 67 ces arcades ectodermiques de la bordure verte sont représentées l'une de 1 à 2, l'autre de 2 à 3, puis on trouve, de 3 à 4, une arcade ectodermique du placenta proprement dit.

Chacune de ces arcades ectodermiques est séparée de sa voisine par une lame basale (1, 2, 3, fig. 67), qui est à la fois le lieu d'attache de la bordure verte sur les lamelles mésentériformes, et le lieu de pénétration des vaisseaux (ou pour mieux dire du sang extravasé) dans la cavité correspondante de cette bordure. Sur ces derniers points nous devons ajouter ici quelques détails. Le bord libre de l'ensemble des lamelles mésentériformes dessine une sorte de vaste réseau; de même par suite l'ensemble des lames basales. Il en résulte que, selon les hasards de la coupe, le point de jonction d'une lame basale et d'une lamelle mésentériforme peut être entamé tangentiellement; alors il peut se faire que la coupe ne présente pas de continuité entre les arcades ectodermiques et l'épithélium de la cavité de la bordure verte; c'est ce qu'on voit, sur la figure 68, en B; ici deux arcades ectodermiques semblent se continuer directement l'une avec l'autre, en adhérant, au niveau de cette continuité, au sommet d'une lamelle mésentériforme. On a alors, à un fort grossissement, les dispositions représentées dans la figure 69, dispositions auxquelles il a été fait précédemment allusion, mais qu'il restait à expliquer. On voit que la figure 69 diffère de la figure 71, en ce que la lame basale, plasmodiale (en 2, fig. 69) n'est pas décomposée en deux feuillets par l'interposition d'un vaisseau (V, fig. 71), et en ce que, au-dessus de cette lame

basale, on trouve du mésoderme. Ce n'est pas là une disposition particulière des lames basales, mais simplement un des aspects qu'elles peuvent présenter selon les hasards de la coupe, et l'explication de ces aspects est facile d'après ce que nous venons de dire; on s'en rend bien compte sur des coupes d'ensemble, et notamment en examinant le point 2 sur la figure 67, et le point B, sur la figure 68.

En résumé la bordure verte, produite d'abord par une hémorragie maternelle plus ou moins diffuse, arrive à se disposer en cavités régulièrement circonscrites par l'ectoderme fœtal; en cet état, chacune de ces cavités est l'homologue d'un lobule placentaire, d'un complexus de lamelles labyrinthiques; comme ces lobules, chacune de ces cavités est en effet attachée au terrain maternel par une lame basale fixée à l'extrémité supérieure d'une lamelle mésentériforme maternelle; seulement, tandis que dans le lobule placentaire les parois vasculaires maternelles subsistent, ces parois ont disparu dans la bordure verte, de sorte que le sang de la mère est directement en contact avec l'ectoderme du chorion.

Cette homologie des cavités de la bordure verte avec le lobule placentaire ou complexus de lamelles labyrinthiques sera rendue plus évidente encore par l'étude, que nous ferons ci-après, de certaines *poches vertes* ou *poches choriales* qu'on trouve accidentellement développées non plus sur les bords, mais sur les parties moyennes du placentaire zonaire, c'est-à-dire en plein territoire placentaire. Pour le moment nous nous contenterons de préciser ces homologies par un dessin schématique (fig. XXVI). Il représente, à l'extrémité droite de la figure, un lobule placentaire (reproduit conformément aux schémas M^1 et M^2 de la figure XV, précédemment donnée), et, en allant vers la gauche, deux cavités de la bordure verte (BV, BV). Ce schéma, faisant suite à ceux des figures XV et XVI, ne nécessite pas de nouvelles explications, et nous pouvons nous borner à attirer l'attention seulement sur ce fait que, aux arcades ectodermiques (AE), aux lames basales (LB), aux lamelles mésentériformes (MF) du lobule placentaire, correspondent, semblablement, pour la bordure verte, des lamelles mésentériformes (*mf*), des lamelles basales (*lb*), et des arcades ectodermiques (*ae*). Ce schéma montrera nettement, dans l'historique que nous allons donner, en quoi nos résultats sont plus complets et plus précis que

ceux énoncés par les auteurs, même les plus récents, qui se sont occupés de l'étude de la bordure verte.

Historique de la bordure verte. — Sur le placenta à terme, la couleur foncée des bords du placenta est si frappante, que tout anatomiste qui a disséqué les membranes du fœtus de la chienne a dû noter l'aspect particulier de cette bordure. Cependant les anciens auteurs n'ont pas toujours cru être en présence d'une disposition constante, normale, et n'ont signalé que comme chose accessoire la présence de cette formation marginale, dont ils n'ont pas recherché la signification.

Needham [1] nous paraît être le premier qui y fasse une courte

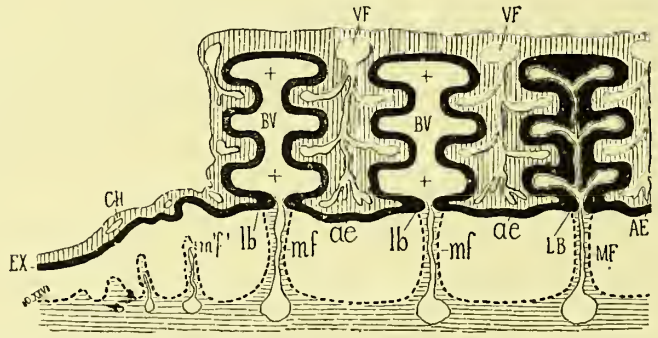

Fig. XXVI. — Schéma comparatif des cavités de la bordure verte (BV), et d'un lobule placentaire (complexus de lamelles labyrinthiques). — Comparer avec la figure XV ci-dessus.

allusion. Décrivant la ceinture placentaire de la chienne, il dit seulement (*op. cit.*, p. 27) : « In media parte tota rubet; extremis vero lateralibus utrinque viridis est : hujus rei ratio mihi nondum constat ». Puis, jusqu'à environ un siècle plus tard, nous ne trouvons plus aucune mention de cette particularité. Au milieu du XVIIIe siècle, Daubenton (Buffon et Daubenton, *Histoire naturelle des quadrupèdes*, t. V, p. 276) voit la bordure verte sur un placenta dont il donne une bonne figure, mais il la considère comme une apparence accidentelle, résultant des conditions dans lesquelles l'animal a été sacrifié : « Le placenta, dit-il, formait une bande en ceinture; ses bords étaient noirâtres, sans doute parce

1. Needham, *Disquisitio anatomica de Format. Fœtus.* Londini, 1667. — D'après Ercolani (mémoire de 1880, p. 149), Aurelius Severius, en 1645, aurait déjà signalé la couleur verte des deux bords du placenta zonaire.

que la chienne avait été étranglée vingt-quatre heures avant d'être ouverte; ces bords étaient terminés par des grumeaux de sang noirâtre ».

Cuvier, dans le texte de son mémoire [1], décrivant les membranes et le placenta du chien, ne fait aucune mention de la bordure verte; mais il la représente dans sa figure 1, dont l'explication, pour la lettre de renvoi correspondant à cette figure, ne contient que les mots suivants : « corps vésiculaire verdâtre, qui forme les deux bords de l'anneau du placenta ».

Avec Bojanus [2], dont nous avons précédemment cité les très belles études sur les enveloppes du fœtus, nous arrivons à quelques indications plus précises. Il a vu, au vingt-quatrième jour de la gestation, les premières traces de la bordure verte (il est très probable, nous l'avons déjà fait remarquer, que l'œuf de chienne qu'il décrit était en réalité âgé de plus de vingt-quatre jours). « La partie moyenne du chorion, dit-il (*op. cit.*, p. 144), est toute couverte de saillies villeuses et limitée latéralement par une « *fimbria virides-cens* »; cette *fimbria* existe encore, avec la même coloration, sur les bords du placenta à terme, ce qui montre bien que la région villeuse sus-indiquée est la seule qui doit donner naissance au placenta. »

De Baer, en 1828 [3], donne du placenta de la chienne une très belle figure en couleurs (fig. 12 de sa planche), où la bordure verte est assez bien représentée; mais dans son texte nous ne trouvons aucune allusion à cette particularité, et, dans l'explication de la figure, on ne trouve que ces mots : « Région verte sur les bords du placenta ». L'aspect de la figure en question porte à penser que de Baer n'a vu, dans la bordure verte, qu'une région villeuse comme les autres parties du chorion, et se distinguant de celles-ci seulement en ce que les villosités seraient imprégnées d'une substance colorante verte.

Breschet [4], en 1830, est plus explicite : « Chez les carnassiers,

1. G. Cuvier, *Mémoire sur les œufs des quadrupèdes* (mémoires du Muséum, t. III), — Nous avons dit que Cuvier avait publié ce travail comme suite à un rapport sur le mémoire de Dutrochet (*Recherches sur les enveloppes du fœtus*, 1817); mais dans le mémoire de Dutrochet nous ne trouvons aucune allusion à la bordure verte.

2. Bojanus, *De Fetu Canino 24 Dierum ejusque velamentis* (*Nov. Act. Acad. Leopold.*, X, 1, Bonnæ, 1820).

3. K. E. V. Baer, *Untersuch. über die Gefæssverbindung zwischen Mutter und Frucht.* Leipzig, 1828.

4. Gilbert Breschet, *Recherches anatomico-physiologiques et chimiques sur la matièr*

dit-il, et principalement dans le genre *canis*, on aperçoit sur les bords du placenta en ceinture et disposées à la partie moyenne de l'œuf, deux bandelettes de plusieurs lignes de largeur, et d'une teinte d'un vert d'émeraude très remarquable. Ces deux bandes circulaires et terminales du placenta sont unies intimement d'une part à la substance propre de cet organe avec lequel il semble qu'elles se continuent; d'autre part leur face extérieure ou utérine adhère aux deux feuillets de la membrane caduque et paraît se confondre avec eux. Cependant les zones vertes dont je parle semblent appartenir bien plus au placenta qu'aux membranes caduques, mais en examinant leur structure on reconnaît qu'elle diffère essentiellement de celle du placenta et que cette structure est propre à ces deux bandelettes colorées. Dans le tissu réticulé de ces zones existe une matière pultacée d'un beau vert d'émeraude. » Le reste du mémoire est consacré à l'étude chimique de cette matière, étude faite en collaboration avec Barruel fils. Cette matière a donné les mêmes réactions que la matière verte de la bile; d'où cette conclusion que la matière colorante du placenta du chien est la même que la matière verte de la bile, et cette autre conclusion moins heureuse, qu'elle n'est autre chose que de la chlorophylle, ou matière verte des feuilles des plantes (*op. cit.*, p. 4).

Coste [1] est très bref sur ce sujet : « La ceinture placentaire est remarquable par un dépôt de matière colorante qui s'effectue dans le sein d'un grand nombre de villosités disposées en anneau vers les pôles de l'œuf (description d'après un œuf de vingt-quatre jours détaché de ses adhérences utérines); la couleur vive et belle de ces anneaux, qui marquent les limites dans lesquelles se font les adhérences, est d'un vert admirablement nuancé. Ces anneaux se distinguent par leurs villosités plus longues » (*op. cit.*, p. 412). Quant à Flourens (*Cours sur l'ovologie et l'embryologie*), il fait assez bien représenter cette bordure dans la fig. 5 de sa pl. VI, et cependant il ne lui accorde aucune mention, ni dans son texte, ni dans son explication des planches.

« J'ai souvent examiné, dit Bischoff [2], le contenu de cette bordure

colorante du placenta de quelques animaux (Société philomathique, 20 mars 1830; et *Annales des sciences naturelles*, 1re série, 1830, t. XIX, p. 379).

1. Coste, *Embryogénie comparée; cours sur le développement de l'homme et des animaux*, Paris, 1837; p. 393, Embryologie du chien.

2. L. M. Bischoff, *Entwicklungsgeschichte des Hunde-Eies*. Braunschweig, 1845, p. 106.

colorée qui caractérise le placenta des carnassiers et j'y ai trouvé, au microscope : 1° des cristaux allongés et pointus qui se dissolvent rapidement dans l'eau; 2° une matière colorante verte disposée en granulations irrégulières, mais non dans des cellules; 3° quantité de petits corps arrondis ou globuleux, également solubles dans l'eau; 4° des cellules grosses, rondes ou allongées, faiblement granuleuses et pourvues d'un noyau; 5° une matière brune; 6° de grandes cellules adipeuses. Il y a déjà longtemps Barruel a analysé ces matières colorantes et les a trouvées semblables à la bile; Breschet en a conclu à sa théorie des fonctions respiratoires du placenta et de l'analogie entre le poumon et le foie. » On voit que Bischoff se préoccupe plutôt de la substance verte que des dispositions anatomiques de la bordure qui contient cette substance, c'est qu'en effet, pour lui, comme pour Bojanus, de Baer et Coste, il n'y aurait pas là de dispositions anatomiques spéciales; sur ses bords, comme sur le reste de son étendue, la ceinture placentaire serait formée de villosités; seulement les villosités des bords seraient imprégnées de substance verte. Il suffit, pour se convaincre que c'est bien là sa manière de voir, d'examiner la fig. 45 A de sa planche XII. Pour le dire en passant, puisque sans cesse revient cette formule classique de la constitution du placenta par des villosités fœtales, ce sont bien des dispositions analogues à des villosités que l'on constate en arrachant la bordure verte de ses fragiles adhérences au terrain maternel; mais quelles singulières villosités! Elles ne plongent pas dans la muqueuse utérine, mais circonscrivent par leurs parois latérales des cavités pleines de sang, et forment ainsi de véritables bourses, n'ayant qu'une étroite ouverture inférieure, par laquelle un vaisseau maternel vient s'ouvrir entre deux villosités voisines (voir le schéma de la figure XXVI).

Ercolani [1], après avoir rappelé comment Needham exprime son ignorance sur la véritable nature de la bordure verte, conclut : « Et moi non plus je n'ai pu la découvrir. J'ajouterai seulement que la matière verte en question se trouve élaborée en plus grande quantité pour les cellules épithéliales [2] qui recouvrent les grands

1. Ercolani, *Mémoire sur les glandes utriculaires de l'utérus et sur l'organe glandulaire de néoformation*, etc., etc. Traduit de l'italien par Bruch et Andreini. Alger, 1869 (voir p. 92).

2. Ainsi Ercolani méconnaît le fait si évident d'une hémorragie maternelle au niveau de la bordure verte. Dans la substance verte il voit non de l'hémoglobine et ses dérivés, mais un produit d'élaboration cellulaire. Et il persévère si bien dans cette erreur, que,

plis de la membrane muqueuse qui s'élèvent tout autour des bords placentaires, et dont la moitié interne s'est transformée en organe glandulaire dans le placenta. Entre les plis ou festons de la muqueuse, on trouve souvent accumulée cette matière verte qui a presque l'apparence de l'huile. Elle se dissout complètement dans l'alcool en lui donnant sa couleur. Je crois qu'elle mériterait de fixer l'attention des chimistes pour en déterminer la nature. » — Dans son mémoire de 1880, il reproduit à peu près le passage précédent, en ajoutant seulement (p. 149) que le placenta du renard présente aussi une bordure verte, en tout semblable à celle du chien.

Turner (*op. cit.*, 1876, p. 71) résume les observations de Bischoff et autres, et n'ajoute rien de nouveau, si ce n'est qu'il a constaté cette même bordure verte chez le renard, et chez le chat (nous verrons, en étudiant le placenta de ce dernier animal, jusqu'à quel point est exact ce dernier détail).

Nous avons vu précédemment que Tafani considérait le placenta de la chienne comme formé de nombreuses lames maternelles circonscrivant des cavités dans lesquelles viennent se loger les ramifications des villosités fœtales (voir, ci-dessus, l'*Historique des lamelles labyrinthiques*). « Telle est, dit-il (*op. cit.*, p. 69), la constitution de la plus grande partie, mais non de la totalité du placenta, car on observe des dispositions particulières sur les deux bords, là où se montre cette strie brun verdâtre d'aspect caractéristique. Ici aussi existent les lames maternelles sus-indiquées, et leur ensemble circonscrit des cavités ouvertes vers la surface de l'œuf. Mais ces lames ne s'élèvent pas autant que dans les autres régions; on les voit graduellement diminuer de hauteur à mesure qu'on se rapproche de la région de l'utérus qui ne prend pas part à la formation du placenta. C'est que dans les cavités correspondantes ne doivent pas entrer les villosités fœtales, et qu'il semble, au contraire, que ces cavités sont essentiellement destinées à fournir du lait utérin par la désagrégation de leurs cellules épithéliales. Ces cellules, en effet, sont volumineuses.... » L'auteur consacre alors quel-

dans son mémoire de 1880 (p. 160), à propos de la bourse choriale sanguine découverte par Bischoff dans le placenta de la loutre, et dont nous parlerons bientôt, il dit : « La matière colorante trouvée par Bischoff chez la loutre a été, avec raison considérée par lui comme provenant d'une altération de la substance colorante du sang, ce qui montre que cette matière n'est à aucun égard comparable à la substance verte signalée dans le placenta du chien ».

ques lignes à la muqueuse utérine en dehors de la zone placentaire (région des pôles de l'œuf), puis, parlant de ces régions et de celle de la bordure verte, il ajoute : « Le fait le plus digne de remarque, c'est que les cellules épithéliales qui revêtent la surface utérine contiennent un grand nombre de fines gouttelettes qui ont les réactions des corps gras; le chorion, dans ces mêmes régions, présente des cellules pleines de corpuscules semblables ». Il fait encore (p. 72 et 73) quelques courtes allusions à la bordure verte, mais ne parle pas une seule fois de sang extravasé, d'hémorragie maternelle, de cristaux d'hémoglobine et de ses dérivés. En somme sa description nous est peu intelligible; tout ce qu'on comprend c'est qu'il fait de la bordure verte un lieu d'active production du lait utérin, et il semble bien indiquer que cette bordure est formée essentiellement par des tissus maternels. La figure qui accompagne cette description est réellement déplorable; elle semble faire de la bordure verte un tissu compact dans lequel pénètrent de courtes villosités fœtales. Strahl, qui se déclare d'accord avec Tafani sur les principaux points relatifs au placenta des carnassiers, a soin d'indiquer qu'il se sépare de lui en ce qui concerne la bordure verte et il critique justement la figure qu'en donne Tafani (Strahl, *op. cit.*, 1890, p. 187).

De toute cette partie de l'historique, il résulte que jusqu'à 1887 il n'a pas été fait une étude sérieuse sur la constitution et le développement de la bordure verte. Mais en 1887 et 1889 la question est l'objet de recherches minutieuses de la part de Lieberkühn et de Strahl, et sa solution fait un grand pas. Nous allons voir en effet que ces deux auteurs reconnaissent bien dans la bordure verte une hémorragie maternelle; ils voient bien le sang contenu dans des cavités limitées par le chorion, par l'ectoderme fœtal; le seul détail qui leur échappe, c'est la manière dont ces cavités sont limitées en bas, c'est-à-dire comment elles sont closes de tous côtés par le chorion, sauf au niveau d'une étroite ouverture donnant accès au sang maternel, au niveau de l'adhérence des lames basales avec les extrémités des lames mésentériformes maternelles (voir le schéma de la fig. XXVI) [1].

1. Nous reproduisons (fig. XXVII et XXVIII) les plus importantes figures de Strahl; mais nous y remplaçons les couleurs de ses chromolithographies par des traits conventionnels, comme dans nos schémas précédents : l'ectoderme est marqué par un trait noir plein; l'épithélium utérin par une ligne de traits interrompus.

Lieberkühn a seulement publié une note à la Société médicale de Marbourg[1]. Il semble vouloir indiquer que la bordure verte est due à une sorte de nécrose d'une partie du placenta; dans la région où se produit ce processus le sang maternel est extravasé, la matière verte provient de la décomposition de ce sang. Mais Lieberkühn mourut avant d'avoir publié un mémoire explicite. Ces recherches interrompues furent reprises par Strahl, avec les préparations même laissées par Lieberkühn, et le mémoire fut publié sous le nom de Lieberkühn[2].

Nous allons donner une analyse détaillée de ce travail.

Strahl indique d'abord (p. 199) comment la portion du chorion qui donnera naissance au placenta zonaire s'attache à la partie correspondante de la muqueuse utérine; au contraire aux deux extrémités de l'œuf, l'ectoderme et l'épithélium utérin restent sans connexion entre eux. Or, sur la zone de transition entre ces deux régions, on voit s'établir des connexions entre l'ectoderme et la surface utérine, mais ces connexions ne sont pas continues, comme dans la région moyenne de la surface de l'œuf; elles se font par

1. Lieberkühn (N.), *Ueber den grünen Saum der Hunde-placenta* (Sitzungsb. der Ges. z. Beförd. d. ges. Naturw. zu Marburg, n° 2, mars 1887, p. 22).

2. *Der Grüne Saum der Hunde-placenta*, von N. Lieberkühn (publié par H. Strahl, d'après ses propres recherches et d'après les préparations laissées par l'auteur). — (*Arch. f. Anat. Physiol. — Anat. Abth.*, 1889, p. 196.)

L'analyse (presque la traduction) que nous donnons de ce mémoire comporte beaucoup de détails. Pour que le lecteur puisse d'un coup d'œil se rendre compte de la manière de voir de Strahl, nous allons reproduire la courte analyse qu'en a donnée, en 1890, la *Revue des sciences médicales* (t. 36, p. 18) et qui est due à la plume autorisée de A. Prenant. « On sait que les deux pôles de l'œuf du chien demeurent libres dans la cavité utérine, le placenta étant de forme zonaire. Dans la région placentaire les ouvertures de la plupart des glandes utérines sont obturées, dès avant la fixation de l'ectoblaste à l'utérus, par une couche connective que recouvre un épithélium. La fusion de l'ectoblaste avec la surface utérine est, dans cette zone, extrêmement intime. Au bord du placenta au contraire persistent quelques espaces vides entre l'ectoblaste et la paroi utérine. C'est dans ces espaces et aussi entre les glandes utérines voisines et l'ectoblaste que s'accumule du sang maternel dès le vingt-deuxième ou le vingt-troisième jour de la gestation. Une partie des globules rouges est bientôt absorbée par les cellules ectoblastiques de l'enveloppe séreuse, qui reposent extérieurement sur l'extravasat. En même temps paraît une matière colorante verte, située tant dans la masse de l'extravasat que dans les cellules ectoblastiques mêmes. Quant à savoir quel est le mode de production de cette substance, cela est impossible à l'auteur. Il ne peut davantage s'expliquer sur la nature et le but du processus qu'il vient de décrire; tout au plus ce phénomène peut-il être rapproché de l'absorption du lait utérin par les cellules ectoblastiques des ruminants et de celle des particules vitellines par les cellules fœtales de tous les œufs méroblastiques. L'extravasat vert forme un anneau qui entoure le placenta: cet anneau grandit de plus en plus; en même temps, l'ectoblaste, qui jusqu'alors passait sur la surface externe de l'extravasat sans s'y enfoncer, commence à pousser dans la masse de sang extravasé des prolongements villeux dans lesquels pénètrent ensuite le tissu conjonctif et les vaisseaux allantoïdiens. »

petites places isolées, et entre lesquelles se trouvent ainsi disposés des espaces vides. C'est dans ces espaces, ainsi que dans la région plus en dehors, du côté de la coupole de la chambre utérine, que se trouve le sang extravasé. La figure A (fig. XXVII) représente le bord du placenta avant toute apparition de la bordure verte. A droite du point *′ est le placenta proprement dit en voie de développement; à ce niveau l'ectoderme est solidement soudé à l'épithélium utérin; à gauche du point * est la région de la coupole de la chambre utérine; c'est entre * et *′ que sont les adhérences discontinues de l'ectoderme et de la surface utérine, et par suite les petits espaces vides sus-indiqués. Quand (p. 201) on fait une coupe de la bordure verte dès sa première apparition, on observe la disposition représentée par la figure B (XXVII); le bord supérieur de la figure est formé par la paroi de l'œuf, dont l'ectoderme a été seul représenté, schématiquement. Entre les points * et *′ on trouve le petit extravasat sanguin, et on voit qu'il est libre entre l'ectoderme et la paroi utérine. Alors Strahl donne une très excellente description de l'ectoderme correspondant, avec ses longues cellules cylindriques, dont l'extrémité libre contient des globules sanguins, les uns bien conservés, les autres fondus en gros grumeaux; et une bonne description de l'extravasat formé de sang maternel coagulé. Quant à l'épithélium utérin qui limite d'autre part l'extravasat, « il ne montre pas, dans la partie interne de la bordure verte, une disposition régulière, mais semble s'être multiplié et s'être agglomméré en grosses boules; mais plus en dehors, on voit bien les cellules épithéliales utérines, ainsi que des glandes tubuliformes serrées les unes contre les autres; ce sont les ouvertures des longues glandes et des cryptes de Bischoff. Quelques-unes de ces ouvertures sont bouchées, du côté de l'extravasat, par des masses cellulaires; les autres sont demeurées ouvertes et le sang pénètre dans leur intérieur. L'épithélium est ici, avons-nous dit, bien conservé, mais cependant présente par places des interruptions, de sorte que le sang pénètre ici jusque dans le tissu conjonctif de la muqueuse utérine. On est porté à penser qu'on se trouve ici en présence des points mêmes au niveau desquels le sang a fait éruption. »

Les figures C et D montrent comment l'anneau de la bordure verte devient graduellement plus volumineux, présente plus d'épaisseur sur les coupes et repousse en haut les membranes de l'œuf. Ainsi la bordure verte prend l'aspect qu'elle présente au cours de

la quatrième semaine de la gestation (mais, malgré tous ces détails exacts, Strahl ne parle pas de connexions entre les formations fœtales et maternelles au niveau de la bordure verte).

Au cours de la cinquième semaine, la figure E montre la disposition de la bordure verte. La différence avec le stade précédent con-

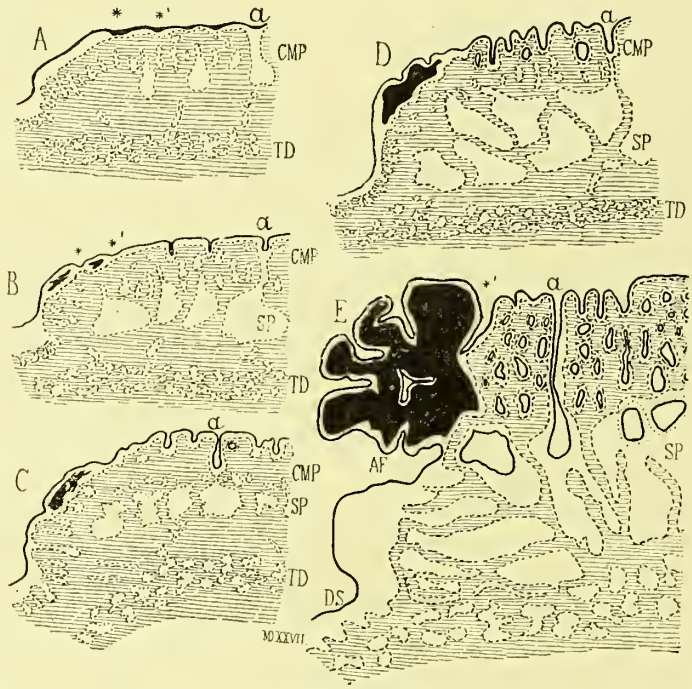

Fig. XXVII : fig. A, B, C, D, E, de Lieberkühn-Strahl. — « A, coupe du bord du placenta au début de sa formation : à droite du point *' est le placenta proprement dit, c'est-à-dire la région où l'ectoblaste s'attache à l'épithélium utérin; à gauche du point * est la région de la coupole de l'œuf, où l'ectoblaste n'affecte aucune connexion avec l'épithélium utérin; entre *' et * est la zone d'attaches irrégulières entre l'ectoblaste et la paroi utérine. — B, placenta de 21 jours. Première apparition de l'extravasat entre l'ectoblaste et l'épithélium utérin; le sang est en partie dans la région de la coupole, à gauche du point *, et en partie dans la zone des attaches irrégulières entre l'ectoblaste et l'utérus. — C et D, coupe environ à la quatrième semaine, montrant l'augmentation de l'extravasat. — E, placenta environ à la cinquième semaine. L'extravasat est considérable et l'ectoblaste forme des plis dans son intérieur; on n'a pas représenté les vaisseaux allantoïdiens que reçoivent déjà ces plis. L'extravasat est en rapport du côté du placenta (au point *') avec la couche compacte; il est limité en dehors et en bas par le pli A F de l'ectoblaste. — S P, couche spongieuse. »

siste surtout dans l'accroissement de volume de l'extravasat. Aussi les parois de l'œuf (le chorion) sont-elles soulevées; l'auteur décrit les nombreux plis qu'elles forment (p. 204).

Ensuite (p. 205) il montre comment la bordure verte empiète en

dedans sur la *couche compacte du placenta* [1], et comment, en dehors, cette couche compacte fait défaut au-dessous de la bordure verte, qui recouvre directement la couche spongieuse (ou des dilatations glandulaires kystiques). Il voit quelques-unes des cloisons qui séparent ces dilatations glandulaires de la couche spongieuse ne pas se continuer avec la couche compacte, mais se terminer par une extrémité libre, au niveau de laquelle manque l'épithélium [2].

C'est seulement dans la seconde moitié de la gestation qu'apparaîtraient des cristaux de sang dans le coagulum de la bordure verte. Les plis que décrit alors le chorion dans la bordure verte sont très accentués (fig. XXVIII, en F et G), et, avec l'arrivée de l'allantoïde, ces plis sont pénétrés par des vaisseaux et des éléments mésodermiques.

De cette longue analyse il résulte que Strahl a bien reconnu la nature de la bordure verte considérée comme hémorragie maternelle; mais il n'a pas vu les adhérences que le chorion établit, dès le début, à ce niveau, avec les formations maternelles, et, par suite, il n'a pu se rendre compte, ultérieurement, du processus par lequel le sang extravasé se trouve, sur le placenta à terme, parfaitement enkysté dans des poches choriales. Pour Strahl ce sang est toujours placé dans des espaces vagues entre le chorion et la muqueuse utérine : il est à plusieurs reprises formellement explicite à cet égard : à la page 198 du début de son mémoire, puis dans ses conclusions (p. 209), il répète à peu près textuellement la même phrase : « A toutes les époques de la gestation, le sang extravasé est situé entre la paroi utérine et le chorion, et pénètre plus ou moins profondément dans les glandes ». Or, nous l'avons vu, et nos planches, ainsi que notre figure schématique XXVI le montrent clairement, le sang n'est pas entre la muqueuse utérine et le chorion; il est dans des poches choriales, c'est-à-dire à parois uniquement choriales; il ne pénètre pas dans les glandes, à moins qu'on n'ait affaire à une pièce qui a été maltraitée, déchirée, et nous savons combien il est difficile d'obtenir des pièces bien intactes à cet égard.

1. N'oublions pas, comme il a été dit précédemment, dans l'historique des lamelles labyrinthiques, que la couche compacte de Strahl est la couche des lamelles labyrinthiques, c'est-à-dire les lobules placentaires proprement dits.

2. Il s'agit ici des lamelles mésentériformes de la région de la bordure verte; Strahl leur a vu une extrémité libre, parce que sur ses préparations étaient brisées les attaches de cette extrémité aux *lames basales* correspondantes.

Presque en même temps que le mémoire de Strahl, paraissait le travail de Heinricius, précédemment cité à plusieurs reprises. Dans son texte, comme dans ses figures, Heinricius n'arrive pas à des

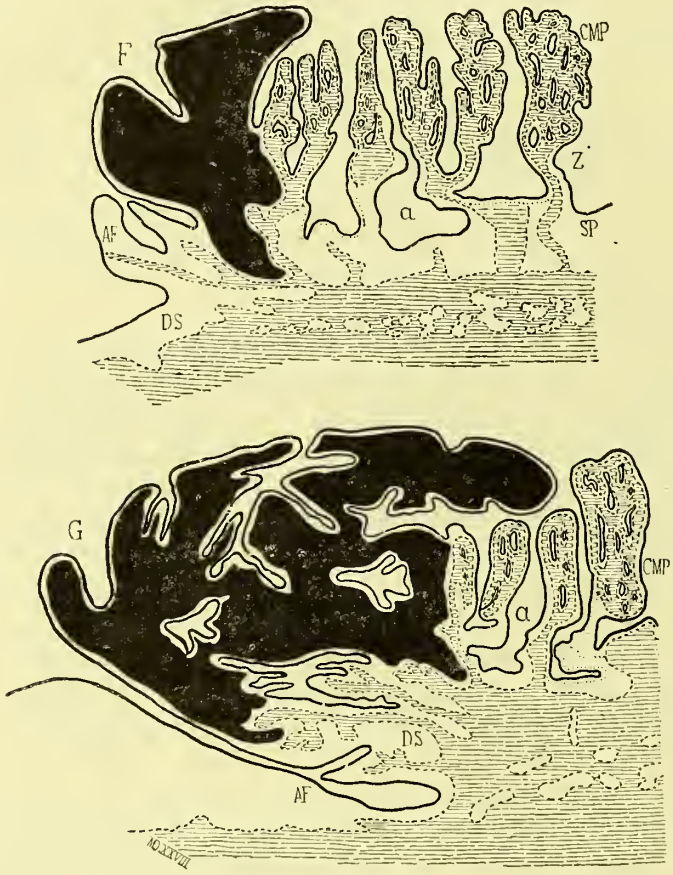

Fig. XXVIII fig. F et G de Lieberkühn-Strahl. — « F, placenta de sept à huit semaines l'extravasat est devenu de plus en plus considérable, et il recouvre la partie correspondante de la couche spongieuse; — G, placenta à terme. L'extravasat s'étend jusque sur la couche compacte et la repousse vers la profondeur. La pénétration réciproque des plis de l'ectoblaste (ligne noire) et des cloisons interglandulaires de la limite externe de la couche spongieuse, est ici plus marquée que dans aucune des figures précédentes. »

résultats plus précis que Strahl. Nous tenons cependant à reproduire ses descriptions.

Déjà, dit-il (*op. cit.*, p. 432), lorsque l'embryon ne mesure que 1 cent. 1/2, on voit se dessiner sur les limites latérales du placenta une zone foncée, qui plus tard prend un plus grand développement

et donne au placenta du chien un aspect si caractéristique. C'est la bordure ou anneau plein de sang qu'on nomme *sinus latéral.* Dans les stades plus avancés ces sinus latéraux sont volumineux, remplis de sang et de matière verte. Leur contenu soumis à l'examen microscopique montre des globules sanguins rouges et blancs, des tractus fibrineux, des cristaux de sang, un détritus brun finement granulé, et une matière verte formée de granules de volumes divers. Du côté de la limite externe du placenta, ce sinus latéral est recouvert en haut et en dehors par le chorion, comme le montre la figure 11 [1]. Cette partie du chorion n'est pas lisse, du côté du sinus, mais forme des plis villiformes saillants dans l'intérieur même du sinus. Je n'ai pu découvrir ici un revêtement endothélial, et il semble que le sang s'est répandu librement dans le tissu du bord du placenta, ainsi que l'admet Lieberkühn dans un travail dont je n'ai eu connaissance qu'au moment même de la correction des épreuves du présent mémoire. C'est ainsi que l'épithélium du chorion arrive à reposer directement sur ce magma sanguin et à être baigné par le sang maternel. Cet épithélium chorial présente des modifications importantes dans ces points où il est en contact avec le contenu du sinus latéral. Les cellules épithéliales deviennent singulièrement volumineuses et longues, et présentent un gros noyau; elles diffèrent ainsi complètement de l'épithélium qui recouvre les autres villosités qui pénètrent dans la muqueuse utérine proprement dite. Avec un fort grossissement on voit de plus que les cellules épithéliales du chorion, qui sont baignées par le sang du sinus latéral, renferment des globules rouges; elles ont incorporé à leur substance les éléments figurés du sang. A côté des globules rouges, elles renferment encore de fines granulations, comme un détritus finement granuleux, qu'on observe aussi dans la substance du sinus latéral, et qui provient sans doute de la destruction des globules rouges. Dans les cellules épithéliales qu'on voit selon leur longueur, c'est dans leur extrémité périphérique, dirigée du côté de la cavité du sinus, que sont les globules sanguins, qui sont rares dans la partie basale de la cellule.

De ces dispositions, dit Heinricius, je crois pouvoir conclure que l'épithélium du chorion, là où il forme la paroi du sinus latéral, a

1. Cette figure 11, de Henricius, est en tout semblable à notre fig. 65 (pl. VI), si ce n'est que le dessin en est confus et sans indications précises relativement aux *lames basales* et à leurs connexions avec les lamelles mésentériformes maternelles.

la propriété de s'incorporer les globules rouges et puis de les transformer de manière à les faire servir à la nutrition du fœtus.

Dans un plus récent travail, relatif surtout au placenta du chat, Strahl revient sur la bordure verte du chien, et accentue de plus en plus sa manière de voir, puisqu'il ne veut même pas qu'on donne le nom de sinus à la cavité godronnée de cette bordure. « Heinricius, dit-il [1], considère la cavité de la bordure verte comme un *sinus sanguin*. Je ne puis accepter cette expression, vu que par *sinus* on entend une cavité, un canal, dans lequel le sang circule. Or il n'en est pas ainsi pour la bordure verte. En ouvrant l'utérus d'une chienne chloroformée, j'ai constaté, qu'après section de la bordure verte, il ne s'écoule qu'une très minime quantité de sang, qui, à mon avis, provient uniquement des vaisseaux allantoïdiens sectionnés. Du reste il est facile de constater que la bordure verte est remplie d'une masse à l'état de bouillie épaisse, laquelle ne donne nullement lieu à un écoulement de sang, tel qu'on l'obtiendrait en incisant un sinus gros comme le petit doigt. » Ces observations sont très intéressantes; mais il n'en est pas moins certain que la cavité de la bordure verte est très nettement circonscrite, ainsi que nous l'avons décrite [2].

La différence entre nos conclusions et celles de Strahl et de Heinricius sera plus évidente encore par l'étude des poches choriales accidentellement développées en plein placenta. Mais nous devons auparavant, pour en finir avec la bordure verte et les régions voisines, dire quelques mots du reste des bords du placenta.

2° *Bords du placenta maternel.*

Nous désignons ainsi ce qu'on trouve immédiatement en dehors et au-dessous de la bordure verte. Cette partie dessine, dès le début (fig. 44, pl. IV), un bord taillé à pic ou en un plan incliné très oblique (fig. 50, pl. IV). Il est formé par la couche superficielle des glandes utérines, qui se dilatent et présentent dans leur épithélium des transformations de dégénérescence peu accentuées. Les cloisons

1. H. Strahl, *Untersuch. üb. den Bau der Placenta*; *IV, Die histologischen Veranderungen der Uterusepithelien in der Raubthier placenta* (Arch. f. Anat. u. Physiol. — 1890, *Anat. Abtheilg.*, p. 127).

2. Dans son mémoire précédemment cité, Lusebrinck, élève de Strahl, consacre à la bordure verte quelques lignes qui ne nous paraissent apporter aucune modification à la manière de voir de Strahl (voir : *Anatomische Hefte von Merket und Bonnet*; II. Hefft., 1893, p. 180).

qui séparent ces dilatations glandulaires se présentent alors (fig. 54, pl. V) sur une coupe verticale, comme des lamelles mésentériformes dont l'extrémité supérieure est libre, c'est-à-dire ne donne attache ni à des lobules placentaires ni à des poches de bordure verte. Au trente-septième jour (fig. 65, pl. VI), ces lamelles mésentériformes du bord du placenta sont bien caractérisées; elles sont d'autant plus longues qu'elles occupent une situation plus élevée, plus proche de la bordure verte (voir la lamelle *m f*, de la fig. 65); et, à mesure qu'on considère les lamelles placées plus bas, on les voit devenir plus courtes, jusqu'à ce que, tout en bas, au niveau de la surface des régions polaires de la cavité utérine, elles prennent l'aspect de simples cloisons circonscrivant des cryptes de la muqueuse, cryptes semblables à ceux qu'on trouve sur la région polaire de la muqueuse, jusque vers le canal qui fait communiquer deux renflements utérins voisins (voir, sur la fig. 53, au niveau de P, la coupe de ce canal).

A mesure que la bordure verte se développe, elle s'étend en surface et en profondeur, de sorte qu'elle déborde les lamelles en question, et, les comprimant de haut en bas, les incline et les couche horizontalement. C'est ce qu'on voit bien sur les figures 65, 66 et 67 de la planche VI. Le chorion, après avoir formé la poche la plus externe du canal godronné de la bordure verte, cesse définitivement d'avoir aucune connexion avec les parties maternelles, et descend en dehors de ces lamelles sans contracter d'adhérences avec leur sommet. Les figures sus-indiquées suffisent pour montrer les dispositions du chorion dans cette région, sans qu'il soit nécessaire d'insister sur leur description. Signalons seulement la manière dont le chorion se replie vers le centre du placenta, avant de prendre définitivement sa direction centrifuge pour former les régions polaires de l'œuf. Sur la fig. 66 on voit bien cette plicature qui s'engage au-dessous des lamelles mésentériformes supérieures, très longues et horizontalement disposées.

La constitution de ces lamelles mésentériformes du bord du placenta maternel ne présente rien de particulier, elle est la même que pour les lamelles de même nom situées en plein placenta. Le fait que leur bord supérieur, leur extrémité libre, ne donne attache à aucune formation fœtale, est la seule particularité que présentent ces lamelles. Et encore à cet égard trouve-t-on des dispositions de transition. En effet, la plus élevée de ces lamelles (voir *m f*, fig. 65,

pl. VI) se fait remarquer par l'état de l'épithélium qui recouvre son extrémité libre; cet épithélium subit la dégénérescence, l'atrophie et jusqu'à un certain point la résorption qui, dans tout épithélium utérin, prélude à l'établissement d'attaches des formations fœtales sur les maternelles : les lignes de séparation des cellules disparaissent, les corps cellulaires se confondent en une couche pâle, semée de noyaux ratatinés, très colorables; et par places ce revêtement disparaît, laissant à nu les anses capillaires sous-jacentes, lesquelles donnent même parfois lieu à une légère hémorragie, de sorte que souvent on trouve, en dehors de la bordure verte, du sang maternel répandu entre la muqueuse utérine et le chorion; mais ce sang n'est pas enkysté, régulièrement circonscrit par des adhérences de l'ectoderme fœtal à la muqueuse utérine. Chez le chat, nous trouverons des dispositions semblables, mais bien plus accentuées; nous verrons, en dehors du placenta proprement dit, se former, dans les régions polaires de l'œuf, des adhérences multiples, irrégulièrement disposées, entre les parties polaires du chorion et des saillies correspondantes de la muqueuse utérine; il y aura là comme des tentatives avortées de productions placentaires. Il était donc intéressant de signaler ici à combien peu se réduisent ces mêmes tentatives dans l'utérus de la chienne.

Nous n'avons donné ces détails sur les lames mésentériformes des bords du placenta maternel, que pour réfuter par leur description même certaines interprétations répétées par plusieurs auteurs. En effet, lorsque ces lamelles sont longues et flottantes, on a voulu voir en elles un rudiment de caduque réfléchi. C'est une erreur que n'avait eu garde de commettre Bischoff, lequel se prononce très nettement contre la recherche, chez les carnassiers, de parties homologues aux diverses portions de la caduque de l'espèce humaine. « La plupart des auteurs, dit-il (*Entwickly. des Hunde-Eies*, p. 115), parlent d'une *caduque* chez la chienne. Si par là on entend une membrane, se détachant de l'utérus, produite par une exsudation de sa muqueuse, je déclare qu'il n'y a rien de semblable chez la chienne. Mais si l'on veut seulement s'appuyer sur ce que la caduque même de l'utérus humain résulte d'une hypertrophie des glandes utérines, et que le placenta humain lui-même n'est autre chose que le résultat des connexions intimes entre les villosités choriales et cette couche des glandes utérines, alors on peut retrouver chez la chienne des formations entièrement analogues.

Mais une enveloppe caduque, entourant complètement l'œuf, lui formant une membrane surajoutée, n'existe absolument pas chez la chienne. »

Cependant, en 1876, Turner croit découvrir un rudiment de caduque réfléchie chez les carnassiers. « Là, dit-il (*op. cit.*, p. 71), où la partie placentaire et la partie lisse de la muqueuse (bord externe du placenta zonaire) se continuent l'une avec l'autre, il y a une étroite bande de muqueuse qui se réfléchit sur le bord zonaire du chorion et forme un rudiment de caduque réfléchi. Chez les vrais carnassiers cette caduque réfléchie est si peu accentuée, qu'elle a le plus souvent échappé à l'observation; mais chez le phoque elle est très développée. » Il est bien évident qu'il s'agit là purement et simplement des lamelles mésentériformes à bords libres, qui sont sans doute plus longues et plus développées chez le phoque. C'est sur la foi de la description de Turner que Kœlliker admet chez les carnassiers les rudiments d'une caduque réfléchie. « Tous les carnassiers semblent présenter des vestiges d'une caduque réfléchie, en ce sens que, des bords du placenta, la muqueuse utérine s'avance jusqu'à une certaine distance sur le chorion, qui présente d'ailleurs aussi des villosités sur la même largeur [1]. » Nous parlerons de ces villosités extra-placentaires en étudiant le placenta du chat; nous ne les avons pas trouvées sur la chienne; en tout cas rien ne justifie l'expression de caduque réfléchie. Ercolani, dans son mémoire de 1880, avait été très explicite à cet égard (p. 75). « Il n'y a pas chez la chienne et la chatte de vraie caduque déciduale; tout ce qui se forme comme caduque correspond uniquement à la sérotine. » Strahl se prononce également contre l'emploi de l'expression de caduque réfléchie [2].

3° *Des poches choriales du placenta du chien.*

On trouve parfois, mais assez rarement, sur les régions médianes de la ceinture placentaire de la chienne, des saillies de volume variable (grosses comme un pois ou comme une cerise), de couleur vert foncé, à surface bosselée. Leur aspect est à tous égards celui d'un fragment de la bordure verte; on dirait une portion erratique

1. A. Kölliker, *Embryologie de l'homme et des animaux supérieurs*. Trad. fr., 1882, p. 375.
2. H. Strahl, *Der Bau der Hundeplacenta* (Arch. f. Anat. u. Physiol. — *Anat. Abth.*, 1890, p. 186).

du canal godronné de cette bordure, développée non plus sur les bords, mais en plein territoire du placenta proprement dit, et faisant saillie à la surface fœtale du placenta. Cette disposition a été observée d'une manière constante sur d'autres carnassiers par Bischoff, qui a donné à ces formations le nom de *poches choriales*, dénomination que nous adopterons pour les poches analogues que peut présenter accidentellement le chien. L'étude de ces poches choriales va être un utile complément à la démonstration de la véritable nature et signification morphologique des cavités de la bordure verte.

Ces poches choriales sont pleines de sang, c'est-à-dire de globules rouges plus ou moins altérés, de cristaux d'hémoglobine, et de dérivés de cette matière colorante. L'important, à notre point de vue, c'est de rechercher comment sont circonscrites ces poches, et quelles sont leurs connexions avec les parties maternelles.

La fig. 72 (pl. VII), d'après un placenta à terme, montre, à un grossissement de onze fois, la coupe totale d'une de ces poches choriales et ses rapports avec les autres parties du placenta. On voit que la cavité de la poche (PC, PC) est en tout semblable à une cavité de la bordure verte (comparer avec la fig. 67, pl. VI); elle est formée par un reploiement multiple du chorion, avec vaisseaux allantoïdiens; sa surface intérieure est tapissée par des cellules ectodermiques, cylindriques, très allongées, et qu'on voit, avec un grossissement convenable, pleines de globules de sang, et de dérivés de l'hémoglobine. La disposition la plus intéressante à rechercher ici est celle de la partie tout inférieure de la poche, à sa base, du côté du terrain maternel. Les détails descriptifs que nous avons donnés à propos des cavités de la bordure verte nous permettront ici d'être bref. On voit qu'en bas la poche est encore circonscrite par le chorion (par l'ectoderme), sauf en un point où un vaisseau (V, fig. 72) vient s'ouvrir dans la poche : en ce point l'ectoderme se replie, et forme, autour du vaisseau, ce que nous avons déjà si souvent étudié sous le nom de *lame basale*, soit pour les lobules placentaires, soit pour les cavités de la bordure verte; puis l'ectoderme, achevant de décrire un pli complet, se continue, en s'éloignant de cette lame basale, sous forme d'arcades ectodermiques (AE, AE), une de chaque côté. Chacune de ces arcades ectodermiques va ainsi rejoindre une lame basale d'un lobule placentaire, puisque la poche choriale, située en plein placenta, est interposée entre deux lobules. On voit donc que ces poches cho-

riales sont à tous égards constituées exactement comme les cavités de la bordure verte.

Ces poches sont très variables de forme; elles sont tantôt simples, comme dans la fig. 72, c'est-à-dire qu'alors la poche unique est l'homologue d'un seul lobule placentaire; bien plus rarement elles sont multiples, c'est-à-dire présentent par exemple deux lames basales, et sont ainsi homologues de deux lobules placentaires; elles reproduisent alors entièrement l'aspect du canal godronné de la bordure verte.

Leur volume est également variable; tantôt elles font une forte saillie à la surface du placenta; plus rarement elles apparaissent à peine sur cette surface; perdue dans l'épaisseur du placenta, la poche est alors allongée et mince, descendant plus ou moins profondément vers la face maternelle du placenta (fig. 73, en PC). Cette dernière disposition va nous servir à éclaircir leur mode de production, et leur signification morphologique.

Les poches choriales étant une production accidentelle et rare, il n'y a guère à espérer de surprendre leurs premiers stades de développement sur les coupes de placenta au début de sa formation; du moins, malgré le très grand nombre de nos préparations, il ne nous est jamais arrivé, pendant les premiers stades de développement, de trouver quelque chose qui pût être interprété comme l'origine d'une poche choriale. Cette étude serait à faire sur les placentas qui présentent normalement, constamment, des formations de ce genre, c'est-à-dire sur les placentas de loutres, de martres et de fouines (voir ci-après l'historique de la question), mais nous n'avons pas disposé de pièces empruntées à ces petits carnassiers. Sans doute on peut supposer que ce développement se fait comme celui de la bordure verte, c'est-à-dire par la non-production de masses angio-plasmodiales, d'où résulte que la couche exubérante des capillaires maternels, par le fait même que ces capillaires ne sont pas soutenus par le plasmode ectoplacentaire, se transforme en une hémorragie que circonscrivent et enkystent les replis de l'ectoderme correspondant. Mais, pour nous en tenir au placenta de la chienne, nous ne pensons pas que tel soit le mode de formation des poches choriales, que nous n'avons jamais trouvées que sur des placentas très avancés, et même arrivés au terme de leur développement. D'après ce qu'il nous a été donné de voir, nous pensons que ces poches sont des lobules d'angio-plasmode, qui, ayant

d'abord évolué normalement, c'est-à-dire subi un commencement de remaniement et de transformation en lamelles labyrinthiques, ont tout à coup dévié de cette évolution normale et se sont transformés en cavités sanguines.

Supposons en effet que, dans une lamelle labyrinthique telle que celles qui sont représentées dans la fig. 74 (pl. VII), les capillaires maternels, situés au centre de la lamelle, subissent une atrophie et résorption complète de leur paroi endothéliale; sans rechercher les causes et le mécanisme de cette disparition, l'hypothèse n'a rien d'invraisemblable, je veux dire ne manque pas d'analogues, puisque nous savons que chez les rongeurs, par le fait même que le capillaire maternel est entouré par le plasmode ectoplacentaire, ce capillaire perd ses parois, et le sang de la mère circule dès lors dans des lacunes circonscrites uniquement par le plasmode fœtal. Si pareille disparition, qui n'est pas le cas normal chez les carnassiers, arrive à s'y produire accidentellement, alors que les lamelles labyrinthiques sont en voie de formation, on conçoit que la couche plasmodiale de ces lamelles, couche déjà mince et sans doute peu résistante, pourra céder devant la pression du sang. La lamelle se dilatera donc en une poche pleine de sang maternel et à parois formées par une couche de plasmode; mais par suite de ces nouvelles dispositions, le plasmode, qui résulte de la transformation de l'épithélium ectodermique, pourra revenir à la forme épithéliale, et, en effet, nous sommes, aussi bien par nos études sur les rongeurs que par nos descriptions de la bordure verte des carnassiers, assez familiarisés avec le polymorphisme des productions ectodermiques, pour savoir que l'ectoderme passe successivement en une même région de la forme épithéliale à la forme plasmodiale et retourne aussi bien de la seconde forme à la première.

Mais tout ceci, présenté d'abord comme une simple hypothèse, n'en est réellement pas une. Nous avons des faits qui, s'ils ne font pas assister précisément à ces transformations successives, en présentent, sur une seule et même pièce, les stades divers se succédant d'un point à un autre de la préparation. Ces faits nous sont donnés par les petites poches choriales à peine visibles à la surface fœtale du placenta, et qu'on peut suivre, sur des coupes, plus ou moins profondément vers la surface maternelle.

C'est ce que représente la fig. 73 (pl. VII). Entre les deux gros lobules labyrinthiques qui forment cette figure, on voit interposées,

en PC, deux poches choriales qui présentent l'aspect de deux larges canaux, bosselés et contournés. Ces poches étaient pleines de sang altéré, et ce contenu avait la même couleur que celui de la bordure verte du même placenta. Ces poches sont tapissées par un épithélium cylindrique, et le corps des cellules épithéliales est rempli, surtout vers son extrémité libre, de globules et de cristaux de sang. Nous avons donc bien réellement affaire à des poches choriales, en tout semblables aux cavités de la bordure verte.

Or voyons ce que sont ces poches à leurs extrémités profondes. Elles se rétrécissent graduellement et se continuent chacune avec une lamelle labyrinthique. Leur épithélium devient couche plasmodiale, en même temps qu'une paroi capillaire se montre dans le centre de la lamelle labyrinthique. Si nous suivons ces mêmes parties de bas en haut (de la région profonde, vers la région superficielle), nous voyons, du gros lobule placé sur la droite de la figure, se détacher, en B, un petit complexus de lamelles labyrinthiques; de ces lamelles, les unes sont courtes et conservent la constitution typique des lamelles labyrinthiques; les autres se dilatent et se transforment en poches choriales d'aspect canaliculé. Ainsi nous voyons ici qu'une petite poche choriale peut correspondre non pas à un lobule placentaire entier (comme probablement dans la fig. 72), mais seulement à une partie d'un lobule, à deux lamelles labyrinthiques d'un lobule. Aussi ces petites poches choriales n'ont-elles pas une lame basale propre (comme dans la fig. 72), mais sont-elles greffées sur la lame basale du lobule labyrinthique dont elles dépendent. En présence de semblable disposition, il est évident que les poches en question sont de formation tardive; elles ont pris naissance alors que le remaniement de l'angio-plasmode était très avancé, que les lamelles labyrinthiques étaient dessinées; et elles résultent de la transformation partielle de ces lamelles.

Il n'était guère possible de souhaiter une démonstration plus complète de notre hypothèse sur le mode de formation des poches choriales accidentelles dans le placenta de la chienne [1].

1. Fleischmann a observé, sur la belette, de petites poches choriales semblables, et a fait, sur leur mode d'origine, une hypothèse qui, avec une connaissance plus précise du placenta des carnassiers, l'aurait amené à l'interprétation que nous venons de donner. C'est pourquoi nous tenons à citer ici ce passage de cet auteur, à part des citations historiques qui vont suivre : « Sur les côtés de la grande bourse sanguine, dit-il, j'ai vu souvent les extrémités des travées conjonctives placentaires se montrer dilatées et pleines de sang. Ce peut être une disposition accidentelle; mais ce fait

Cette étude montre avec la dernière évidence l'homologie des poches choriales, et par suite des cavités de la bordure verte, avec les lobules labyrinthiques. Ce qui donne en un point naissance à un lobule labyrinthique, donne ailleurs lieu à la formation d'une cavité de la bordure verte; ce qui a commencé à se développer en lobule labyrinthique, peut dévier vers la formation d'une poche choriale.

Alors, au lieu que le sang de la mère soit contenu dans des capillaires maternels soutenus par du plasmode fœtal, ce sang se répand dans des cavités circonscrites uniquement par des éléments fœtaux ectodermiques; chez le chien se trouve ainsi réalisé, accidentellement, ce qui est la règle chez les rongeurs, à savoir que le placenta représente, selon la formule que nous avons souvent répétée, une hémorragie maternelle circonscrite et enkystée par des formations d'origine fœtale.

Strahl a signalé la présence de ces poches dans le placenta de la chienne (Mémoire sur la bordure verte, 1889, p. 106) : « Çà et là, dit-il, dans le milieu du placenta, apparaissent quelques îlots verts. »

Mais l'étude des poches semblables a été faite surtout sur d'autres carnassiers. Existent-elles aussi chez d'autres mammifères? D'après Otto Nasse [1], chez les Musaraignes, le sac ombilical et les villosités du placenta seraient chargés d'une matière verte qui a de la ressemblance avec la matière colorante de la bile. Nous ne savons s'il s'agit de quelque chose d'analogue aux poches choriales vraies dont nous allons rapidement tracer l'histoire, pour montrer qu'elles sont bien une formation normale homologue des formations erratiques et accidentelles du chien.

Bischoff [2] a décrit chez la *Mustela foina* et la *Mustela martes*, sur la région du placenta zonaire correspondant au bord libre de

pourrait aussi donner lieu à une hypothèse sur le mécanisme de formation des bourses sanguines; on pourrait supposer que les capillaires de la muqueuse se dilatent fortement, prennent la disposition de sinus sanguins, que leur endothélium est résorbé, et que le sang se répand finalement au-dessous de la membrane externe de l'œuf. Cette hypothèse a pour elle ce fait que dans le placenta du rat et de la souris les vaisseaux maternels s'ouvrent de bonne heure au contact de l'ectoderme. » (Fleischmann, *Die Morphologie der Placenta bei Nagern und Raubtieren*. Wiesbaden, 1893.)

1. Otto Nasse, *Die Eihüllen des Spitzmans und des Igels* (*Arch. f. Anat. u. Physiol.*, 1863, p. 730).

2. *Sitzberichl. Akad. Vissensch. Munchen.*, 13 mai 1865, p. 214 et 345. — *Ueber die Ei-und Placenta Bildung des Hein und Edel Marders* (*Mustela foina und martes*) *und des Wiesels* (*Must. vulgaris*). — *Ueber das Vorkommen eines eigenthumlichen Blut und Hämatoïdin enthaltenden Beutels an der Placenta der Fischotter* (*Lutra vulgaris*).

l'utérus, une sorte de trou ou fosse dans le placenta, trou au niveau duquel le chorion forme une poche. Des villosités très développées entourent cet orifice, et sont, comme toute la surface de la poche, tapissées d'un épithélium coloré en jaune rougeâtre par un pigment en partie à l'état granuleux, en partie à l'état de cristaux rhomboédriques. Cette *bourse choriale* est pleine de sang extravasé, avec de nombreux granules et cristaux d'hématoïdine. Il a retrouvé la même disposition chez la Loutre (*loc. cit.*, p. 214), mais ici la

Fig. XXIX. Ercolani, mémoire de 1880, planche V, fig. 3. — « Coupe verticale de la région moyenne de la surface fœtale du placenta de la *Mustela Foina*, pour montrer la bourse choriale et ses rapports avec la portion maternelle du placenta; — P, placenta; — M, sa portion maternelle; — V, portion fœtale; — C, C, chorion; — B, surface intérieure de la bourse choriale, avec ses nombreuses et diverses saillies villeuses; les cellules épithéliales correspondantes sont pleines de grains et de cristaux d'hématoïdine; — E, régions où se dédoublent les lames du chorion. »

poche est plus volumineuse et renferme une plus grande quantité de sang.

Bischoff pense que la formation de cette *bourse choriale* est due à un développement incomplet, en ce point, de la portion maternelle du placenta, de sorte que les villosités du chorion ne trouvent pas les conditions favorables pour pénétrer, comme ailleurs, dans des glandes utriculaires.

Ercolani (mémoire de 1880, p. 160, et pl. V, fig. 1, 2, 3) repro-

duit deux figures de Bischoff représentant l'aspect général de cette poche, et ses rapports avec le placenta. Il donne de plus une figure représentant une coupe du placenta au niveau de la poche en question. Nous reproduirons cette figure, qui permet de constater que la *poche choriale*, signalée par Bischoff comme une formation constante chez la loutre, est semblable aux poches accidentelles que nous avons rencontrées chez la chienne. (Voir fig. XXIX.)

Strahl [1] a fait sur le placenta du furet une constatation semblable. Si l'on ouvre, dit-il, un renflement utérin, du côté antimésométral, on voit une tache rouge brun, arrondie, à surface irrégulière. Cette tache est due à la présence du sang, non point fœtal, mais maternel, épanché entre l'enveloppe séreuse de l'œuf et la paroi utérine. Il s'est fait là un processus identique à celui que Lieberkühn et Strahl ont décrit chez le chien ; il n'y a de différence que dans la position de l'extravasat par rapport au reste du placenta.

F. — *Les lamelles labyrinthiques du placenta à terme.*

Sur le placenta à terme, les rapports des vaisseaux maternels et des vaisseaux fœtaux deviennent plus intimes que ceux précédemment indiqués à la fin de la période de remaniement. On trouve alors que les vaisseaux fœtaux ont pénétré dans l'épaisseur des couches plasmodiales des lamelles. Nous n'avons pu déterminer exactement à quel âge commencent à s'établir ces nouveaux rapports; c'est pourquoi nous nous contenterons de les décrire tels que nous les avons trouvés sur des placentas appartenant à des femelles arrivées vers le terme de la gestation. Ces dispositions nouvelles présentent, selon le mode de conservation des pièces, des aspects divers, parfois énigmatiques; ce sont ces aspects que nous examinerons d'abord, pour passer successivement à l'étude des pièces qui en donnent l'explication d'une manière de plus en plus complète, explications qui sont achevées par l'étude des injections.

La fig. 78 représente l'aspect qu'on trouve sur le plus grand nombre de pièces qui ont été conservées dans l'alcool, et dont les coupes ont été colorées par le carmin ou la safranine, sans adjonction d'éosine. C'est la coupe d'une lamelle labyrinthique dont le

1. Strahl, *Ueber die Placenta von Putorius furo* (*Anat. Anzg.*, 1889, n° 12, p. 375, t. IV).

capillaire central (maternel) est sectionné perpendiculairement à son axe (en C). Cette coupe offre les mêmes dispositions que celle de la fig. 64 (pl. VI, fragment de lamelle labyrinthique environ au quarante-cinquième jour), excepté les détails suivants. — 1° Le plasmode présente de très nombreuses vacuoles : les unes (A, A, A) résultent de ce que le plasmode, au lieu d'être en contact d'une manière continue et régulière avec la surface extérieure du capillaire maternel, décrit des séries d'arcades, dont les piliers seuls viennent adhérer, par leurs prolongements très pâles, à la surface du capillaire; les autres (B, B, B) ont l'aspect de véritables vacuoles arrondies, circonscrites de tous côtés par la substance protoplasmique, et sont situées dans la couche périphérique du plasmode, immédiatement en dedans de la couche à noyaux qui en forme la limite externe. Nous aurons donc à chercher la signification de ces *vacuoles internes* (A, A, A) et de ces *vacuoles externes* (B, B, B). — 2° La couche à noyaux du plasmode présente, sur son contour extérieur, de nombreuses encoches, et, dans ces encoches, on trouve des noyaux fusiformes le plus souvent (1, 1, 1), quelquefois arrondis (en 2), cette dernière forme résultant bien évidemment de ce qu'un noyau allongé est vu en coupe perpendiculaire à son axe. Ces noyaux sont appliqués à la surface du plasmode, soit sur l'un des côtés, soit sur le fond de l'encoche. Quelle est la signification de ces noyaux? Telle est la troisième question que nous aurons à résoudre.

La figure 79 va déjà nous acheminer vers l'explication de ces dispositions. C'est une coupe de la même pièce que la figure 78; mais elle a été colorée par l'hématoxyline et l'éosine; dès lors, certaines parties qui étaient demeurées incolores, transparentes et invisibles dans la préparation précédente (montage des pièces dans le baume du Canada), sont ici colorées et évidentes. D'une part c'est le contenu du capillaire maternel central; il apparaît rempli d'une matière homogène qui prend vivement l'éosine, et, comme on sait l'affinité de l'hémoglobine pour cette matière colorante, on en peut conclure que le vaisseau maternel est plein de substance albuminoïde imprégnée d'hémoglobine, le tout résultant de la dissolution des globules sanguins, dont le corps ou stroma n'est plus visible ici. C'est du reste une règle générale que, dans les placentas placés entiers, ou par gros fragments, dans le liquide de Kleinenberg puis dans l'alcool, les globules du sang se dissolvent pendant la lente pénétration des réactifs, mais que, par l'emploi de l'éosine,

on peut se convaincre qu'une cavité était primitivement pleine de sang. Or d'autre part, sur cette préparation de la figure 79, les *vacuoles externes* du plasmode sont également pleines d'une matière colorée par l'éosine d'une manière caractéristique; donc ces vacuoles externes contenaient aussi du sang primitivement. Il reste à chercher s'il s'agissait de sang maternel ou de sang fœtal.

Les pièces fixées et conservées par le liquide de Muller présentent cette heureuse particularité que les globules de sang y sont très bien conservés, et que sur les coupes on est en présence de véritables préparations injectées, l'injection étant figurée par les globules qui remplissent les vaisseaux, et sont souvent très serrés les uns contre les autres. La figure 80 est une coupe d'une pièce conservée par le liquide de Muller; aussi retrouverons-nous les globules sanguins maternels dans le capillaire central (C); nous retrouvons aussi des globules sanguins dans les vacuoles externes (en B, B); ces globules diffèrent un peu, comme dimensions, réfringence et aspect (un peu plus foncés), des globules maternels; il est donc déjà probable que les vacuoles externes ou périphériques sont remplies de sang fœtal; à cette époque les globules sanguins du fœtus ne sont plus nucléés, sans quoi la question serait immédiatement tranchée; mais les injections vont la résoudre facilement.

Avant de quitter la figure 80, arrêtons-nous encore sur diverses particularités qu'elle présente. D'abord sur cette coupe on ne trouve pas ce que nous avons appelé *vacuoles centrales*; par l'action du liquide de Muller qui gonfle le protoplasma, ou tout au moins l'empêche de se rétracter, la couche plasmodiale est demeurée unie à sa limite interne, en contact plus ou moins immédiat avec le capillaire maternel central. Nous pourrions en conclure que les vacuoles centrales sont des productions artificielles; mais comme nous les constatons sur des pièces traitées par les bons réactifs fixateurs (liquide de Kleinenberg, alcool absolu) nous serions plutôt tenté de les considérer comme une disposition normale, traduisant le fait de la sortie du liquor du sang maternel, devant servir à la nutrition du fœtus, après avoir été transmis à ce sang par la substance plasmodiale. Quoi qu'il en soit, les vacuoles centrales sont morphologiquement sans importance; nous n'avons plus à nous en occuper, et notre attention n'a plus à se concentrer que sur les vacuoles externes ou périphériques, et sur les noyaux fusiformes des encoches de la surface du plasmode. Sur ces noyaux, cette

même figure 80 nous donne déjà quelques renseignements, ainsi que sur les encoches correspondantes. On voit, en effet, sur la partie gauche de cette figure, partie où la lamelle labyrinthique a été coupée comme dans les figures précédentes, on voit que les encoches en question communiquent avec les vacuoles périphériques et que les noyaux fusiformes sont, pour la plupart, placés au niveau de cette communication. On est donc amené à cette idée, que ces noyaux appartiennent à des capillaires fœtaux qui se sont engagés plus ou moins profondément dans le plasmode, interprétation qui va être pleinement confirmée par l'étude des injections. Sur la partie droite et médiane de la figure 80, là où la lamelle labyrinthique a été coupée tangentiellement, en pleine couche plasmodiale, on voit en effet que les vacuoles périphériques se présentent sous forme de canaux, pleins de globules rouges, sillonnant la couche nucléée du plasmode, canaux qui sont les voies de circulation capillaire du sang fœtal.

Nous passerons donc à l'étude des injections. La figure 81 représente une vue d'ensemble, à un grossissement d'environ 90 fois, d'une portion de complexus labyrinthique d'un placenta à terme, dont les vaisseaux fœtaux ont été injectés (comparer avec la figure 74). En A, A, A, on voit les volumineux capillaires disposés dans les cloisons mésodermiques interposées aux lamelles labyrinthiques; de ces gros capillaires partent, de chaque côté, des vaisseaux plus fins, qui, se dirigeant vers les deux lamelles labyrinthiques adjacentes, les pénètrent, et viennent se loger dans la couche nucléée de leur plasmode. Sur les diverses parties de la préparation on voit ces petits vaisseaux intraplasmodiaux ou bien coupés perpendiculairement à leur axe, et se présentant alors comme des taches rondes, ou bien coupés tangentiellement, et dessinant alors des réseaux. C'est en examinant ces deux aspects à un fort grossissement qu'on acquiert des notions définitivement complètes sur cette disposition des capillaires fœtaux.

La figure 83, à un grossissement de 500 fois, représente une lamelle labyrinthique coupée perpendiculairement à son plan. Cette figure ressemble en tout aux figures 78 et 79, si ce n'est qu'ici les vaisseaux fœtaux sont injectés, et que par suite on reconnaît, au premier coup d'œil, la signification des vacuoles périphériques et des encoches superficielles de la lame plasmodiale. En effet, cette pièce, injectée à la gélatine, avait été conservée dans l'alcool; sous

l'influence de celui-ci, la gélatine s'est rétractée, détachée de la paroi des vaisseaux qu'elle distendait primitivement, et cette paroi s'étant d'autre part détachée du plasmode, auquel elle est normalement soudée d'une façon intime, la nature des capillaires et de leurs noyaux (les noyaux fusiformes précédemment décrits) devient bien évidente. On voit que les capillaires terminaux arrivent dans les encoches de la surface du plasmode, puis, par un canal étroit, pénètrent dans les vacuoles périphériques qui font suite à ces encoches, et là se dilatent. Il y a donc continuité entre les encoches et les vacuoles, c'est-à-dire que les vacuoles ne sont qu'une dilatation profonde des encoches, un rétrécissement très accentué séparant ces deux parties, rétrécissement qui, selon les réactifs employés, peut, s'il n'est pas maintenu béant par une injection, arriver à effacer complètement sa lumière, ce qui produit les dispositions énigmatiques représentées sur les figures 78 et 79. Le capillaire correspondant présente les mêmes variations de calibre; large dans l'encoche et dans sa dilatation vacuolaire, il est mince dans le rétrécissement qui fait communiquer ces deux parties. De plus, fait essentiel, sa paroi ne présente de noyaux que dans la portion qui occupe l'encoche; on n'en trouve pas dans la portion qui occupe la dilatation vacuolaire. On dirait que le capillaire de l'encoche, en pénétrant de plus en plus profondément dans le plasmode, n'a pu se prolonger par toutes ses parties constituantes; il s'est dilaté dans les portions de ses parois comprises entre deux noyaux; cette portion ectasiée a pénétré profondément, mais les noyaux correspondants sont restés en dehors, c'est-à-dire dans l'encoche périphérique, et particulièrement à l'entrée du rétrécissement qui fait communiquer l'encoche avec sa dilatation vacuolaire. Ce n'est pas à dire qu'on ne puisse parfois trouver un noyau de capillaire dans cette dilatation (comme on le voit sur la partie droite de la figure 83); mais le fait est extrêmement rare.

Les coupes tangentielles, entamant seulement les zones externes de la couche plasmodiale d'une lamelle labyrinthique, complètent cette démonstration. Telle est la figure 84. Ce qui, sur la coupe précédente, se présentait comme une encoche, se montre ici sous forme de gouttières anastomosées en un réseau, dans les mailles duquel sont des îlots de plasmode nucléé (P, P, P, fig. 84, pl. VII). Les travées de ce réseau (contenant les capillaires fœtaux injectés) sont, par places, tantôt minces, tantôt larges; c'est que la coupe a

porté soit sur les encoches superficielles, soit sur leurs dilatations vacuolaires profondes, soit sur le rétrécissement qui fait communiquer l'encoche et sa dilatation. Aussi dans un cas la paroi capillaire présente-t-elle des noyaux fusiformes, tandis qu'elle n'en possède pas dans l'autre. Toutes ces variétés d'aspect s'expliquent assez par les descriptions précédentes, pour qu'il n'y ait pas lieu d'insister plus longuement sur leur analyse.

De toutes ces dispositions, les plus singulières sont d'une part l'absence de noyaux sur les parties profondes des capillaires (dans la dilatation vacuolaire des encoches) et leur présence surtout à l'entrée des rétrécissements qui prolongent l'encoche, et d'autre part ce fait que les parois des capillaires sont très difficilement visibles dès que ces capillaires ont pénétré dans le plasmode. Il en résulte ces aspects énigmatiques que nous avons décrits dans les figures 78, 79 et 80, à savoir la présence de noyaux fusiformes qui paraissent surajoutés à la surface du plasmode. Sur les coupes tangentielles d'une lamelle labyrinthique, si la coupe intéresse seulement la couche la plus superficielle du plasmode, on obtient des préparations semblables à celle représentée dans la fig. 82, qui est (comme la fig. 80) d'une pièce conservée par le liquide de Muller. Ici la coupe a passé précisément par une série de rétrécissements faisant communiquer les encoches avec leurs dilatations profondes (à droite de la figure, en B, la coupe a cependant porté sur une dilatation vacuolaire; comparer avec la fig. 80); il en résulte que la préparation présente une série d'îlots de plasmode nucléé (P, P), îlots séparés par d'étroits canalicules, et sur les bords desquels sont disposés des noyaux fusiformes. Après l'étude que nous avons faite de la fig. 84, il est facile d'interpréter les aspects de la fig. 82.

Ce n'est que sur les pièces injectées (fig. 84) que nous avons pu voir bien nettement la paroi de ces capillaires fœtaux intraplasmodiaux. Sur ces pièces, l'action de l'alcool ordinaire, arrivant à l'état dilué dans les parties centrales du placenta, a produit un effet de dissociation, qui a isolé la paroi capillaire à la fois du plasmode et de la masse injectée. Sur les autres pièces, si les parois capillaires ne sont pas visibles, c'est sans doute qu'elles sont intimement accolées à la surface du plasmode, et que, vu leur minceur extrême, elles se confondent avec lui. Certainement, avec des fragments de placenta à terme, traités par les réactifs dissociants, on arriverait à rendre visibles ces parois capillaires; mais quand nous

avons fait cette étude, nous ne disposions que de pièces fixées et durcies, et nous n'avons pas jugé nécessaire d'entreprendre de nouvelles études, puisque, par la variété même des aspects de nos coupes, et grâce aux injections, nous avions pu parvenir à nous rendre compte des véritables dispositions des parties.

Cette pénétration des capillaires fœtaux dans le plasmode des lamelles labyrinthiques nous montre que, dans le placenta des carnassiers comme dans celui des rongeurs, les parties tendent à se disposer, vers la fin de la gestation, de manière à rendre aussi intimes que possible les rapports entre le sang fœtal et le sang maternel. Chez les rongeurs la barrière qui sépare les deux sangs se réduit au minimum possible, puisque, par suite de l'atrophie des parois plasmodiales des canalicules sangui-maternels, les capillaires fœtaux arrivent à baigner directement dans le sang de la mère; chez les carnassiers, les rapports sont moins intimes, puisque entre les deux sangs est interposée à la fois et une paroi capillaire fœtale et une paroi capillaire maternelle, mais ils sont cependant plus intimes que ne semble l'indiquer au premier abord le fait de la conservation d'une couche plasmodiale entre les deux ordres de vaisseaux, puisque, en effet, les capillaires fœtaux pénètrent dans cette couche plasmodiale, et vont ainsi à la rencontre, et presque au contact des capillaires maternels. Les figures 80 et 83 donnent de ces dispositions une représentation qui a la valeur démonstrative d'un schéma.

Fig. XXX. — Turner, planche I, fig. 5. — Légende de Turner : « Coupe du placenta du renard, montrant l'épithélium sécrétoire; — M, M, l'énorme capillaire maternel; — E, E, épithélium cylindrique qui l'enveloppe; — V, V, vaisseaux des villosités fœtales. »

Sur de bonnes injections cette disposition des capillaires fœtaux est tellement frappante qu'elle n'a pu échapper à divers auteurs. Ainsi Turner donne, du placenta du renard, un dessin qui répond évidemment à ce que nous venons de décrire (voir la fig. XXX ci-contre); mais ses notions sur la constitution du placenta sont trop incomplètes pour qu'il puisse se rendre compte de la véritable

nature de ces dispositions, qu'il figure assez mal, et qu'il ne décrit pas du tout; en effet, dans la partie de son texte où il fait allusion à la figure en question, il se contente de dire : « Les villosités du chorion sont de larges lames, profondément subdivisées, de manière à prendre une disposition arborescente, et se terminent par un réseau capillaire serré » (*op. cit.*, p. 88).

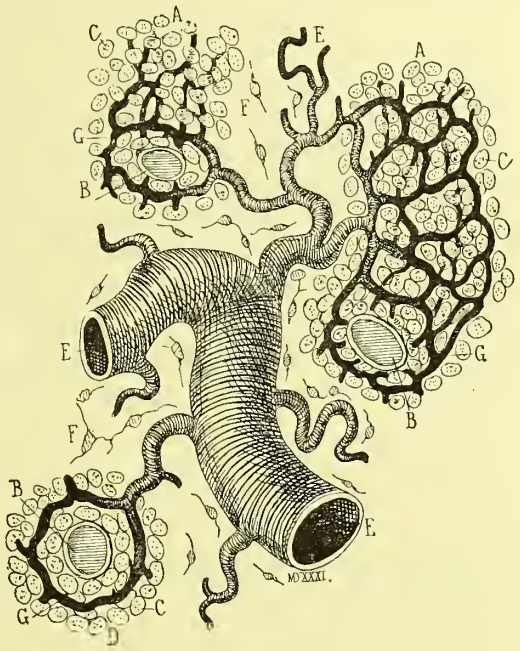

Fig. XXXI. — Ercolani (1880), planche I, fig. 3. — Légende d'Ercolani : « Rapports de la portion fœtale et de la portion maternelle du placenta de la chienne, d'après une coupe d'un placenta à terme injecté ; — A, A, deux portions du réseau vasculo-cellulaire maternel ; — B, B, lumière des vaisseaux maternels au centre de ces réseaux ; — C, C, revêtement cellulaire externe du vaisseau maternel; — D, mêmes parties coupées transversalement; — E, E, vaisseaux fœtaux; — F, éléments cellulaires du chorion.

Ercolani (mémoire de 1877) est plus explicite : « Une injection, dit-il (p. 16), montre les rapports intimes entre la portion fœtale et la portion maternelle.... Les vaisseaux du chorion forment un réseau fin et serré qui se met en contact avec le revêtement cellulaire qui entoure les vaisseaux maternels. J'ai représenté cette disposition dans la fig. 3 de ma planche 1 (fig. XXXI ci-contre) d'après une coupe horizontale d'un placenta de chienne injecté et examiné à un fort grossissement. Ce fin réseau capillaire fœtal n'est pas seulement disposé à la surface du revêtement cellulaire des vaisseaux maternels, mais les capillaires pénètrent même entre les cellules de ce revêtement, comme on le voit bien nettement là où un vaisseau maternel a été coupé transversalement (en G, fig. XXXI). Cette figure concorde entièrement avec celle que Turner a donnée d'après le placenta de la femelle du renard... » C'est certainement aussi cette disposition qui a attiré l'attention de Heinz (voir la fig. XXI, ci-dessus, dans le texte), et

qu'il a interprétée en disant (voir la citation reproduite précédemment, avec la fig. XXI) « que ces dispositions répondent à des villosités fœtales en voie de pénétration dans le tissu maternel ». Cette idée fixe de villosités, comme élément constitutif du placenta fœtal, a donc été poursuivie et appliquée jusqu'à l'interprétation des simples ectasies capillaires qui pénètrent dans le plasmode des lamelles labyrinthiques.

En terminant l'étude du placenta de la chienne, nous ne croyons pas nécessaire de donner un résumé des résultats auxquels nous sommes arrivés, puisque ce résumé a été donné par fragments à la fin de chacun des principaux chapitres. L'étude du placenta de la chatte, à laquelle nous allons passer immédiatement, nous permettra de considérer d'une manière plus générale les dispositions déjà vues sur la chienne, et c'est alors que nous pourrons donner des conclusions d'ensemble sur le placenta des carnassiers.

Explication des Planches I à VII (Placenta de la Chienne).

PLANCHE I.

Fig. 1. — Coupe de la corne utérine d'une jeune chienne vierge. Grossis. de 10 fois : — 1, musculature longitudinale; — 2, musculature circulaire; — 3, muqueuse avec ses glandes.

Fig. 2. — L'embouchure d'une des glandes de la figure précédente à un grossissement de 325 fois : — G L, glande; — E, épithélium cylindrique de la surface de la muqueuse.

Fig. 3. — Coupe de la corne utérine d'une chienne en rut. Grossissement de 10 fois.

Fig. 4. — Épithélium de la muqueuse des longues glandes d'une corne utérine, telle que celle de la fig. 3, à un grossissement de 325 fois : — E, épithélium de la surface; — G L, embouchure d'une longue glande; — CR, crypte ou courte glande dont l'embouchure n'est pas dans le plan de la coupe.

Fig. 5. — Partie profonde (voisine de la musculature) d'une longue glande de la figure précédente. Grossissement de 325 fois.

Fig. 6. — Coupe longitudinale d'un renflement de gestation vers le

14e jour. — Grossissement de 10 fois. — O, l'œuf contenu dans ce renflement.

Fig. 7. — La surface de la muqueuse utérine et un crypte glandulaire au 14e jour. Grossissement de 325. — CR, crypte s'ouvrant dans la cavité utérine; — *cr*, autre crypte dont l'ouverture n'est pas dans le plan de la coupe. — A la partie supérieure, le blastoderme : *ex*, ectoderme; *in*, entoderme.

Fig. 8. — Coupe longitudinale d'un renflement de gestation au 16e jour; grossissement de 8 à 9 fois. — En O, parois de la vésicule blastodermique.

Fig. 9. — Paroi de l'œuf (feuillets blastodermiques), vue à plat, dans une région située loin du rudiment embryonnaire. Grossissement de 325 fois : *ex*, cellules ectodermiques formant un carrelage régulier, au travers duquel on aperçoit les noyaux (*in*) de l'endoderme.

Fig. 10. — La couche superficielle (couche des cryptes) de la muqueuse utérine du renflement de gestation au 16e jour (fig. 8). Grossissement de 120 fois : — en 1, 2, 3, cryptes dilatés; — en 4, dilatation du canal excréteur d'une glande longue; — 5, 6, diverticules latéraux des dilatations glandulaires; — 7, 8, 9, cryptes dont la partie superficielle seule s'est trouvée dans le plan de la coupe.

Fig. 11. — Région superficielle des cryptes dilatés de la figure précédente : — E, épithélium de la surface de la muqueuse utérine; — O, parois de l'œuf; — *ex*, ectoderme; — *in*, endoderme.

Fig. 12. — Portion de la couche des cryptes au 18e jour, pour montrer la constitution des minces cloisons qui séparent ces cavités glandulaires dilatées (grossissement de 325).

Fig. 13. — Coupe longitudinale d'un renflement de gestation chez une chienne au 18e jour. — Grossissement de 5 fois : — A, région embryonnée de l'œuf; — B, région de l'œuf, en dehors de l'embryon, et où l'ectoderme est appliqué à la surface utérine; — C, D, régions libres de l'œuf (pôles ou extrémités); — E, région de transition étudiée dans la fig. 18 de la planche II.

Fig. 14. — La région A et B de la figure précédente à un grossissement de 30 fois : — GM, gouttière médullaire; — *in*, endoderme; — *ex*, ectoderme; — M, musculature de l'utérus; — 1, 2, 3, successivement les couches de la muqueuse dites couche des glandes permanentes, couche homogène, couche des cryptes.

Planche II.

Fig. 15. — Fragment de la région gauche de la fig. 14 (région où l'ectoderme est au contact de l'épithélium utérin). Grossissement de 325 : — *in*, endoderme; — *ms*, mésoderme représenté dans cette région par une seule couche de cellules; — *ex*, ectoderme, présentant déjà en A et B de

légers épaississements où les cellules sont disposées sur deux rangs; — E, épithélium utérin; — au-dessous de cet épithélium la *couche des capillaires* (C, C); — G, G, glandes de la couche des cryptes, avec leur épithélium hypertrophié (18e jour de la gestation).

Fig. 16. — Mêmes parties, mais dans la région médiane de la fig. 14 (région où l'ectoderme n'est pas en contact avec l'épithélium utérin). — Même grossissement.

Fig. 17. — Une villosité ectodermique au 19e jour. Grossissement de 325. — E, épithélium utérin; — *ex*, ectoderme fœtal; — cet ectoderme dessine un repli qui pénètre dans l'ouverture d'une glande (G).

Fig. 18. — La région E de la fig. 14 (18e jour), à un grossissement de 30 fois. C'est la zone de transition entre la région de la muqueuse utérine qui prendra part à la formation du placenta, de *a* en *b*, et la région qui y restera étrangère (de *c* à *d* et à gauche de *d*); — de *b* à *c* est la future *région de la bordure verte*; — *in*, endoderme, doublé de mésoderme seulement dans la partie droite de la figure; — *ex*, ectoderme. — Dans la moitié droite de la figure la couche des cryptes prend l'aspect spongieux par dilatation des cavités glandulaires; dans la moitié gauche elle passe graduellement à la disposition caractéristique du rut, et ici on distingue bien les glandes longues et les cryptes.

Fig. 19. — Épithélium utérin et parois de l'œuf dans la région *cd* de la figure 18 (18e jour). — Grossissement de 325.

Fig. 20. — Épithélium utérin et parois de l'œuf, dans la région *b c* de la figure 18 (future *région de la bordure verte*) : — *a* et *b*, épaississements ectodermiques plus ou moins en contact avec l'épithélium utérin.

Fig. 21. — Coupe longitudinale d'ensemble d'un renflement utérin et de l'œuf au 21e jour, grossissement de 3 fois et demie. — M, couche musculaire; — A, coupe transversale du corps de l'embryon; de chaque côté de l'embryon, jusqu'à *b*, région amniogène de l'œuf; — de *b* à *c*, région où l'ectoderme est adhérent aux tissus utérins; — *d*, pôle de l'œuf où les membranes sont libres.

Fig. 22. — L'embouchure oblitérée d'une glande de la figure 26, à un grossissement de 325 fois. — E, derniers restes de l'épithélium utérin.

Fig. 23. — Villosité choriale creuse, placée à l'embouchure d'une glande. Grossissement de 325. — Cette figure est une partie grossie de la région représentée dans son ensemble par la fig. 25. — 4, ce que nous nommons un *reste glandulaire*; — D, bouchon de débritus glandulaire; — VC, ectoderme de la villosité creuse; — *ms*, lame mésodermique de l'ectoderme; — E, E, derniers restes de l'épithélium utérin. — *a*, *b*, *c*, *d*, diverses dispositions des saillies ectodermiques intercapillaires.

Fig. 24. — Une villosité ectodermique au 20e jour, lettres comme dans la figure 17. — Remarquer l'amincissement, c'est-à-dire la résorption graduelle de l'épithélium utérin dégénéré.

Fig. 25. — Les formations utérines dites *couche compacte* (les glandes G, G), *couche des détritus glandulaires* (D, D) et *couche des capillaires* C, C) au 21e jour. — Grossissement de 74 fois. — Ce fragment est de la région où l'ectoderme est fixé au tissu utérin (fig. 21, de *b* à *c*; ou parties latérales de la figure 27). — VC, VC, villosités ectodermiques.

Fig. 26. — Mêmes parties, mais prises dans la région amniogène de l'œuf (en A, fig. 21, ou partie moyenne de la figure 27), de sorte qu'il n'y a pas d'ectoderme fixé à la surface de ces formations utérines; — en *d*, *d*, *d*, extrémités supérieures des bouchons qui ferment les glandes.

Fig. 27. — Reproduction, à un grossissement de 22 fois, de la partie inférieure de la figure 21, c'est-à-dire muqueuse utérine et parois de l'œuf au niveau de l'embryon : — I, coupe de l'embryon (gouttière intestinale); — de 1 à 2, *couche spongieuse* de la muqueuse utérine; de 2 à 3, *couche compacte*; — au-dessus de 3 est la *couche des détritus glandulaires* qui, à ce faible grossissement, se confond avec la *couche des capillaires*. (Voir les figures 25 et 26.)

Planche III.

Fig. 28. — Région de la bordure verte (et parties voisines) au 22e jour. — L'extrémité droite de la figure est de la région placentaire proprement dite; la partie moyenne (de chaque côté de F) est la pente sur laquelle se forme la bordure verte; la partie gauche est la muqueuse utérine, non transformée, correspondant au pôle libre de l'œuf. — *in*, entoderme doublé du feuillet vasculaire; — *ex*, ectoderme, dont les points *a*, *b*, *c*, *d*, sont étudiés successivement dans les figures 29 à 32.

Fig. 29. — Éléments de l'ectoderme au niveau du pôle de l'œuf (au niveau du point *a* de la figure 28).

Fig. 30. — Éléments de l'ectoderme au point *b* de la figure 28. Les cellules ectodermiques sont ici plus épaisses, plus hautes.

Fig. 31. — Éléments de l'ectoderme au point *c* de la figure 28; longues cellules cylindriques.

Fig. 32. — Éléments de l'ectoderme au point *d* de la fig. 28; les cellules ectodermiques sont par places sur deux rangs.

Fig. 33. — La surface de la muqueuse utérine dans la région F de la figure 28.

Fig. 34. — La surface de la muqueuse utérine dans la région G de la figure 28.

Fig. 35. — La partie supérieure de la couche spongieuse, et la partie inférieure de la couche compacte, au 23e jour. — Grossissement de 325 : — 1, 1, épithélium des grandes cavités glandulaires de la couche spongieuse ; — 2, 3, 4, l'épithélium des moyennes et petites cavités (*sp*, *sp*) de la partie supérieure de cette couche spongieuse, montrant l'épaississement graduel des

cellules, qui deviennent cylindriques à mesure qu'on se rapproche de la couche compacte (G, G).

Fig. 36. — La partie supérieure de la couche compacte, et les couches qui lui sont superposées, au 23e jour. — Grossissement de 325 fois : — G, G, les glandes de la couche compacte; — D, D, la couche des détritus glandulaires; — C, couche des capillaires. On voit que la partie inférieure de la couche des capillaires se mêle aux débritus glandulaires — VC, villosités creuses de l'ectoderme.

Fig. 37. — Une des cloisons qui séparent les grandes cavités glandulaires de la couche spongieuse. — Grossissement de 325 : — 1, 1, épithélium de ces grandes cavités.

Fig. 38. — Vue d'ensemble, à un grossissement de 74 fois, des parois de l'œuf et des couches de l'utérus, jusqu'à la couche homogène, environ au 23e jour : — SP, SP, les grandes dilatations glandulaires de la couche spongieuse; — G, G, les glandes de la couche compacte; — D, niveau de la couche des détritus glandulaires; — C, couche des capillaires.

Fig. 39. — La muqueuse utérine dans la région de la future bordure verte, au 23e jour. — Grossissement de 74 fois. — Cette figure est de la région BV de la fig. 40. — C, masse mousseuse, sorte d'écume vasculaire formée par l'efflorescence de la couche des capillaires.

Fig. 40. — L'ensemble de la future région de la bordure verte, au 23e jour. — Grossissement de 22 fois : M, musculature, au-dessus de laquelle est la couche des glandes permanentes, puis la couche homogène; — SP, couche spongieuse (grandes dilatations profondes des glandes); à cette couche succède, en haut, la couche compacte; — BV, débordement, en masse mousseuse, de la couche des capillaires au niveau de la future bordure verte (de E à F); à droite de F le processus est moins avancé; enfin l'extrémité droite de la figure représente la muqueuse utérine normale de la région qui répond à l'extrémité polaire de l'œuf.

Planche IV.

Fig. 41. — Couches de la région placentaire d'une chienne de vingt-trois jours, d'après la coupe d'un renflement ouvert avant d'être placé dans le réactif fixateur (alcool). Vue d'ensemble à un grossissement de 74 fois. Lettre comme dans la figure 38. — On voit qu'ici, par l'effet de la rétraction et condensation produite par le réactif, la couche des capillaires est mal distincte.

Fig. 42. — Les parties supérieures (couche des détritus glandulaires, couche des capillaires, etc.) à un grossissement de 325. — *ms*, lame mésodermique qui double l'ectoderme et passe en pont sur la cavité de la villosité creuse (VC), comme dans la fig. 23 de la planche II. — Les autres lettres comme ci-dessus.

Fig. 43. — Détails de l'ectoderme et de la couche des capillaires au 23e jour, sur le même renflement qui a donné les figures 41 et 42. La rétraction des capillaires vides a mis bien en évidence les saillies ectodermiques intercapillaires. — *ex*, ectoderme; — *c*, capillaires.

Fig. 44. — Vue d'ensemble d'une coupe longitudinale d'un renflement au 24e jour. Grossissement de 2 fois. — E, embryon et amnios; P, pôle de l'œuf.

Fig. 45. — La région de l'embryon au 24e jour. Grossissement de 10 fois. — I, gouttière intestinale; — A *m*, cavité de l'amnios; — PP, cœlome externe; — M, couche musculaire de l'utérus; — SP, couche spongieuse; — G, couche compacte; — D, couche des détritus glandulaires; — AP, angio-plasmode.

Fig. 46. — Premières phases de l'extension de l'angio-plasmode : 25e jour de la gestation. Grossissement de 325 fois. — Région placentaire proprement dite, en dehors de la zone amniogène. — VC, VC, villosités ectodermiques creuses; — C, capillaires maternels; — D, débritus glandulaire; — G, glandes de la couche compacte. — AP, angio-plasmode.

Fig. 47. — Portion toute supérieure d'une coupe des formations placentaires au 25e jour. Grossissement de 100 fois environ. — Pièce traitée par le liquide de Muller. — VC, villosité creuse ectodermique; — AP, début de la formation de l'angio-plasmode; — C, couche des capillaires; — R, R, restes de glandes; — D, D, couche des détritus glandulaires.

Fig. 48. — Coupe de l'angio-plasmode vers le 30e jour. Grossissement de 180 fois environ. — *cx*, couche superficielle de l'angio-plasmode (AP); VC et R, comme ci-dessus. — Pièce conservée dans le liquide de Muller.

Fig. 49. — La région de la bordure verte au 25e jour. Grossissement de 150 fois. — *ex*, ectoderme; — *a* et *b*, épaississements par lesquels il adhère à la couche des capillaires; — *c*, épaississement sans adhérences; — BV, capillaires maternels. — Les autres lettres comme ci-dessus.

Fig. 50. — Coupe au niveau de l'extrémité postérieure de l'embryon au 26e jour. Grossissement de 10 fois. — OM, parois de la vésicule ombilicale. — AL, allantoïde; — *a*, *b*, limites de son extension actuelle dans le sens de l'axe de l'œuf; — de *c* à *d*, région de la bordure verte — *c*, le chorion devenant libre au niveau du pôle (P) de l'œuf.

Fig. 51. — Placenta de la chienne au 27e jour. Grossissement d'environ 65 fois. — AP, lobules d'angio-plasmode; — *ms*, villosités mésodermiques; — SP, la couche spongieuse; — *sp*, partie inférieure de la couche compacte; — G, couche compacte. — Les autres lettres comme ci-dessus.

Planche V.

Fig. 52. — L'angio-plasmode (AP), la couche des détritus glandulaires (D) et la partie supérieure de la couche compacte (G) au 30e jour de la gestation. Grossissement de 325 fois. — R, reste de glandes; — *ms*,

mésoderme (villosités mésodermiques); — *a*, *a*, couche superficielle, épithélioïde de l'angio-plasmode; — AE, arcades épithéliales ou arcades ectodermiques.

Fig. 53. — Coupe d'ensemble de l'embryon et de l'utérus au 32e jour de la gestation. La coupe est faite parallèlement à l'axe du renflement utérin. — Al, allantoïde; — *b*, sa limite vers la région de la bordure verte; — SP, couche spongieuse; — M, musculature.

Fig. 54. — La région de la bordure au 32e jour, à un grossissement de 22 fois; — B, région dont l'étude est reprise à un plus fort grossissement dans la figure 55. — Les autres lettres comme précédemment.

Fig. 55. — La région B de la fig. 54, c'est-à-dire la bordure verte proprement dite à un grossissement de 80 fois. — S et R, points dont les détails sont repris dans les figures 56 et 57.

Fig. 56. — L'ectoderme du point S de la fig. 55 à un grossissement de 325 fois.

Fig. 57. — L'ectoderme du point R de la fig. 55 à un grossissement de 325 fois.

Fig. 58. — Le placenta au 30e jour. Grossissement de 65 fois. — P, couche des glandes permanentes; — O, couche homogène; — SP, couche spongieuse; — G, couche compacte; — D, couche des détritus glandulaires; — AP, couche de l'angio-plasmode.

Fig. 59. — Mêmes parties vers le 32e jour.

Fig. 60. — Même partie vers le 35e jour.

Planche VI.

Fig. 61. — Régions profondes des formations angio-plasmodiales au trente-huitième jour. Grossissement de 70 fois. — C, C, vaisseaux maternels contenus dans l'angio-plasmode; — *c*, vaisseaux allantoïdiens; — AE, arcades épithéliales ou arcades ectodermiques; — D, détritus glandulaires; — MF, lamelles mésentériformes.

Fig. 62. — Un fragment de la région superficielle de l'angio-plasmode en voie de remaniement au trente-huitième jour. Grossissement de 70 fois; — *ms*, mésoderme allantoïdien; — C, capillaires maternels; — *c*, capillaires fœtaux; — AP, angio-plasmode.

Fig. 63. — Fragment de l'angio-plasmode en voie de remaniement au trente-septième jour (emprunté au placenta de la fig. 65). Grossissement de 100 fois; — *ms*, mésoderme allantoïdien; — C, C, capillaires maternels; — *c*, *c*, capillaires fœtaux.

Fig. 64. — Fragment de lamelle labyrinthique environ au quarante-cinquième jour. — Grossissement de 300 fois. — AP, plasmode; — C, capillaire maternel; — *ms* et *c*, mésoderme et capillaires allantoïdiens.

Fig. 65. — Bord de la ceinture placentaire, et parties voisines, au trente-septième jour. Grossissement de 11 fois; — P, lobules d'angio-plasmode déjà avancés dans leur remaniement; — AE, AE, arcades ecto-dermiques, — D, détritus glandulaire; — BV, BV, cavités de la bordure verte; — *Ch*, chorion, libre au delà de la bordure verte; — MF, lamelles mésentériformes; — *mf*, lamelle mésentériforme libre à son extrémité.

Fig. 66. — Régions marginales de la ceinture placentaire au trente-huitième jour. — Grossissement de 11 fois. — Lettres comme dans les figures précédentes; — 1, 2, 3, extrémités de lamelles mésentériformes, dont les deux premières, 1 et 2, portent à leur extrémité libre la bordure verte (BV), dont l'autre (3) porte un petit lobule d'angio-plasmode.

Fig. 67. — La bordure verte et les parties attenantes vers le quarante ou quarante-cinquième jour. Grossissement de 11 fois, — à droite sont deux lobules d'angio-plasmode actuellement arrivés à l'état de complexus de lamelles labyrinthiques; à gauche est la bordure verte, dont les cavités, normalement pleines de sang, sont indiquées par une petite croix (+); — en 1, 2, 3, lames basales de la bordure verte; — en 4, lame basale d'un lobule de lamelles labyrinthiques; — *Ch*, chorion en dehors du placenta.

Fig. 68. — Partie inférieure (profonde) de la bordure verte, pour montrer ses attaches sur les lamelles mésentériformes correspondantes (en B et A). Grossissement de 22 fois; — EV, épithélium des cavités de la bordure verte (ectoderme); — + cavités remplies de sang et de cristaux non représentés sur la figure; la flèche indique comment ce sang se répand, des vaisseaux des lamelles mésentériformes, dans la bordure verte; — MF, grande lamelle mésentériforme en connexion avec la bordure verte; — *mf*, petite lamelle mésentériforme, libre, sur le bord du placenta. — A, lame basale dont la constitution est représentée dans la figure 71; — B, lame basale analysée dans la figure 69; — *Ch*, le chorion en dehors du placenta.

Fig. 69. — La lame basale B de la figure 68, à un grossissement de 300 fois. — 1, 2, plasmode ecto-placentaire; — 3, 4, épithélium de la lamelle mésentériforme (MF).

Fig. 70. — Epithélium (EV) des cavités de la bordure verte à un grossissement de 325 fois.

Fig. 71. — La lame basale A de la fig. 68, à un grossissement de 300 fois. — *ms*, mésoderme; — EV, épithélium de la cavité de la bordure verte; — 1, épithélium de l'arcade ectodermique; — 2, plasmode de la lame basale; — 3, épithélium de la lamelle mésentériforme (MF); — V, vaisseau de cette lamelle s'ouvrant (comme l'indique la flèche) dans la cavité de la bordure verte; on n'a pas figuré le sang et les cristaux qui remplissent cette cavité, désignée sur le dessin par une petite croix (+)

PLANCHE VII.

Fig. 72. — Coupe du placenta à terme. Grossissement de 11 fois, pour montrer la disposition d'une *poche choriale.* — PC, PC, cavite de la poche choriale; — V, vaisseau maternel; — AE, arcades ectodermiques; — 1, 2, 3, diverses dispositions (selon le sens de leur section) des gros canaux de distribution du sang maternel.

Fig. 73. — Coupe d'un placenta à terme (grossissement de 11 fois), montrant, en PC, PC, une petite poche choriale, qui résulte de la transformation partielle de lamelles labyrinthiques; — en B, point de départ des lamelles labyrinthiques qui présentent cette transformation.

Fig. 74. — Coupe perpendiculaire au plan du placenta, vers le quarante-cinquième jour. Grossissement de 75 fois. — Dans le quart supérieur de la figure est le mésoderme de la surface fœtale, d'où part, vers le bas, une large cloison interlobulaire, séparant deux complexus de lamelles labyrinthiques.

Fig. 75. — Coupe horizontale du placenta fœtal après le quarante-cinquième jour. Grossissement de 22 fois. — 1, 1, cloisons de mésoderme allantoïdien interposées entre les complexus de lamelles labyrinthiques; — 2, 2, ces complexus, dont chacun figure un lobule; mais ces lobules sont en continuité les uns avec les autres. — C, D, un large canal de distribution du sang maternel, au voisinage duquel sont d'autres canaux plus petits de même nature.

Fig. 76. — Coupe transversale d'un canal de distribution du sang maternel, d'un placenta à terme. — C,D, cavité vasculaire, avec son endothélium, dont les noyaux sont figurés en N. — *a*, *a*, *a*, dépressions de formes très diverses qui pénètrent dans la périphérie du plasmode.

Fig. 77. — Paroi plasmodiale d'un petit canal de distribution de sang maternel, à un grossissement de 325 fois, pour montrer la continuité des traînées de protoplasma foncé et semé de noyaux avec les champs interposés de protoplasma clair et sans noyaux. — N, noyaux de l'endothélium du vaisseau central; — *cc*, *cc*, capillaires fœtaux dans les encoches de la périphérie.

Fig. 78. — Coupe d'un renflement de lamelle labyrinthique d'un placenta à terme; grossissement de 700 fois; — C, capillaire maternel central; — A, A, A, vacuoles centrales; — B, B, B, vacuoles périphériques du plasmode. — 1, 1, 1, 2, noyaux placés dans les encoches de la couche externe (couche nucléée) du plasmode.

Fig. 79. — Préparation semblable à la précédente, mais colorée par l'éosine; même grossissement. — La coupe a été colorée par l'hématoxyline et par l'éosine; ce dernier réactif révèle la présence d'hémoglobine

dans le capillaire maternel central et dans les vacuoles périphériques du plasmode.

Fig. 80. — Coupe de lamelle labyrinthique d'un placenta à terme; pièce conservée par le liquide de Muller. — C, capillaire maternel central, avec globules sanguins de la mère; — B, B, B, vacuoles périphériques ou externes renfermant des globules du sang du fœtus; — 1, 1, 1, noyaux placés dans les encoches du plasmode.

Fig. 81. — Vue d'ensemble d'une partie de complexus labyrinthique, avec injection des vaisseaux fœtaux. — Grossissement de 90 fois. — A, A, A, gros capillaires placés dans les cloisons mésodermiques interposées aux lamelles labyrinthiques; — C, C, capillaires maternels.

Fig. 82. — Coupe superficielle, tangentielle d'une lamelle labyrinthique. Grossissement de 500 fois. — P, P, plasmode; — 1, 1, noyaux des capillaires fœtaux; — B, partie où la coupe a passé un peu plus profondément (*Voir la fig. 84*).

Fig. 83. — Coupe, perpendiculairement à son plan, d'une lamelle labyrinthique, dont les vaisseaux fœtaux sont injectés; grossissement de 500 fois. — 1, 1, noyaux des capillaires fœtaux, les autres lettres comme précédemment.

Fig. 84. — Coupe tangentielle de la couche superficielle du plasmode d'une lamelle labyrinthique, avec injection des capillaires fœtaux. — Grossissement de 500 fois. — P, P, îlots de plasmode nucléé occupant les mailles du réseau capillaire fœtal; — 1, 1, noyaux des capillaires fœtaux.

DEUXIÈME PARTIE

LE PLACENTA DE LA CHATTE

Pour l'exposé de la formation du placenta de la chatte nous suivrons le même plan et adopterons à peu près les mêmes divisions que pour la chienne : nous commencerons donc par l'étude de la muqueuse utérine et de l'œuf avant que le chorion contracte des adhérences; puis viendra l'étude de la fixation de l'œuf et de la disparition de l'épithélium utérin; la formation de l'angio-plasmode; son remaniement; etc. Cette étude pourra être faite bien plus rapidement que pour la chienne, puisque nous n'aurons presque à signaler que les différences peu importantes qui, distinguant ces deux placentas, nous permettront de comprendre ce qu'il y a de général dans leur évolution. A cet égard un coup d'œil sur la série de nos planches est presque suffisamment démonstratif, du moment qu'on a bien présents à l'esprit les nombreux détails donnés à propos de la chienne.

Nous avons noté l'âge de la gestation attribué aux chattes qui nous étaient livrées, et nous reproduisons ces indications à propos de chacune des pièces décrites, sauf dans quelques cas particuliers où, par comparaison, il nous était facile de corriger un âge évidemment erroné. Mais nous devons faire remarquer que, d'une manière générale, les âges attribués nous paraissent trop faibles; à moins

que, au début du développement, le processus ne soit beaucoup plus rapide que chez la chienne. Cependant, comme les âges indiqués se suivent assez régulièrement en concordance avec l'état de développement, nous pouvons ne pas nous inquiéter de leur valeur absolue, du moment que leur valeur relative est suffisante, et que ces âges ne sont pas en désaccord avec les dimensions des renflements utérins et des embryons, dimensions que nous donnerons comme compléments de renseignements.

A. — *De la muqueuse utérine et de l'œuf avant que le chorion contracte des adhérences.*

a. Muqueuse utérine et ses glandes avant la gestation. — Comme la chienne, la chatte présentera des glandes longues et des cryptes courts; mais d'une part la distinction entre ces deux ordres de glandes devient moins nette que chez la chienne lorsque les cryptes sont complètement développés, et d'autre part ces glandes courtes ou cryptes se formeront plus tardivement, ne commençant à apparaître d'une manière bien nette qu'avec le début de la gestation même. C'est ce que montrent les figures 85 et 86, comparativement avec les figures 87 et 88 (pl. VIII).

La figure 85 est une coupe de la corne utérine d'une jeune chatte, en dehors de l'époque du rut, dessinée à un grossissement de douze fois. On voit que la muqueuse est parcourue dans toute son épaisseur par des glandes en tube. Sur une chatte sacrifiée à l'époque du rut (fig. 86), les dispositions sont sensiblement les mêmes, mais toutes les couches de l'utérus sont plus épaisses, et notamment la muqueuse; par suite les glandes en tube sont plus longues; mais on ne voit rien qui indique la formation de courtes glandes disposées dans les intervalles des glandes longues.

b. Muqueuse utérine au neuvième jour. — Ces courtes glandes ou cryptes apparaissent au contraire très nettement dès que l'ovule est arrivé dans l'utérus, et que la muqueuse utérine prélude aux processus préparatoires de la gestation. Nous avons eu à notre disposition deux chattes dans les cornes utérines desquelles nous avons trouvé des ovules à l'état de sphère blastodermique; nous n'avions pas de données précises sur l'âge de ces ovules, mais la fécondation ne devait pas remonter à moins de neuf jours, d'après les indications que nous avons données au début de ce travail sur la gestation des carnassiers. Nous considérerons donc ces cornes utérines

comme recueillies au neuvième jour[1]. Une partie en ayant été conservée intacte a donné des coupes dont l'une est représentée dans la figure 87, au même grossissement que les figures précédentes. On voit que la lumière de la cavité utérine n'est plus ce qu'elle était dans ces figures; au lieu d'une forme étoilée, elle a une forme arrondie et est légèrement dilatée; mais on constate surtout une modification importante dans l'état des glandes. D'une part les glandes préexistantes sont beaucoup plus développées, décrivent des replis multiples, de sorte que les diverses parties de leur trajet sont entamées par la coupe dans les directions les plus diverses; mais l'ensemble d'une même glande se présente bien comme un tout, distinct de la glande voisine, car le tissu conjonctif interglandulaire est dejà plus développé et sépare nettement deux glandes voisines (on verra, au stade suivant, fig. 88, les glandes longues de plus en plus écartées les unes des autres). D'autre part, entre les orifices de ces longues glandes (*a*, *a*, fig. 87), on voit la surface de la muqueuse dessiner de nombreuses dépressions, peu profondes, qu'il est impossible (en *b*, *b*, fig. 87) de prendre pour des coupes obliques d'embouchures des glandes longues, puisque ces dépressions répondent aux espaces interglandulaires; il s'agit bien évidemment de la première apparition de glandes courtes ou cryptes de nouvelle formation, que nous allons voir plus développés à un âge un peu plus avancé.

c. Muqueuse utérine et œuf du onzième au quatorzième jour. — Nous avons eu deux chattes pour lesquelles nous étions à peu près fixé sur l'époque probable de la fécondation, remontant pour l'une au douzième jour (fig. 92) et pour l'autre au quatorzième jour (fig. 93). Mais d'autre part, et ceci montrera combien il faut se défier des indications chronologiques non directement recueillies, nous avons reçu une chatte dont l'accouplement remontait, disait-on, à trois semaines. Or, chez ce sujet, le développement de l'œuf et de la muqueuse utérine était moins avancé que sur le sujet de quatorze

1. Cette évaluation de l'âge est en accord avec les données de Fleischmann. « Lorsque l'œuf de la chatte a subi les diverses phases de la segmentation, il arrive, environ vers le neuvième jour, dans la cavité utérine, où on le trouve libre et encore sans adhérences avec la muqueuse. Il a alors l'aspect d'une vésicule pleine de liquide, et de forme un peu ovale; ce n'est que pendant les jours suivants que, par l'accroissement de ses deux pôles, il prend la forme d'un citron, forme bien connue pour l'œuf de la chienne. » (A. Fleischmann, *Embryol. Unters.* — I. *Unters. uber einheimische Raubtiere; Wiesbaden*, 1889, p. 59.)

jours, même que sur celui de douze jours. Nous n'avons donc pas hésité à corriger l'indication fournie, et nous donnons à ce troisième utérus l'âge de onze jours (fig. 88). Nous allons donc examiner ces trois stades très rapprochés.

Pour l'utérus dit de onze jours nous choisissons une coupe très instructive, parce que, passant par une région où le canal utérin décrivait une légère flexuosité, elle nous montre à la fois la section d'un renflement de gestation [1] et celle des portions intermédiaires, non dilatées.

La portion intermédiaire à deux renflements de gestation, vue en coupe longitudinale (en C) et en coupe transversale (en A, fig. 88), ne diffère pas sensiblement, quant à sa muqueuse et ses glandes, de ce que nous avons vu au neuvième jour; les courtes glandes ou cryptes de nouvelle formation commencent à peine à apparaître. Dans la portion (B, fig. 88) du canal utérin dilatée par la présence de l'œuf (O et E), portion où cet œuf s'est arrêté et va bientôt se fixer, l'aspect est tout autre. D'abord, par le fait du plus grand développement en surface pris par cette région de la muqueuse, les longues glandes sont plus écartées les unes des autres, plus distinctes (comparer avec la fig. 87); puis, au niveau de leurs embouchures (*a*, *a*, fig. 88), dans les espaces actuellement plus étendus qui séparent ces embouchures, la surface épithéliale de la muqueuse dessine de très nombreux plis, répondant à la formation de nombreux cryptes (*b*, *b*), ainsi que le montre l'examen de ces mêmes parties aux douzième et quatorzième jours.

Mais auparavant quelques mots sur la vésicule blastodermique. Elle se présente (fig. 88, en O) comme une vésicule creuse à parois très minces; elle est encore libre dans la cavité utérine, c'est-à-dire sans attache à la muqueuse; il est cependant probable que, à l'état naturel, avant l'action des réactifs, la paroi blastodermique n'était pas écartée de la surface utérine, mais en contact immédiat avec elle. Cette paroi blastodermique est composée seulement de deux

1. D'après Fleischmann, ce n'est qu'après le onzième jour que la corne utérine commence à présenter des renflements de gestation appréciables comme modifications de la forme extérieure. « L'œuf de la chatte, libre dans la cavité utérine, au dixième et même au onzième jour, ne détermine, vu son faible volume, aucune dilatation du canal utérin. Mais bientôt après, à mesure que l'œuf s'applique et s'attache à la muqueuse utérine, la portion de canal qui renferme un œuf se dessine sous la forme d'un renflement ovale, qui devient plus tard sphérique. » (A. Fleischmann, *Einheimische Raubtiere*, 1889, p. 64.)

feuillets, ectoderme et endoderme, sur toute son étendue, excepté en une région, celle de la tache embryonnaire (E, fig. 88), où le feuillet moyen est déjà interposé à l'endoderme et à l'ectoderme, ce dernier présentant ici un notable épaississement. Dans la fig. 89, nous reproduisons l'aspect des éléments de ces feuillets blastodermiques dans trois régions : en A, dans la région médiane de la tache embryonnaire, avec l'ectoderme épaissi (*ex*), le mésoderme (*ms*) formé de deux couches de cellules au moins, et l'endoderme (*in*); en B, dans la région périphérique de la tache embryonnaire, sur les limites du mésoderme (*ms*); et enfin en C, dans le reste de l'étendue de l'œuf, avec un feuillet ectodermique simple, un feuillet endodermique de cellules plates, et sans interposition d'éléments mésodermiques.

Le développement des cryptes ou courtes glandes, du onzième au quatorzième jour, nous est donné par les figures 90 à 93.

La fig. 90 reproduit, à un grossissement de 80 fois, une portion de la surface de la muqueuse utérine au onzième jour, c'est-à-dire de la cavité représentée dans son ensemble dans la fig. 88; entre les embouchures de deux longues glandes (A, A) qui ne sont pas figurées tout à fait jusqu'à leur partie profonde, terminale, on voit (en B,B) une série de dépressions, peu accentuées encore, mais cependant déjà pour la plupart plus profondes que larges; ce sont des cryptes ou glandes courtes; ces glandes descendent toutes uniformément à une même profondeur. Si parfois on voit, au-dessous d'elles, une section de tube glandulaire semblant au premier abord leur appartenir (comme la double lumière, en C, fig. 90), il est facile, par l'examen des coupes qui suivent ou qui précèdent, de se convaincre qu'on est simplement en présence d'une portion de longue glande entamée tangentiellement. Comme on le distingue déjà sur la figure 90, mais comme on le voit bien plus nettement, à un plus fort grossissement, sur la figure 91, l'épithélium qui forme ces cryptes est d'une seule couche de cellules cubiques, c'est-à-dire moins hautes que celles de la surface utérine, ou des interstices entre les orifices des glandes, ce dernier épithélium étant nettement cylindrique.

Au douzième jour (fig. 92), les cryptes sont devenus un peu plus profonds et affectent nettement l'aspect de courtes glandes en tube; leur épithélium est un peu plus haut, et ne diffère pas de celui des longues glandes.

Enfin au quatorzième jour (fig. 93), les cryptes sont devenus très profonds; alors la couche des glandes utérines présente, sur une coupe d'ensemble, une disposition qui va devenir caractéristique pour les périodes suivantes de la gestation; elle se divise en deux zones : 1° Une zone profonde (tiers inférieur de la figure 93), formée par les extrémités profondes des glandes longues; dans cette zone les tubes glandulaires sont contournés, entamés dans diverses directions selon les hasards de la coupe; mais les lumières glandulaires sont clairsemées, relativement rares. 2° Une zone superficielle (les deux tiers supérieurs de la figure 93), formée par les cryptes et par les portions correspondantes des glandes longues : tous ces tubes glandulaires sont étroitement pressés les uns contre les autres et il est impossible de distinguer ce qui représente un crypte ou une portion de glande longue, à moins que (comme dans le point B de la fig. 93) on ne voie la continuité des deux portions d'une glande longue.

En somme nous nous trouvons ici en présence de dispositions semblables à celles que nous avons décrites chez la chienne au dix-huitième jour (voir les fig. 13 et 14 de la pl. I), c'est-à-dire que la zone inférieure ci-dessus décrite répond à la couche des *glandes permanentes* de la chienne, et la zone superficielle à la couche des cryptes; seulement, chez la chienne, nous avons entre ces deux couches une couche, dite homogène, de tissu conjonctif, dont la présence était due à la longueur très grande des conduits correspondants des glandes longues, la partie terminale de celles-ci étant pelotonnée, rejetée très profondément. Au contraire, chez la chatte, la *couche des glandes permanentes* confine immédiatement à la couche des cryptes, et nous verrons que par la suite elle perd de plus en plus les caractères d'une couche indépendante.

Ainsi se trouve justifié ce que nous annoncions au début de cette étude, à savoir que les cryptes apparaissent plus tardivement chez la chatte que chez la chienne, et que, ensuite, il devient difficile de distinguer ces cryptes d'avec les portions correspondantes des glandes longues primitivement existantes.

Nous voyons donc, en résumé, que cette étude sur la chatte ramène à ses véritables proportions la signification générale de l'hypertrophie glandulaire de l'utérus au début de la gestation. La muqueuse augmentant d'étendue en surface, ses glandes primitives se trouvent bientôt écartées les unes des autres; dans les espaces

interglandulaires ainsi produits se développent de nouvelles glandes, les cryptes de Sharpey-Bischoff, lesquelles ne pénètrent jamais aussi profondément que les glandes primitives ou longues glandes. Dans la couche ainsi formée, dite couche des cryptes, il devient bientôt impossible de distinguer ce qui est un crypte proprement dit ou une portion de longue glande; tous ces tubes glandulaires sont semblables, et subissent ultérieurement les mêmes transformations. Quant à l'époque de la première apparition des cryptes, elle paraît être plus précoce chez la chienne, où ces cryptes apparaissent pour toute période de rut, même en dehors de la fécondation; chez la chatte leur production est rigoureusement limitée aux débuts mêmes de la gestation.

L'utérus, au quatorzième jour, nous présente encore à étudier l'état de l'épithélium de la surface de la muqueuse, dans les intervalles des embouchures des glandes et dans ces embouchures elles-mêmes. La figure 93 montre à cet égard que l'ectoderme de l'œuf est alors appliqué très étroitement à cette surface et forme de très légères saillies, dessinant comme une série de courtes dentelures, qui correspondent aux orifices des glandes. Or, partout où l'épithélium utérin est ainsi en contact avec l'ectoderme, il entre en dégénérescence; les limites de ses cellules disparaissent; l'épithélium se réduit à une couche d'apparence homogène, pâle, peu colorable, semée de noyaux à contours peu distincts, souvent granuleux dans leurs couches périphériques. Ce sont des modifications qui président à l'atrophie et à la disparition de l'épithélium utérin. (Voir les figures 93 et 95.)

En résumé, les faits les plus intéressants de ce premier stade (du neuvième jusqu'après le quatorzième jour), avant la fixation de l'œuf, sont la production des cryptes ou nouvelles glandes et leur grand développement consécutif. Cette production des cryptes n'a guère été suivie dans ses diverses phases. Seul Pacanowski [1] nous paraît avoir observé nettement ces faits, qu'il résume en disant que, dans le premier stade, se produit une végétation active des glandes et de l'épithélium de la surface; les glandes préexistantes donnent naissance à des bourgeons latéraux, *en même temps que l'épithélium de la surface* s'enfonce pour former des *dépressions glandulaires tubuliformes*; telle est, conclut-il, l'origine de la couche

1. H. Pacanowski (*in Hoffmann et Schwalbe*, 1886, t. XIII, p. 506 et 511).

glandulaire du placenta. Les autres auteurs, ou bien n'ont commencé l'étude de la chatte que sur des pièces déjà de la fin du premier mois, ou bien, ayant observé les cryptes à leur début, mais ne disposant pas de pièces intermédiaires au dixième jour et à la fin du premier mois, ont fait les plus étranges confusions entre les cryptes d'une part, et d'autre part les dépressions dont se creuse ultérieurement la formation ectoplacentaire. C'est donc à propos de l'historique de cette formation que nous reviendrons sur l'histoire des cryptes et notamment sur les interprétations de Turner et d'Ercolani.

B. — *Fixation de l'œuf. Disparition de l'épithélium utérin.*

La fig. 94 représente une vue d'ensemble, sur une coupe longitudinale, du renflement de gestation et de l'œuf, au moment où commencent à bien se délimiter les régions de fixation de l'ectoderme sur la muqueuse utérine, c'est-à-dire au moment où s'établit la distinction entre ce qui sera région placentaire et ce qui sera région extra-placentaire. Or nous avons eu à notre disposition deux chattes qui nous ont toutes deux donné des préparations identiques à celle de la fig. 94 (et des suivantes, jusqu'à la fig. 100 inclusivement). De ces deux femelles l'une était notée comme étant au 14e jour, l'autre au 19e. Evidemment le chiffre de 14 jours est trop faible; celui de 19 répond bien à la série des pièces précédentes, et s'intercale d'une manière satisfaisante entre celles-ci et celles qui vont suivre (la fig. 101 était du 22e jour). C'est donc le chiffre de 19 jours que nous adopterons, et nous dirons que la fixation de l'ectoderme à l'utérus, dans la région de la ceinture placentaire, se fait, chez la chatte, aux environs du 19e jour de la gestation (chez la chienne les pièces montrant le même stade du processus étaient toutes du 21e jour) [1].

On voit, sur cette figure 94, la cavité du renflement de gestation se continuer de chaque côté avec les portions rétrécies (en C,C) du canal utérin. En suivant la couche des glandes utérines, d'une portion rétrécie vers la cavité du renflement, on voit s'établir peu à peu les dispositions qui aboutissent à la formation de la *couche des*

1. Chez les deux chattes en question, les renflements de gestation, de forme olivaire, mesuraient 15 millimètres en longueur, et 10 millimètres en largeur.

glandes permanentes, et de la *couche des cryptes*; les cavités glandulaires de cette dernière couche commencent déjà à se dilater, et à former des diverticules latéraux. Quant à l'œuf, qui présente déjà (en E) un embryon avec canal médullaire fermé, il est formé de deux vésicules concentriques, séparées par le cœlome (PP), l'une interne, la vésicule ombilicale (VO, VO), l'autre externe, le chorion (CH). Par l'effet des réactifs, les parois de la vésicule ombilicale se sont rétractées vers le centre de l'œuf, et la cavité du cœlome (PP) se présente comme une très large fente; le chorion n'a pas suivi en effet cette rétraction de la vésicule ombilicale parce qu'il est fixé à la surface utérine sur la plus grande partie de son étendue, libre d'adhérences seulement sur des parties plus étroites. Il est libre au niveau des deux pôles de l'œuf (en P et P, de *a* à *b*), dans la région que nous appellerons, comme chez la chienne, *région polaire*, et au niveau de l'embryon, là où doit se développer l'amnios, c'est-à-dire dans la *région amniogène* (A, fig. 94). Partout ailleurs il est adhérent, et, de par nos études antérieures sur la chienne, de par les notions classiques sur le placenta zonaire des carnassiers, il est facile de comprendre que ces régions d'adhérence dessinent autour de l'œuf une large ceinture, interposée entre les deux régions polaires, la ceinture ou région placentaire. Étudions la constitution des parties dans chacune des régions ainsi définies.

a. Régions polaires. — Les régions polaires ne demandent pas une étude spéciale, au moins pour la plus grande partie de leur étendue. Les dispositions sont demeurées ici ce qu'elles étaient sur toute l'étendue de l'œuf au 11e jour (fig. 88) : l'ectoderme est libre et flottant à la surface d'une muqueuse utérine présentant des cryptes ou glandes courtes peu développées.

Mais une partie de la région polaire mérite de fixer notre attention, c'est le lieu de la transition entre la région polaire et la région placentaire proprement dite (en *a* et *b*, fig. 94), c'est-à-dire la partie que chez la chienne nous avions étudiée, au même stade, sous le nom de région de la bordure verte, dénomination que nous ne conservons pas pour la chatte, dont le placenta ne présente pas de bordure verte, à proprement parler, mais seulement des formations abortives analogues, lesquelles n'aboutissent pas, comme nous le verrons plus loin. Cette région est représentée dans la figure 95 à un grossissement de 325 diamètres. On voit qu'à ce niveau l'ectoderme est libre (*ex*), mais que l'épithélium utérin correspondant est

en voie d'atrophie, selon le processus décrit précédemment à propos de la fig. 93. Les glandes utérines sont encore ouvertes à leurs embouchures; mais celles-ci se rétrécissent et tendent vers l'oblitération. Toutes ces dispositions sont le stade de début de celles que nous verrons dans la région placentaire. Nous n'insisterons pas davantage sur cette région de transition; mais il nous fallait fournir les quelques indications précédentes pour comprendre ultérieurement les processus dont cette région sera le siège, et qui mériteront plus tard, à cette région des bords du placenta, le nom de *formation ecto-placentaire abortive.*

b. Région amniogène. — Pour l'étude de cette région (A, fig. 94) nous avons les figures 99, 98 et 96.

La figure 99 est une vue d'ensemble d'une portion de cette région à un grossissement de 75 fois. La plus grande partie de la figure est occupée par la couche des cryptes, au-dessous de laquelle sont les quelques rares tubes glandulaires représentant la couche des glandes permanentes. On voit que les cavités (G) des glandes de la couche des cryptes sont dilatées; elles commencent à émettre des diverticules latéraux irrégulièrement enchevêtrés, d'une glande à la glande voisine. En même temps leur épithélium s'est hypertrophié; sur plusieurs points il est formé non plus d'une seule couche de cellules (comparer avec la fig. 93), mais de deux et même trois couches de cellules, ou, pour mieux dire, de noyaux, car déjà les lignes de séparation des cellules glandulaires ne sont plus distinctes (excepté dans les parties les plus profondes) et les noyaux sont stratifiés dans une masse protoplasmique commune. Ces noyaux sont foncés, très colorables, très riches en chromatine.

Au niveau de leurs embouchures à la surface de la muqueuse, ces glandes sont les unes encore ouvertes, les autres fermées. L'oblitération de ces dernières ne s'est pas produite, comme chez la chienne, par un bouchon de détritus glandulaire (voir comparativement la fig. 26, pl. II, de la région amniogène de la chienne au 21e jour), mais par accolement des parois de l'ouverture (voir l'ouverture *a*, fig. 99), résorption de l'épithélium dégénéré, et établissement d'un pont de tissu conjonctif sous-épithélial entre la surface de la muqueuse et la glande sous-jacente (voir les points *b*, *b*, de la fig. 99). Il va sans dire que ces interprétations ne résultent pas de l'étude d'une seule et même préparation, telle que celle reproduite par la figure 99, mais que, comme nos coupes sont en

série, c'est-à-dire que nous pouvons toujours examiner celles qui précèdent et celles qui suivent une préparation donnée, nous avons eu soin de nous convaincre que les dispositions *b*, *b*, de la fig. 99, répondent bien à des glandes à orifices oblitérés, et non à des glandes ouvertes qui auraient été sectionnées tangentiellement à leurs orifices.

La surface de la muqueuse utérine est recouverte d'un épithélium en voie de dégénérescence. C'est ce qu'on voit déjà dans la figure 99; mais comme cette dégénérescence et la résorption qui la suit, sont des phénomènes importants, singulièrement discutés, ainsi que nous l'avons vu à propos de la chienne, nous avons tenu à décrire avec détails ce qu'il nous a été donné de constater à cet égard. Tel est l'objet des figures 98 et 96.

La figure 98 représente un point pris dans la partie moyenne de la surface utérine de la région amniogène. On voit que l'épithélium utérin (E), examiné ici à un grossissement de 325 fois, ne rappelle plus en rien les dispositions de cellules de revêtement rangées côte à côte; les limites des cellules ont disparu, et celles-ci se sont fondues en une couche pâle, très légèrement striée parallèlement à sa surface.

Cette couche est d'épaisseur variable selon les points considérés. Elle est creusée de vacuoles, et les noyaux des anciennes cellules épithéliales sont accumulés par petits groupes dans les espaces qui sont entre ces vacuoles.

La figure 96 représente le point de jonction entre la région amniogène et la région placentaire proprement dite (voir le point *c* dans la figure 94). L'épithélium utérin y est dans le même état de dégénérescence que dans la figure précédente, mais la couche amorphe qui le représente est déjà plus mince, et en la suivant vers la droite de la figure (en C), on la voit devenir de plus en plus mince, à mesure que l'ectoderme (*ex*) s'applique et adhère à sa surface. Nous assistons donc, selon les régions, aux phases successives de la résorption de cet épithélium dégénéré, et nous sommes préparés à n'en plus trouver trace dans les régions où l'évolution des parties est plus avancée, c'est-à-dire dans les régions placentaires proprement dites, dont nous allons faire l'étude.

Il est à peine nécessaire de faire remarquer que ces processus de dégénérescence et de résorption de l'épithélium utérin chez la chatte sont exactement les mêmes (à quelques détails près, comme par

exemple la formation des vacuoles que nous n'avons constatées que chez la chatte) que ceux que nous avons décrits pour ce même épithélium chez la chienne, à la période correspondante (voir notamment les figures 15, 16, 20, 22 et 26).

c. Régions placentaires. — La figure 97 représente, dans une vue d'ensemble, à un grossissement de 75 fois, les dispositions de la muqueuse utérine et de l'ectoderme qui lui adhère, dans un point quelconque de la région placentaire. Après les détails que nous avons donnés en décrivant la fig. 99, il ne sera pas nécessaire d'insister ici sur l'étude des glandes; peut-être leurs diverticules latéraux sont-ils plus développés et plus intriqués; en tout cas l'épithélium glandulaire est plus épais et plus nettement formé de trois rangs de noyaux. Mais la chose essentielle c'est que toutes les embouchures des glandes sont fermées; les unes, plus rares (en C, C), ne sont encore fermées que par rétrécissement de l'orifice et accolement des cellules épithéliales; mais sur le plus grand nombre on ne trouve même plus ce mince tractus épithélial rattachant la glande à la surface de la muqueuse; chaque glande est définitivement transformée en une cavité close, et sa lumière suivie de bas en haut se termine par un cul-de-sac; ce cul-de-sac est séparé de la surface de la muqueuse par une couche de tissu conjonctif semé de nombreux capillaires. Il est évident que l'oblitération des glandes s'est produite par le processus précédemment étudié dans la région amniogène, à propos de la figure 99; en effet l'état des glandes sur la figure 97 n'est qu'un stade plus avancé d'un processus d'occlusion qui se poursuivra semblablement, mais avec un léger retard, dans la région amniogène elle-même. C'est-à-dire que nous retrouvons ici, comme chez la chienne, des régions qui sont en retard, les unes sur les autres, et qui nous offrent ainsi de précieux moyens de contrôle et de confirmation de la marche générale des processus.

Le fait nouveau que nous présente la fig. 97 est relatif à la surface même de la muqueuse. A proprement parler cette surface n'existe plus. L'épithélium utérin a disparu, et à sa place est venu se substituer l'ectoderme de l'œuf, qui est étroitement soudé et adhérent au chorion de la muqueuse. Cette soudure s'est produite par l'achèvement de la résorption de l'épithélium, comme on peut s'en rendre compte en examinant l'extrémité droite de la figure 96, où il n'existe plus qu'un très mince reste de liséré représentant l'épithélium dégénéré.

Si, arrivés à la fin de la période de fixation de l'ectoderme et de disparition de l'épithélium utérin chez le chat, nous comparons ce que nous venons de voir avec ce que nous avons précédemment décrit chez la chienne, nous aurons à constater de nombreuses différences, qui ne portent cependant que sur des faits accessoires. D'abord nous serons frappés de la simplicité qu'offrent ici certaines formations. C'est ce qui a lieu pour les glandes de la *couche des cryptes* [1]; chez la chienne, des transformations se font aux divers niveaux de la longueur de ces glandes, de manière à y déterminer des régions distinctes étagées les unes au-dessus des autres, et que nous avons dû étudier sous les noms de couche spongieuse, couche compacte, couche de détritus glandulaires. Chez la chatte, au contraire, les glandes sont constituées et conformées de même dans toute leur hauteur, excepté dans la région toute profonde (glandes permanentes), où l'épithélium reste simple et à cellules nettement distinctes; partout ailleurs, c'est-à-dire dans toute la couche des cryptes, cet épithélium s'hypertrophie; mais pas au point d'oblitérer la lumière glandulaire, de sorte qu'il n'y a pas de zone distincte méritant le nom de couche compacte. Bientôt nous verrons cet épithélium hypertrophié tomber en détritus; mais cette désagrégation se fera simultanément dans toute la hauteur des glandes, de sorte qu'alors encore il n'y aura pas à parler d'une couche particulière de détritus glandulaires, car ce serait toute la couche des cryptes qui mériterait ce nom. C'est pourquoi nous continuerons par la suite à parler simplement de la couche des cryptes, conservant, pour plus de simplicité, cette dénomination première, et nous contentant d'indiquer l'état dans lequel se trouvent et les cavités et le revêtement épithélial de ces cryptes.

Une autre différence importante, entre ce que nous avons vu chez la chienne et ce que nous venons de décrire chez la chatte, c'est le

1. Il doit être bien entendu, par tout ce qui précède, que nous nommons couche des cryptes, ou couche glandulaire, toute la zone des glandes, moins la partie profonde formée par les extrémités des longues glandes primitives. Cette partie profonde est homologue de la couche des *glandes permanentes* de la chienne; tout ce qui est au-dessus est formé par les dilatations et végétations aussi bien des cryptes proprement dits que de la portion correspondante des glandes longues primitives; mais il est impossible d'y faire la distinction de ce qui est cryptes et de ce qui est glandes longues primitives; cette distinction était déjà impossible au quatorzième jour (voir fig. 93, pl. VIII); mais, en tout cas, les cryptes sont plus nombreux (voir la série des figures 90, 92, 93), et prennent une plus grande part à la formation de cette couche que, pour cette raison, nous nommons *couche des cryptes*.

mode d'oblitération des embouchures des glandes. Ici il n'y a pas persistance de ces embouchures sous la forme d'un large et épais bouchon de détritus de l'épithélium glandulaire. L'embouchure disparaît purement et simplement, comme il a été dit, et le tissu conjonctif sous-épithélial de la muqueuse passe en couche continue (voir la fig. 97) par-dessus les culs-de-sac qui forment en fin de compte les extrémités supérieures des glandes. Par suite disparaît, chez le chat, du côté de l'ectoderme, la disposition si particulière observée chez le chien, disposition qui a été la source de toutes les erreurs sur la constitution du placenta des carnassiers. Nous voulons parler de ces villosités ectodermiques creuses, pour la véritable interprétation desquelles nous avons dû donner tant de détails. Ce n'est pas à dire qu'on ne trouve pas chez la chatte quelques légères tentatives de formations semblables. Comme le montre la figure 97 (en C, C), au moment où les embouchures des glandes commencent à s'oblitérer par accolement de leur épithélium, l'ectoderme qui se fixe et se moule à ce moment sur la surface utérine, forme de légères dépressions vers ces restes d'embouchures. On croirait qu'il va se former en chacun de ces points une villosité ectodermique creuse (comparer avec les figures 23 et 25 du chien); mais ce processus avorte aussitôt; les embouchures des glandes ne laissent plus de traces, et par suite les villosités creuses ne poursuivent pas leur développement; cette tentative avortée, qui est évidemment une forme rudimentaire du processus si remarquablement accentué chez la chienne, ne se révèle bientôt plus que par de légères ondulations sur la surface fœtale de l'ectoderme. Quelquefois cependant le processus va un peu plus loin que ce que nous venons d'indiquer, et affecte les dispositions représentées dans la figure 101; mais c'est à peine si, en passant en revue de très nombreuses coupes, on arrive à trouver trois ou quatre fois cette disposition, qui du reste représente bien moins la formation d'une véritable villosité creuse que l'une des variétés du processus par lequel l'ectoderme pénètre dans le tissu utérin pour envelopper les capillaires maternels et donner naissance à l'angio-plasmode, ainsi que nous le verrons dans un instant. Ainsi l'étude du placenta du chat réduit à sa juste valeur la signification des villosités ectodermiques creuses du chien.

Une dernière et très frappante différence c'est l'absence, chez la chatte, d'une couche méritant le nom de *couche des capillaires*. Lorsque l'épithélium utérin a disparu, la zone limite superficielle

de la muqueuse n'est pas formée de capillaires étroitement pressés les uns contre les autres, comme chez la chienne, mais d'un tissu conjonctif jeune, c'est-à-dire de cellules étoilées, à courts prolongements (sans fibrilles conjonctives ni fibrilles élastiques), avec nombreux capillaires (figure 100); de ces capillaires maternels, quelques-uns sont disposés tout à fait à la limite superficielle de la muqueuse; ils sont libres, non revêtus de cellules conjonctives de ce côté (fig. 100, en C, C), de sorte qu'ils se trouvent en contact direct avec l'ectoderme fœtal qui s'est substitué à l'épithélium utérin. L'ectoderme fœtal (fig. 100) vient donc reposer sur une couche maternelle qui est formée alternativement de capillaires et de cellules conjonctives; c'est cette interposition relativement abondante de cellules conjonctives entre les capillaires qui constitue la différence en question entre la chatte et la chienne, différence qui aura pour conséquence un autre mode de formation de l'angio-plasmode. En effet l'ectoderme, en proliférant pour pénétrer dans le terrain maternel, et envelopper les capillaires, ne sera pas réduit à former de toutes petites saillies ectodermiques intercapillaires (voir la fig. 36 de la chienne), mais pénétrera par larges poussées. Nous allons revenir sur ce processus en étudiant la formation de l'angio-plasmode.

Cette non-existence d'une couche de capillaires a pour résultat une autre différence très considérable entre le placenta de la chatte et de la chienne. Pour le placenta de cette dernière, à la période actuelle, c'est-à-dire dès le vingt et unième jour, nous avions dû étudier la *région de la future bordure verte*, caractérisée à cette époque par un très grand développement de la couche des capillaires, avec exubérance de ces vaisseaux, qui, n'étant soutenus par rien, se rompaient et donnaient naissance à une hémorragie. Chez la chatte, les capillaires, moins abondants, soutenus par des cellules conjonctives, ne présentent, sur les bords du placenta, ni cette exubérance, ni ces ruptures. Au stade actuel (voir la fig. 95), il ne se produit aucune hémorragie sur les bords du placenta. Plus tard, avec les progrès de l'atrophie et de la résorption par places de l'épithélium utérin, dans cette même région marginale, nous verrons se développer sur les bords du placenta des productions morphologiquement homologues des cavités de la bordure verte; mais à ce niveau il n'y aura pas d'hémorragie, au moins d'une manière constante, régulière. C'est ainsi que nous verrons le placenta de la chatte ne

pas développer une bordure verte proprement dite, mais donner lieu, sur ses bords, à des formations irrégulières, transitoires, homologues en partie à la bordure verte du chien, en partie aux édifications ectoplacentaires elles-mêmes (d'où le nom de *formation ectoplacentaire abortive* que nous emploierons et justifierons plus loin pour ces bords du placenta proprement dit).

Historique et critique à propos de la disparition de l'épithélium utérin.

En étudiant le placenta de la chienne nous avons si longuement insisté sur la diversité des opinions relatives au sort de l'épithélium utérin que nous espérions ne pas avoir à revenir sur ce fastidieux historique à propos de la chatte. Les descriptions et figures que nous venons de donner sont sur ce point absolument décisives : l'épithélium maternel s'atrophie et disparaît. Or Fleischmann, qui précédemment avait été si complètement d'accord avec nous sur cette question, vient de publier un nouveau mémoire dans lequel il revient complètement sur sa première manière de voir.

Avant de passer à l'analyse de ce nouveau mémoire, rappelons d'abord que, dans son mémoire de 1889 [1], Fleischmann s'était, pour la disparition de l'épithélium utérin de la chatte, montré moins affirmatif que pour celui de la chienne. « Chez la chatte, disait-il (*op. cit.*, p. 63), lorsque l'œuf s'est attaché à la muqueuse utérine, je n'ai pas observé la destruction de l'épithélium utérin, et lorsque les villosités choriales ont pénétré dans les glandes, il ne s'en suit pas non plus une destruction de l'épithélium glandulaire, seulement la manière dont cet épithélium se comporte vis-à-vis des réactifs colorants montre que ses propriétés physiologiques sont singulièrement modifiées. » Puis, en 1891, avait paru le mémoire de Heinricius, sur le placenta de la chatte, mémoire où était affirmée la disparition de l'épithélium utérin [2], et une note de Fleischmann à

1. A. Fleischmann, *Embryol. Untersuch.* — I. *Untersuch. über einheimische Raubtiere*, Wiesbaden, 1889.

2. G. Heinricius, *Ueber die Entwickelung und Structur der Placenta bei der Katze.* (*Arch. f. mikr. Anat.*, 1891, tome XXXVII, page 357; voir page 359.) Nous verrons plus loin que Heinricius n'a pas eu à sa disposition des pièces assez jeunes; que sa pièce la plus jeune était des environs du vingt-cinquième jour, et que, par suite, s'il n'a plus retrouvé l'épithélium utérin, il n'a pas pu suivre les phases successives de son atrophie et de sa disparition, chez la chatte, de façon que ses conclusions manquent d'observations démonstratives.

l'Académie des sciences de Berlin (9 juillet 1891, tome XXXV, fig. 666), note où cet auteur concluait énergiquement à la disparition de l'épithélium. « Lorsque, disait-il, je vois une couche épithéliale, d'abord bien développée, devenir mince, puis invisible, j'en conclus que cette couche disparaît... et je crois qu'en effet Heinricius et moi avons sainement interprété les choses malgré l'avis contraire de Strahl, dont en réalité les observations viennent confirmer notre manière de voir. »

Cependant Strahl, puis son élève Lusebrink avaient continué à soutenir la persistance de l'épithélium utérin [1], et nous verrons plus loin, en analysant le mémoire de Strahl sur le placenta de la chatte [2], que cet auteur croit retrouver sur les villosités choriales un double revêtement épithélial représentant l'un l'ectoderme fœtal, et l'autre l'épithélium utérin conservé.

Ces affirmations de Strahl paraissent avoir fait une grande impression sur l'esprit de Fleischmann, qui, dans sa toute dernière publication, s'incline devant le dogme de la persistance de l'épithélium utérin, et fait très humblement l'aveu de ses erreurs. Le passage où il exprime son repentir est assez curieux pour être complètement traduit ici [3] : « C'est à tort, dit-il (*op. cit.*, p. 184 et suiv.), que j'ai

1. Voir ci-dessus les historiques donnés à propos du placenta de la chienne.

2. Strahl, *Untersuch. über den Bau der Placenta. — IV, Die histologischen Veranderungen der Uterus-epithelien in der Raubthieren Placenta.* (*Arch. f. Anat. und Physiot. — Anat. Abthlg.*, 1890, *Suppl. Bd*; page 119.) — Nous ne pouvons donner en ce moment l'analyse de ce mémoire, parce que l'auteur y étudie le placenta de la chatte à partir seulement du milieu de la gestation (la pièce la plus jeune qu'il ait examinée était d'un embryon long de 2 centimètres, c'est-à-dire que le placenta y était arrivé déjà au moins à l'état représenté dans nos figures 118 et 119), et que nous ne saurions interpréter ses descriptions avant d'avoir étudié le développement de la formation ectoplacentaire.

3. A. Fleischmann, *Die Morphologie des Placenta bei Nagern und Raubthieren*, Wiesbaden, 1893. — Cet important mémoire revient sur beaucoup de questions que nous avons traitées dans *le Placenta des Rongeurs*. C'est pourquoi nous pensons devoir donner ici une analyse de l'ensemble de ce travail.

Fleischmann y étudie d'abord les rongeurs, et spécialement le *Spermatophilus citilus*, petit écureuil de l'est de l'Europe, et un écureuil de Java ; il insiste surtout sur la forme et les dispositions des renflements et des cavités de gestation, parlant à peine de la structure de leur placenta, puisque, dit-il, il est actuellement démontré que l'évolution du placenta ne peut être sérieusement étudiée qu'à la condition de disposer de pièces nombreuses, rigoureusement sériées, à très courts intervalles, et qu'il n'a pas disposé, pour ces animaux, de pareilles séries (page 159).

Puis vient l'étude du lapin ; pour l'histologie et le développement de ce placenta, il renvoie le lecteur « aux descriptions exactes de Duval ». Chez l'écureuil d'Europe (Sciurus vulgaris), il a trouvé les mêmes dispositions que celles que nous avons décrites chez le lapin, et notamment il insiste (page 167) sur l'exactitude de la description que nous avons donnée relativement à la chute et au remplacement de l'épithé-

combattu la manière de voir de Strahl, dans le premier fascicule de mes recherches, et dans mes communications à l'Académie

lium de la muqueuse utérine dans les régions situées à l'opposé du placenta (page 165).

Abordant enfin (page 168) l'histoire générale de l'inversion des feuillets chez les rongeurs, il s'exprime en ces termes : « Depuis deux ans j'étudiais des utérus gravides des Mus musculus, Mus decumanus, Cricetus fromentarius, Mus sylvaticus, Arvicola amphibius, Arvicola arvalis, Cavia cobaya, sans avoir connaissance des recherches approfondies de l'embryologiste français. Je suis heureux de voir que ses résultats concordent avec les miens, et de me trouver ainsi dispensé d'entrer dans une foule de détails pour lesquels je puis renvoyer aux travaux de Duval. On y trouvera en effet l'étude de tous les processus histologiques présentée avec une exactitude parfaite, peut-être seulement avec trop de détails minutieux. Quoique Duval ait poursuivi avec succès ses recherches chez le rat et chez le cochon d'Inde, il n'a pu cependant utiliser ses résultats pour établir la morphologie comparée du placenta de l'ensemble des rongeurs, parce qu'il n'a étudié aucun représentant du troisième groupe de cette classe, à savoir les Sciuromorphes (écureuils). Je vais donc compléter ici ses études, et montrer que diverses dispositions, qu'il considère comme particulières au processus de l'inversion, n'ont pas un caractère aussi spécial ni aussi exceptionnel. » Nous ne saurions entrer ici dans l'analyse de cette partie du mémoire de Fleischmann; nous dirons seulement qu'il étudie spécialement la caduque réfléchie des rongeurs (rat et souris) pour montrer que sa formation résulte de prolongements de la cavité de gestation; prolongements dont il établit l'homologie avec ce qu'il appelle la cavité accessoire ou latérale (*nebenkammer*) de l'écureuil. Au cours de ses descriptions, il reconnaît que, comme je l'ai démontré, l'hémisphère inférieur de la vésicule ombilicale s'atrophie et est résorbé (p. 173) et il est ainsi amené à ne plus admettre à ce niveau l'existence de ce qu'il avait antérieurement appelé un *omphalo-chorion* (p. 173 et 176). Sauf les considérations de morphologie générale, qui lui appartiennent, et sur lesquelles nous aurons un jour à revenir, tous les processus anatomiques et histologiques qu'il décrit sont conformes à ceux que nous avons fait connaître, et il termine en effet par la déclaration suivante (p. 179) : « Lorsque j'ai publié mes premières conclusions sur les rongeurs, j'ignorais les travaux et les conclusions semblables de Duval, même ses recherches sur la lapine. Comme le mémoire de Duval a paru quelques mois avant le second fascicule de mes recherches, cet auteur réclame pour lui la priorité; je ne songe pas à la lui disputer; je préfère me réjouir de voir que, indépendamment l'un de l'autre, nous sommes arrivés aux mêmes conclusions. » L'auteur fait ici allusion aux passages qu'on trouvera aux pages 437 et suivantes de mon mémoire (tirage à part) sur *le placenta des rongeurs*. Comme lui je me réjouis de ce que, indépendamment l'un de l'autre, nous sommes arrivés aux mêmes conclusions, en faisant remarquer cependant, comme il est dit dans *le Placenta des rongeurs* (page 437), que Fleischmann n'avait vu que la moitié de la vérité, puisque, en 1891, après avoir constaté l'invagination de l'hémisphère supérieur de la vésicule ombilicale, il ne s'était pas rendu compte de l'atrophie et de la résorption de l'hémisphère inférieur.

Ce mémoire se continue (p. 179) par quelques indications sur le placenta de la musaraigne, détails dont nous aurons à tenir compte si nous abordons un jour le placenta des insectivores.

Alors seulement vient l'étude du placenta des carnassiers; c'est de cette partie qu'est extrait le passage reproduit ci-dessus dans notre texte, et quelques autres passages qui seront cités plus loin.

Enfin l'auteur termine en revenant au placenta des rongeurs par l'étude de l'inversion de feuillets. Ce n'est pas ici le moment de le suivre dans ses considérations théoriques.

Cette analyse montre que ce mémoire touche à bien des sujets et à bien des questions importantes; mais il ne montre pas une seule fois que l'auteur se soit attaché à prendre un type, à le suivre, sans lacunes, dans toutes les phases de son évolution; il serait peut-être tombé ainsi dans les longueurs de descriptions trop détaillées, comme il semble nous le reprocher, mais il aurait évité ces incertitudes et hésitations

de Berlin (1891). Je ne puis nier la violence de mes attaques, mais je puis réparer ma faute en avouant hautement mon erreur. Je me suis malheureusement laissé égarer par une série de paralogismes séduisants qui m'ont amené à m'appuyer sur autre chose que les faits rigoureusement observés, lesquels doivent être les seules bases d'une discussion scientifique. Les causes de mes erreurs consistent en ce que, dans le développement du placenta du Renard, deux faits m'avaient vivement frappé; j'avais vu les villosités choriales entrer réellement dans les glandes, et l'épithélium de celles-ci se détruire; entraîné inconsciemment à une généralisation trop rapide, je pensai retrouver les mêmes dispositions dans tout l'ordre des carnassiers, et je commençai ainsi la série des erreurs que je dois aujourd'hui rectifier. Je dois déclarer qu'il n'est pas exact, d'une part, que toutes les villosités choriales pénètrent dans des cavités glandulaires, et d'autre part que l'épithélium maternel disparaisse... Quand on voit de petites excroissances ectodermiques au niveau des ouvertures glandulaires, l'épithélium de la surface utérine et l'épithélium des glandes sont parfaitement conservés. Les villosités choriales pénètrent ensuite rapidement dans la muqueuse; avant que l'allantoïde ait atteint le chorion, villosités et muqueuse sont intimement unies et il est très difficile de les séparer sans macération préalable. Or les coupes pratiquées à ce stade montrent les dispositions suivantes. Les cellules de l'ectoderme sont accolées à la surface de l'épithélium utérin, lequel a changé de forme et d'aspect, mais est évidemment bien conservé en place. Ces cellules sont devenues aplaties, et prennent très vivement les matières colorantes. Cet épithélium forme donc alors une mince bordure, très foncée, placée en dehors du chorion, qui descend dans les glandes et se continue avec leur épithélium. J'ai donc eu tort d'affirmer que l'épithélium utérin disparaîtrait chez la chatte, et aujourd'hui j'ai reconnu sur les préparations les plus diverses que l'épithélium glandulaire persiste et forme un mince revêtement au chorion. Quand l'ectoderme adhère à la surface de la muqueuse, l'épithélium utérin demeure au-dessous de lui, sous forme d'une mince couche; quand les villosités pénètrent dans les glandes, on retrouve encore à ces villosités un revêtement épithélial maternel. Mais plus tard, lorsque

qui lui faisaient affirmer énergiquement la destruction, pour venir le lendemain certifier, non moins énergiquement, mais sans plus de preuves, la conservation de l'épithélium utérin.

les villosités sont entrées plus profondément dans le terrain maternel, ce n'est plus que vers leurs sommets qu'on peut affirmer la présence d'une couche épithéliale maternelle; on trouve bien vers leurs bases quelques îlots isolés ou restes épithéliaux, mais il ne peut plus alors être question d'une couche continue. » On se demande pourquoi Fleischmann se livre, au début de ce passage, à une rétractation si formelle de ce qu'il appelle ses premières erreurs, pour finalement conclure comme il l'avait fait autrefois, c'est-à-dire affirmer à nouveau, et avec raison, que, à la surface de la muqueuse maternelle (il n'est pas question en ce moment de l'intérieur des glandes), il ne peut plus être question d'une couche d'épithélium utérin.

Nous considérons donc comme désormais bien établie et indiscutable la disparition de l'épithélium utérin, dans la région placentaire, aussi bien chez la chatte que chez la chienne.

C. — *Formation de l'angio-plasmode.*

a. Première formation de l'angio-plasmode. — Il se forme chez la chatte un angio-plasmode constitué par des éléments analogues à ceux de la chienne, et se produisant de façon très semblable. Cependant des différences assez sensibles, quoique secondaires, se montrent entre ces deux angio-plasmodes. Les unes se dessinent ultérieurement, après les premières formations; les autres apparaissent dès le début; ces dernières résultent tout d'abord de la nature du tissu maternel dans lequel l'ectoderme fœtal pousse ses prolongements, c'est-à-dire de ce fait que nous n'avons pas chez la chatte, à la surface de la muqueuse, une couche formée uniquement de capillaires (couche des capillaires de la chienne).

Par suite l'ectoderme pénètre par larges poussées dans les espaces relativement considérables qui séparent les capillaires maternels. Parfois ces poussées affectent la forme de villosités creuses (voir la figure 101 qui est d'un utérus au vingtième jour); mais nous avons déjà dit que cette disposition est rare, tout à fait exceptionnelle. Au vingtième, au vingt et unième (fig. 105) et vingt-deuxième jour (fig. 104), nous disposons de toute une série de pièces qui montrent les divers stades de cette pénétration sous sa forme la plus générale.

Au vingtième et au vingt et unième jour (fig. 105), l'ectoderme pénètre dans la muqueuse utérine par un processus dont le début était déjà indiqué au dix-neuvième jour (fig. 100). Là nous avions vu les capillaires utérins les plus superficiels en rapport direct avec l'ectoderme, et même déjà entourés par lui sur trois de leurs faces (la face superficielle et les deux faces latérales). Les portions d'ectoderme ainsi parvenues entre deux capillaires superficiels (voir encore la fig. 100) s'étalent alors pour revêtir la face profonde de ces capillaires, et on voit, sur la figure 105 (vingt-unième jour), que déjà les capillaires C, C sont presque complètement entourés par l'ectoderme. En même temps ces poussées ectodermiques pénètrent plus profondément entre les capillaires sous-jacents (C^2, C^2, fig. 105) et commencent à les entourer sur trois côtés. — Au vingt-deuxième jour, ces prolongements profonds de l'ectoderme sont plus avancés (fig. 104) et nous avons (extrémités de cette figure) jusqu'à deux et trois couches de capillaires complètement inclus dans la masse ectodermique. — Nous avons donné ainsi des types précis du vingt et unième et du vingt-deuxième jour, parce que, favorisé ici par l'abondance de nos pièces, nous avions précisément ces types réalisés sur des utérus appartenant aux dates sus-indiquées, et que, pour le stade suivant (fig. 106, 107, 108), nous avions une pièce portant semblablement une date exacte, du vingt-troisième au vingt-quatrième jour. Mais il va sans dire, comme nous le montrent d'autres pièces, qu'il y a à cet égard une grande variété; et que, sur une même pièce, toutes les parties n'étant pas exactement au même degré de développement, on peut, sur les divers points de la région placentaire, retrouver les dispositions que nous venons de décrire.

Ainsi se trouve formée, dès le vingt-deuxième jour, une lame angio-plasmodiale à la surface de la muqueuse utérine, dans toute l'étendue qui donnera naissance à la ceinture du placenta zonaire. Avant de passer à l'étude de l'accroissement de cette lame, nous devons nous arrêter sur sa constitution et ses rapports.

A propos de ses rapports, nous devons dire que cette lame s'est substituée au tissu conjonctif vasculaire qui, au dix-neuvième jour (fig. 97), séparait l'ectoderme des extrémités supérieures, terminées en cul-de-sac, des glandes de la couche des cryptes. Les parties profondes de la lame d'angio-plasmode arrivent donc au contact de ces extrémités glandulaires (comparer la fig. 100 avec les fig. 104 et

105). Dès que ce contact s'établit, l'épithélium de la partie correspondante de la glande entre en dégénérescence. Ce n'est plus la dégénérescence selon le type observé précédemment pour l'épithélium de la surface utérine; c'est une dégénérescence par fragmentation des noyaux qui se réduisent à des amas très foncés, très colorables, de chromatine, épars par groupes dans un détritus de substance albuminoïde peu colorable, coagulée par les réactifs, creusée de vacuoles irrégulières (voir en D, fig. 104). Nous avons décrit avec tant de détails la formation de ces débritus glandulaires chez la chienne, qu'il est inutile d'y revenir ici, du moins pour le moment. Nous nous contentons donc de noter cette disposition, bien plus caractérisée dans les stades ultérieurs, à savoir que, dès maintenant, la couche sous-jacente à la lame d'angio-plasmode est une couche de détritus glandulaire, couche non continue cependant, car chaque glande conserve encore sa forme, son indépendance, et est séparée de sa voisine par une cloison (fig. 104 et 108).

A l'étude des rapports de la lame angio-plasmodiale, aussi bien qu'à celle de sa constitution, se rapporte la question des cellules de tissu conjonctif qui, avec les capillaires, formaient primitivement la couche (fig. 97) à laquelle s'est substitué l'angio-plasmode. Que deviennent ces cellules? Nous ne saurions le dire avec une précision satisfaisante. Elles disparaissent graduellement; sur celles, de plus en plus rares (fig. 105), qu'on aperçoit entre les travées de l'angio plasmode, on ne voit rien qui soit le signe d'une prolifération; au contraire ces cellules deviennent plus pâles, moins colorables. On ne peut pas dire non plus qu'elles soient refoulées vers la profondeur; on ne les trouve pas plus nombreuses à l'entrée des cloisons interglandulaires, et elles sont totalement absentes là où l'angio-plasmode est en contact avec les détritus glandulaires (fig. 104). Comme ces cellules ne se multiplient pas, tandis que l'utérus s'amplifie, elles deviennent de plus en plus rares, s'atrophient et disparaissent sans doute par résorption. En tout cas elles ne prennent pas part à la formation de l'angio-plasmode.

L'angio-plasmode est donc constitué, comme chez la chienne, uniquement par des éléments ectodermiques fœtaux et par des capillaires maternels. Mais, à propos de cette expression d'angio-plasmode, un fait bien singulier se présente, c'est qu'en réalité la formation ectodermique n'a pas ici un caractère plasmodial. Dans les

stades primitifs que nous venons de décrire, les poussées ectodermiques se montrent composées de masses protoplasmiques semées de noyaux, mais presque partout on distingue des lignes de séparation limitant les corps cellulaires qui correspondent à chacun de ces noyaux. Dans les stades qui vont suivre, nous allons voir ces lignes de séparation devenir de plus en plus nettes, et la disposition plasmodiale ne se présenter que dans quelques régions, dans quelques couches particulières. Nous conserverons cependant l'expression d'angio-plasmode, parce qu'elle établit bien les homologies des parties, comparativement aux études précédentes sur les rongeurs et sur la chienne, et parce que, nous l'avons dit à plusieurs reprises, à propos du placenta des rongeurs, la disposition plasmodiale n'est pas une chose essentielle, et que, selon les régions, on voit à chaque instant les éléments de l'ectoplacenta passer de l'état de plasmode à l'état de cellules individualisées (cellules géantes ectoplacentaires des rongeurs). Le fait essentiel c'est l'origine fœtale, ectodermique des éléments de la néoformation placentaire. C'est pourquoi nous nous servirons indistinctement, pour la chatte, des expressions d'*angio-plasmode*, de *formation ectoplacentaire*, de *lame ectoplacentaire*, rappelant ainsi les homologies avec ce que nous avons vu chez les rongeurs d'une part, et d'autre part chez la chienne.

En effet, en terminant cette étude de la première apparition de la lame angio-plasmodiale, et après avoir rappelé combien le début de cette formation diffère, chez la chatte, de ce qu'elle est chez la chienne, par le fait que l'ectoderme pénètre dans la muqueuse utérine non par de petites saillies intercapillaires, mais par de grosses poussées qui se ramifient largement (fig. 104), nous ferons remarquer combien ces dernières dispositions sont semblables à celles que nous avons décrites chez la lapine. En se reportant à la planche II de notre mémoire sur le placenta des rongeurs, on trouvera, dans les figures 21 et 25, pour la lapine, une lame ectoplacentaire attachée à la surface utérine, et enveloppant les capillaires par larges poussées, exactement comme chez la chatte. Seulement, chez la lapine comme chez les rongeurs, les capillaires englobés dans la formation ectoplacentaire perdent leur paroi endothéliale et passent à l'état de lacunes sangui-maternelles, tandis que chez la chatte ils conservent leurs parois propres, selon le type qui paraît commun aux carnassiers; c'est encore une raison qui nous a décidé à ne pas abandonner complètement l'expression d'angio-plasmode,

quoique chez la chatte la formation ectoplacentaire ne soit que peu ou pas plasmodiale.

b. Accroissement de l'angio-plasmode. — Sur les coupes de renflements de gestation des vingtième, vingt et unième et vingt-deuxième jours, qui viennent de nous servir pour l'étude de la formation de l'angio-plasmode, on peut suivre la formation des plis amniotiques, la fermeture de l'amnios, et le développement du corps de l'embryon. Nous n'avons pas jugé nécessaire de figurer et de décrire ces phénomènes, qui se passent ici exactement comme chez la chienne, et conformément aux indications générales que nous avons données dans notre introduction sur les annexes des carnassiers. C'est pourquoi nous ne donnons une nouvelle figure d'une coupe d'ensemble d'un renflement de gestation que pour un stade plus avancé, et sur lequel nous devons étudier l'accroissement de l'angio-plasmode avant que commence la période de remaniement. (Voir fig. 106.)

Cette chatte était étiquetée comme sacrifiée au vingt-quatrième jour de la gestation; ses renflements de gestation étaient longs de 20 millimètres, larges de 18; les embryons étaient longs d'environ 8 millimètres.

La figure 106 représente, à un grossissement un peu moindre de deux fois, la coupe longitudinale d'un de ces renflements. L'embryon (E) est inclus dans son amnios; à sa partie dorsale (en haut de la figure) est la vésicule ombilicale (VO); en bas l'allantoïde (AL) déjà arrivée au contact du chorion et soudée avec lui. La formation ectoplacentaire ou angio-plasmodiale se dessine comme une couche claire qui revêt la surface utérine dans la région du placenta zonaire, c'est-à-dire sur toute l'étendue de la région moyenne de l'œuf, excepté aux deux pôles; là l'ectoderme est libre, et passe, flottant, par-dessus l'orifice des portions étroites du canal utérin. A cette époque, comme au dix-neuvième jour (fig. 94), les dimensions relatives de la ceinture placentaire et des régions polaires de l'œuf sont inverses de ce qu'elles seront plus tard; les régions polaires n'ont que peu d'étendue; elles représenteront, à la fin de la gestation, la plus grande partie de la surface de l'œuf, et la région placentaire ne formera plus alors qu'une étroite ceinture médiane.

La région polaire, avec une partie de la région placentaire de

cette préparation (fig. 106), a été reprise, à un grossissement de 12 fois, dans la fig. 107. La couche ectoplacentaire ou d'angio-plasmode y est plus nettement visible (AP). On constate qu'elle a maintenant une épaisseur égale environ à la moitié de celle de la couche glandulaire, ou couche des cryptes, sur laquelle elle repose. Après ces deux vues d'ensemble (fig. 106 et 107), nous sommes suffisamment orientés sur les dispositions générales des diverses formations, pour pouvoir passer à l'étude histologique de la couche d'angio-plasmode et de la couche des cryptes.

Cette étude est représentée par la figure 108 à un grossissement d'environ 80 fois. — L'angio-plasmode ou formation ectoplacentaire est maintenant une épaisse couche d'éléments ectodermiques constituant une formation singulièrement massive, compacte; en effet les capillaires maternels qu'elle renferme sont peu volumineux et assez éloignés les uns des autres, de sorte qu'entre deux capillaires se trouvent plusieurs rangées de cellules ectodermiques; c'est une disposition qui diffère singulièrement de celle décrite chez la chienne, où les capillaires sont plus nombreux, plus rapprochés les uns des autres, et par suite séparés par des travées minces de plasmode (voir la fig. 52, pl. V). Une autre différence, c'est qu'ici nous sommes de moins en moins en présence d'un plasmode, mais bien réellement d'une formation épithéliale, à cellules distinctes; nous avons déjà signalé cette disposition aux stades précédents; elle semble un peu plus accusée au vingt-quatrième jour, où les cellules sont bien nettement individualisées chacune autour de son noyau. Mais ni cette individualisation, ni le volume des cellules ne sont les mêmes dans toutes les régions; à cet égard il faut distinguer surtout la zone superficielle (surface fœtale), qui se distingue de tout le reste de la couche ectoplacentaire par la petitesse relative de ses éléments (voir la partie supérieure de la fig. 111, pl. X); en même temps les cellules y sont moins nettement séparées les unes des autres, et tendent à prendre la disposition plasmodiale. Ces dispositions sont sans doute l'origine de l'opinion de la plupart des auteurs, qui, comme nous le verrons plus loin, ont vu dans la couche superficielle un épithélium distinct (épithélium utérin pour les uns, épithélium chorial pour les autres), et dans le reste de la formation ectoplacentaire, un dérivé des éléments conjonctifs de la muqueuse utérine.

L'augmentation de la masse ectoplacentaire se fait par la multi-

plication de ses cellules constituantes, et cette multiplication a lieu par voie de caryocinèse, comme le montrent les figures caryocinétiques qu'on trouve sur la figure 111, aspects qui sont très abondants dans les préparations à cet âge.

Quant aux capillaires maternels épars dans cette formation ectoplacentaire, à laquelle nous pouvons pour cela continuer à donner l'épithète d'angio-plasmodiale, leurs parois sont très visibles, car les cellules endothéliales qui les forment sont légèrement hypertrophiées; ces cellules montrent sur les coupes (fig. 111) un corps protoplasmique relativement épais, et un noyau volumineux, ovoïde, foncé, c'est-à-dire bien colorable. Cet état des capillaires est sans doute en rapport avec l'accroissement qu'ils doivent subir pour suivre l'augmentation de la masse ectodermique dans laquelle ils sont enclavés. Cependant nous n'avons pas nettement observé la multiplication caryocinétique de leurs cellules endothéliales.

Pour terminer l'étude de la couche ectoplacentaire ou d'angioplasmode au vingt-quatrième jour, il nous faut encore examiner sa limite ou zone profonde (surface maternelle), c'est-à-dire les rapports de l'ectoplacenta avec la couche glandulaire des cryptes.

La ligne de séparation entre la couche ectoplacentaire et la couche des cryptes dessine, sur une coupe d'ensemble, à un faible grossissement, une ligne droite (fig. 106 et 107). Les extrémités supérieures des glandes, terminées en cul-de-sac, paraissent comprimées, tassées, par le développement de la couche d'angio-plasmode; elles s'aplatissent donc et s'étalent horizontalement, c'est-à-dire parallèlement au plan de séparation des deux couches, et les cloisons interglandulaires paraissent relativement très minces. Mais déjà à un grossissement moyen (fig. 108), et surtout avec un grossissement puissant (fig. 112), on constate que, en arrivant vers l'extrémité supérieure de chacune de ces cloisons glandulaires, la formation ectoplacentaire ne s'arrête pas au niveau de la limite supérieure des culs-de-sac glandulaires; elle pénètre dans ces cloisons et s'y étend, en général peu profondément, autour des vaisseaux maternels. La figure 112 (pl. X) est spécialement destinée à l'étude de ce détail, dont on voit du reste les dispositions d'ensemble sur les figures 108 et 109. A mesure qu'on va de la masse principale de la couche ectoplacentaire vers ces prolongements interglandulaires, on voit les cellules ectodermiques changer de forme, devenir plus allongées, et leur grand axe s'orienter de manière à se

diriger vers la cloison interglandulaire. Dans cette cloison, les cellules ectodermiques qui y pénètrent sont toutes fusiformes; elles s'insinuent entre le vaisseau (ou les vaisseaux) maternel qui forme l'axe de la cloison et les glandes qui la limitent, et l'ectoplacenta se termine ainsi par des prolongements formés seulement d'une ou deux cellules fusiformes très allongées. On assiste ainsi à l'envahissement des cloisons interglandulaires par l'ectoplacenta, qui s'annexe successivement les vaisseaux maternels des cloisons, en vertu de sa nature dite angio-plasmodiale.

L'augmentation en épaisseur de l'ectoplacenta se produit donc non seulement par un accroissement interstitiel, c'est-à-dire par multiplication caryocinétique des cellules de sa masse première, mais encore par végétation de sa couche limite profonde, dont les cellules pénètrent dans les cloisons interglandulaires, y entourent les capillaires maternels, et donnent ainsi naissance à de nouvelles masses plasmodiales qui s'annexent aux masses sus-jacentes. Mais cet accroissement vers la profondeur n'est pas limité aux seules régions des cloisons interglandulaires. Il a lieu également au niveau des culs-de-sac glandulaires (dans la région *a* de la fig. 112). En effet à ce niveau l'épithélium de la glande est transformé en un détritus glandulaire, semblable à celui que nous avons décrit pour les mêmes régions chez la chienne; ce détritus glandulaire est peu à peu résorbé, utilisé sans doute pour la nutrition des éléments ectoplacentaires sus-jacents, et l'ectoplacenta se substitue ainsi graduellement aux parties disparues, gagnant d'autant en profondeur. La démonstration de ce processus nous est fournie par certains détails de la figure 108. On y voit, en effet, dans les zones les plus profondes de la couche ectoplacentaire, trois îlots foncés, qu'on reconnaît pour trois petites masses de détritus glandulaires enclavées en plein dans l'angio-plasmode. Il est facile, d'après les variétés d'aspect et de rapports de ces petites masses de détritus, de comprendre qu'elles ont été séparées des glandes sous-jacentes par l'envahissement inégal de l'ectoplacenta sur la couche des glandes, que ce sont des portions de détritus glandulaires dont la résorption est en retard, et qui se trouvent là comme autant de jalons pour marquer les progrès de l'extension de l'ectoplacenta dans l'épaisseur du terrain maternel. Ces restes de détritus glandulaires sont ici tout à fait homologues de ce que nous avons décrit chez la chienne sous le nom de *restes de glandes*, et

nous arrivons ici à la même conclusion que pour le placenta de la chienne, à savoir que l'angio-plasmode ou formation ectoplacentaire se substitue à la couche glandulaire, d'une manière graduelle, à mesure que les éléments glandulaires tombent en détritus et sont peu à peu résorbés.

Ceci nous amène à dire un mot de l'ensemble de la couche glandulaire des cryptes. Actuellement ces cavités glandulaires sont munies de nombreux diverticules latéraux, qui s'enchevêtrent d'une glande à la glande voisine, de sorte que les cloisons interglandulaires deviennent étroites, et que la couche des cryptes, à un faible grossissement, dans une vue d'ensemble, est très nettement apparente (fig. 106 et 107) et bien distincte des autres parties. A un grossissement de 80 fois (fig. 108), on constate qu'on peut y distinguer trois zones : une supérieure, formée de détritus glandulaires en voie de résorption (voir notamment la fig. 112, en D, D), une moyenne où l'épithélium glandulaire est épais, formé d'une large couche protoplasmique renfermant trois et quatre rangs de noyaux (comparer la fig. 108 avec la fig. 109), et enfin une profonde (SP, fig. 108) où les cavités glandulaires sont dilatées, à lumière très grande, l'épithélium qui les recouvre en cette région étant demeuré à une seule rangée de cellules basses. Ces trois zones correspondent, dans le placenta de la chienne, la première à la couche des détritus glandulaires, la seconde à la couche compacte, la dernière à la couche spongieuse. Mais chez la chatte, cette division en couches successives est très vaguement indiquée, et nous ne la rappelons que pour préciser les homologies avec les parties semblables de la muqueuse utérine de la chienne. Enfin, tout au-dessous des cavités glandulaires dilatées les plus profondes, on trouve (en P, fig. 108) quelques tubes glandulaires étroits et clairsemés; ce sont les extrémités profondes des glandes longues primitives, extrémités qui n'ont pas subi de modifications sensibles, et dont l'ensemble est ainsi homologue de la couche des glandes permanentes de la chienne. Mais chez la chatte cette couche des *glandes permanentes* devient de moins en moins distincte, de plus en plus insignifiante (voir les fig. 113, 118 et 119) et ce n'est que par homologie avec les parties semblables bien plus développées et surtout plus distinctes chez la chienne, qu'il y a lieu de l'indiquer et de la dénommer ici.

On voit donc qu'en somme les parties sont disposées beaucoup

plus simplement dans le placenta de la chatte, et que par suite certaines apparences que présente celui de la chienne sont ainsi ramenées à leur juste valeur. Tel est le cas des prétendues villosités ectodermiques considérées comme l'élément essentiel de la formation du placenta. Chez la chienne, nous avons dû nous livrer à de laborieuses considérations pour démontrer que les villosités creuses ectodermiques ne sont qu'une disposition accessoire, qu'elles ne représentent pas la formation placentaire; que celle-ci est représentée par les masses d'angio-plasmode interposées entre ces villosités creuses et prenant naissance par végétation de l'ectoderme de leurs parois latérales. Chez la chatte, la formation de villosités creuses est chose rare, tout à fait exceptionnelle, mais se présentant cependant, sous sa forme rudimentaire, d'une manière assez nette (voir fig. 101) pour indiquer les homologies entre les deux placentas. La formation de la couche ectoplacentaire ou d'angioplasmode est ici essentiellement massive, elle rappelle ce que nous avons vu chez la lapine, et il n'y a pas lieu de parler de villosités comme éléments d'origine du placenta fœtal. Il n'y a surtout pas lieu de parler de villosités pénétrant dans la cavité des glandes, car les glandes sont fermées dès le début. On voit donc que, dans cette période de formation et d'accroissement de la couche ectoplacentaire, la chatte nous présente, naturellement et sans artifice, un véritable schéma des conclusions auxquelles nous étions arrivés, mais par divers détours, pour la formation de l'angioplasmode de la chienne. Nous voyons surtout nettement comment l'ectoplacenta ou angio-plasmode se substitue graduellement à la couche des glandes, dont les zones superficielles tombent en détritus et sont résorbées. Ce processus va devenir plus évident encore pendant la période de remaniement. Mais avant d'aborder cette période, nous devons examiner l'état des parties, d'une part sur les régions polaires de l'œuf, et d'autre part, dans les points de transition entre les régions polaires et les régions placentaires proprement dites, c'est-à-dire sur les bords du placenta. Nous commençons par ces dernières.

c. Bords du placenta. — Nous avons laissé les bords de la région placentaire à l'état qu'ils présentaient au dix-neuvième jour (fig. 95, pl. VIII), alors que l'ectoderme reposait, à ce niveau, sur un épithélium utérin en dégénérescence, mais non encore résorbé. A ce

niveau, les embouchures des glandes utérines étaient encore ouvertes ou seulement en voie d'occlusion (fig. 95). Pendant la formation de la lame ectoplacentaire, ces parties, sur les bords du placenta (en B, fig. 102), ne subissent pas de transformations bien sensibles, si ce n'est que l'épithélium utérin devient de moins en moins visible dans les intervalles des embouchures des glandes, et au niveau de ces embouchures mêmes, et si ce n'est que l'ectoderme correspondant s'épaissit légèrement; mais, chose remarquable, les embouchures glandulaires n'achèvent pas de s'oblitérer (voir la partie inférieure gauche de la fig. 102), quoique, tout au-dessous de ces embouchures, l'épithélium présente déjà la multiplication ou, pour mieux dire, la fragmentation nucléaire qui prélude à sa décomposition en détritus glandulaire.

Au vingt-quatrième jour (fig. 107, 109, 110), l'état de cette partie, dite région des bords du placenta (B, B, fig. 109), est le suivant : entre les glandes, à la surface de la muqueuse, l'épithélium utérin a disparu (en A, fig. 109); d'autre part, les embouchures des glandes ne se sont pas fermées comme dans la région placentaire proprement dite, par la formation d'une couche conjonctivo-vasculaire passant entre les glandes et la surface libre de la muqueuse (revoir les fig. 97 et 99); cependant ces embouchures ne sont plus libres; elles sont oblitérées par des amas de détritus glandulaire, dont nous avons signalé la première indication quelques lignes plus haut (il nous a été impossible, sous peine de multiplier à l'infini nos figures, de reproduire de nombreuses préparations où se constatent les états intermédiaires entre ceux de la fig. 102 et ceux de la fig. 109), et sur nombre de préparations (comme celle de la fig. 109) on voit ce détritus glandulaire venir faire saillie à l'extérieur, comme un produit de sécrétion de la glande. Ce détritus arrive donc à la surface de la muqueuse et se trouve logé dans des cavités circonscrites par l'ectoderme. En effet l'ectoderme de cette région s'est épaissi (fig. 109) et se compose de deux ou trois rangs de cellules, dont les plus profondes (les plus inférieures sur la figure, c'est-à-dire les cellules les plus voisines du terrain maternel) sont fusiformes et se terminent, à leur extrémité libre, par des prolongements protoplasmiques plus ou moins allongés; ces prolongements sont bien visibles au niveau des détritus glandulaires en question. Entre ces détritus, c'est-à-dire au niveau des parties de la muqueuse utérine interposées entre deux embouchures de

glandes, les dispositions sont un peu différentes. L'ectoderme est composé d'un plus grand nombre de couches de cellules, c'est-à-dire se prolonge vers la muqueuse utérine en formant de courts piliers, dont les extrémités libres sont constitués par deux ou trois cellules allongées dans le sens de l'axe de ces piliers. Or, comme à ce niveau l'épithélium utérin a disparu, ces extrémités des piliers pénètrent dans le tissu maternel interglandulaire, s'y implantent (la fig. 109 donne trois degrés d'implantation plus ou moins avancée), et les cellules terminales des piliers entourent les capillaires maternels. On voit qu'il se produit ici un processus semblable à celui que nous avons décrit pour les prolongements que la formation ectoplacentaire, pendant son accroissement, émet dans les cloisons interglandulaires (voir la fig. 108, pl. IX, et plus spécialement la fig. 111, pl. X); mais ce processus n'ira guère plus loin; il avortera.

Ces dispositions de la région des bords du placenta méritent de nous arrêter, pour en examiner d'une part les vues d'ensemble et les détails de structure, et pour en déterminer d'autre part la signification morphologique.

Par le fait de l'épaississement général des piliers que présente en cette région l'ectoderme, il résulte que la lame ectoplacentaire proprement dite, examinée sur une coupe d'ensemble (fig. 107), ne se termine pas brusquement sur son bord; elle se continue en s'amincissant graduellement, de sorte que, en partant de la formation ectoplacentaire ou angio-plasmodiale (AP, fig. 107), on arrive sur une région, la région dite des bords du placenta (en B, fig. 107) où, sur cette vue d'ensemble, on a l'impression d'une lame ectoplacentaire en voie de développement, mais demeurée en retard dans sa formation, lame qui s'amincit graduellement pour se réduire bientôt à une mince lamelle ectodermique libre, qui représente alors la région polaire de l'œuf (C, fig. 107 et 109). En un mot la formation de la couche ectoplacentaire proprement dite paraît, sur ces vues d'ensemble, ne pas cesser brusquement, mais se poursuivre sur une certaine étendue, et sous une forme de plus en plus abortive, vers la région polaire. Retenons cette expression de *formation ectoplacentaire abortive* (ou formation abortive angio-plasmodiale), car nous verrons qu'elle correspond bien à la signification morphologique des choses, et que, dans les stades ultérieurs du développement, elle sera de plus en plus légitimée et par

les dispositions des parties, et par l'extension que prendront ces dispositions dans les régions polaires.

Pour les détails de structure de cette région des bords du placenta, nous avons cru devoir, outre la figure 109, qui est à un grossissement de 80 fois, en donner encore une autre représentation (fig. 110), mais cette fois à un grossissement de 325 diamètres; mais il nous semble inutile d'insister sur la description de cette figure, dont l'inspection attentive suffira pour donner une idée des variétés de disposition des détritus glandulaires et des piliers ectodermiques disposés entre eux et pénétrant dans la muqueuse utérine.

La signification morphologique de ces parties et notamment des dispositions de l'ectoderme peut être examinée à deux points de vue.

D'abord en nous en tenant purement au placenta même de la chatte, et en comparant entre elles les diverses régions, nous voyons, surtout par les figures 109 et 110, comparées à la figure 112, et par l'ensemble de la figure 107, que la région des bords du placenta forme une véritable lame ectoplacentaire. Cette lame ectoplacentaire est relativement mince, et ne contient pas de vaisseaux maternels, n'est pas angio-plasmodiale, si ce n'est au niveau des extrémités des piliers ectodermiques, où les cellules de l'ectoderme commencent à entourer des capillaires utérins; mais, en tout cas, comme dans la région placentaire, cette lame ectoplacentaire rudimentaire repose sur une couche maternelle formée alternativement de détritus glandulaires et de cloisons interglandulaires. Cette lame ectoplacentaire rudimentaire continuera-t-elle à se développer, pour ajouter, à la périphérie du placenta déjà constitué, des formations nouvelles semblablement constituées? La suite de ces études répondra négativement à cette question. Elle montrera que la région des bords du placenta demeure à l'état de formation ectoplacentaire incomplète, abortive. Mais elle montrera en même temps que cette formation abortive s'étend sur la région polaire de l'œuf et de la cavité utérine de gestation; que des tentatives de production ectoplacentaire se font ultérieurement dans une partie plus étendue de la région polaire, et l'analyse de ces tentatives ne sera pas sans intérêt pour établir bien définitivement la signification morphologique générale des éditications ectoplacentaires.

En second lieu, en comparant le placenta de la chatte à celui de

la chienne, la signification morphologique des parties en question n'est pas moins intéressante. Des termes mêmes que nous avons dû employer pour la description de l'ectoderme dans cette région des bords du placenta chez la chatte, et de l'examen des figures, il résulte que nous avons ici, comme dans la région de la bordure verte de la chienne, des *arcades ectodermiques* limitées par des *piliers ectodermiques* attachés et implantés sur le terrain maternel. Ces arcades circonscrivent ainsi des cavités analogues à celles du canal godronné de la bordure verte. Seulement ces cavités ne sont pas remplies, du moins en ce moment, par une hémorragie maternelle, par du sang extravasé et par les produits de transformation de son hémoglobine. Nous l'avons déjà dit, ceci résulte de ce que la muqueuse utérine ne donne pas lieu, comme chez la chienne, à la formation d'une couche de capillaires. Ces cavités sont occupées par des détritus glandulaires, par une masse de produits cellulaires provenant de l'épithélium des glandes, et où les partisans de la théorie du lait utérin auraient beau jeu à se réclamer de leur conception. Nous n'y insisterons pas pour le moment, nous contentant d'avoir confirmé par ce qui précède l'explication que nous avons donnée de la formation des cavités de la bordure verte. Chez la chienne et chez la chatte, l'ectoderme produit ces cavités par un semblable processus; mais selon la manière dont se comporte de son côté la surface de la muqueuse utérine, c'est du sang chez la chienne, c'est du détritus glandulaire chez la chatte, qui se répand dans ces cavités. Notons en passant, quoique nous l'ayons précédemment indiqué déjà, à propos de la figure 95, que ce n'est pas à dire que jamais du sang maternel ne se répande dans ces cavités sous-ectodermiques du bord du placenta; mais ces hémorragies sont accidentelles, accessoires, et n'arrivent jamais à se constituer en formations régulières, normales, en poches sanguines bien définies, comme dans la bordure verte du placenta de la chienne. C'est ce que nous verrons d'une façon plus nette encore en étudiant, dans le stade suivant, l'extension, sur les régions polaires, de ces formations ectoplacentaires abortives.

d. Régions polaires de l'œuf et de la cavité de gestation. — Nous appelons régions polaires celles des deux bouts de l'œuf, où, jusqu'à présent, l'ectoderme reste libre, et appliqué, sans adhérences, à la surface de la muqueuse utérine (en B et C, fig. 102 et 107). Il

passe en pont sur les ouvertures des glandes, et sur l'ouverture de la portion rétrécie du canal utérin qui fait communiquer une cavité de gestation avec la cavité voisine. Mais cet ectoderme est souvent si étroitement appliqué sur la surface de la muqueuse utérine qu'il se moule sur toutes les anfractuosités de cette surface. On trouve à cet égard assez de variétés. Ainsi cette disposition était à peine indiquée sur la série de pièces à laquelle appartient la figure 107, au vingt-quatrième jour, c'est-à-dire qu'ici l'ectoderme paraissait moins étroitement appliqué à la surface utérine et, en tout cas, ne se moulait pas sur elle; au contraire, des rapports plus intimes, sur une autre préparation, étaient très marqués, au vingt et unième jour, sur les pièces dont l'une est représentée par la figure 102. Ici l'ectoderme présente une surface extérieure dessinant une série de petites saillies qui se moulent dans l'embouchure des glandes. Dans la figure 103 nous avons repris à un plus fort grossissement une de ces saillies. On voit que l'ectoderme, mince et d'un seul rang de cellules plates aux deux extrémités de la figure (en C, C), s'épaissit au niveau d'une embouchure de glande, dans l'ouverture de laquelle il s'était moulé, mais sans contracter d'adhérence, puisque presque toujours, sur les pièces durcies, la saillie ectodermique (*ex*) se détache de cette ouverture sans qu'il se produise aucune dislocation, aucun arrachement des éléments anatomiques, épithélium utérin ou cellules ectodermiques. Ces épaississements sont formés de deux ou trois rangées de cellules polyédriques, qui sont en général aussi hautes que larges. Ils n'ont aucune importance; mais ils nous révèlent la possibilité, pour cet ectoderme des régions polaires, de multiplier ses couches, et nous verrons que nous aurons plus tard à tenir compte de cette propriété. Voilà certes des détails à propos desquels on pourra nous reprocher trop de minutie dans les descriptions; mais ces études minutieuses sont la condition indispensable pour ne pas tomber dans les erreurs d'interprétation dont nous donnerons ci-après l'analyse.

Les autres détails relatifs aux régions polaires sont également peu importants. Du côté de l'œuf, il n'est pas nécessaire de faire remarquer que l'ectoderme est doublé par l'endoderme de la vésicule ombilicale; mais il faut peut-être noter que le mésoderme tarde à s'insinuer entre ces deux feuillets jusqu'à l'extrémité même des pôles de l'œuf, et que, par exemple sur la figure 102, au vingt

et unième jour, il n'est pas encore arrivé jusqu'à cette extrémité, c'est-à-dire jusqu'au niveau qui correspond au canal de communication entre deux renflements de gestation. Nous verrons plus loin, en étudiant ce que nous nommerons la formation abortive ectoplacentaire, que le mésoderme est arrivé jusque vers le pôle extrême de l'œuf, sur les pièces du vingt-huitième ou du trentième jour (voir la fig. 122 de la pl. XI). Du côté de la muqueuse utérine, signalons simplement ce fait que, en suivant les couches des glandes (fig. 102 et 107) depuis la région de la formation ectoplacentaire jusqu'au canal de communication entre deux cavités de gestation, on trouve graduellement toutes les formes de transition entre les glandes oblitérées, à détritus glandulaires, et la disposition en glandes longues et cryptes courts, telle que nous l'avons trouvée dans toute la muqueuse au début de la gestation.

Historique et critique à propos de la formation de l'angio-plasmode ou couche ectoplacentaire.

La logique voudrait qu'il fût donné ici un historique de la manière dont les divers auteurs ont interprété les processus que nous venons de décrire relativement à l'origine de la couche ectoplacentaire. Mais il se trouve que presque tous ont fait commencer leurs observations à un âge où non seulement la lame ectoplacentaire est complètement développée, mais où déjà son remaniement est très avancé. Les pièces les plus jeunes qu'ils aient observées sont postérieures au vingt-cinquième jour. Lorsqu'ils parlent de villosités choriales, ils ont en vue les prolongements mésodermiques qui pénètrent dans l'ectoplacenta et le remanient. C'est donc seulement après avoir fait l'étude de ce remaniement et de la formation des lamelles labyrinthiques que nous pourrons aborder cette revue historique. Nous verrons alors que tous ont vu la formation que nous nommons ectoplacentaire, mais qu'ils la considèrent comme d'origine maternelle ; ils arrivent à cette interprétation non par une observation directe, mais surtout par des considérations théoriques, puisque de fait ils n'ont pas fait d'observations pendant la période que nous venons d'étudier, et qu'ils n'ont pu réellement assister à la première appariton de cet angio-plasmode, qu'ils appellent les uns *syncytium*, les autres *formation sérotine*.

Un seul auteur, Fleischmann, nous paraît avoir porté ses observations sur des stades assez jeunes pour pouvoir assister aux premières

phases du développement de la couche en question; ses études à cet égard se trouvent en partie dans son mémoire de 1889 et dans celui de 1893, et encore ne sommes-nous pas bien certain d'interpréter exactement sa pensée en rapprochant ces deux passages, qui appartiennent à deux dates dans l'intervalle desquelles cet auteur a tant varié, nous l'avons vu, sur la question du sort de l'épithélium utérin.

Toujours est-il que Fleischmann, en 1889 (*op. cit.*, p. 60 et 61), décrit de la manière suivante les premiers rapports entre l'œuf et la muqueuse utérine : « L'œuf de la chatte, d'abord libre dans la cavité utérine, commence, pendant le douzième jour, à contracter des adhérences avec la muqueuse; ces adhérences ont lieu surtout par le fait de petites saillies ectodermiques qui s'attachent dans l'ouverture des glandes... Alors se produisent, dans les éléments de la surface de la muqueuse utérine, des transformations qui modifient complètement sa constitution normale. A mesure que les petites villosités ectodermiques, qui se sont d'abord développées au niveau des embouchures des glandes, pénètrent dans la cavité de celles-ci, ces glandes se modifient complètement, non seulement quant à leur forme extérieure, mais encore quant à leur revêtement épithélial. La figure 1, pl. V (fig. XXXII, ci-contre), représente une coupe de l'utérus d'une chatte dont l'œuf présentait une ligne primitive et une gouttière médullaire. La paroi de l'œuf, formée du feuillet endodermique et du feuillet ectodermique, est étroitement appliquée sur l'épithélium de la muqueuse utérine, et de petites excroissances ectodermiques sont développées au niveau des ouvertures des glandes. »

Nous devons faire remarquer que cette figure de Fleischmann est très analogue à la figure 93 de notre planche VIII; la figure de Fleischmann serait d'une date postérieure au douzième jour, et la nôtre est du quatorzième jour. Sur la figure de Fleischmann l'épithélium utérin est encore normal sur la surface de la muqueuse; dans notre figure il est déjà en voie d'atrophie, mais bien reconnaissable encore. Mais dans tout cela Fleischmann n'a pas observé les états immédiatement antérieurs, ce qui lui aurait permis de reconnaître que, parmi les glandes qu'il représente, les unes sont de longues glandes préexistances, les autres sont des cryptes de nouvelle formation (voir la série de nos fig. 90, 91, 92); il n'a pas observé non plus les états immédiatement consécutifs, ce qui l'aurait empêché

d'affirmer catégoriquement que les excroissances ectodermiques si peu accentuées, qu'il décrit (et qu'on retrouve sur notre fig. 93), sont destinées à pénétrer dans les glandes. Voici en effet son second passage, qui nous paraît faire suite au précédent, quoique extrait de son mémoire de 1893. Ce passage est important pour nous, parce qu'on y trouve une description très exacte des éléments de l'ecto-placenta. Mais malheureusement l'auteur ne figure pas les transforma-

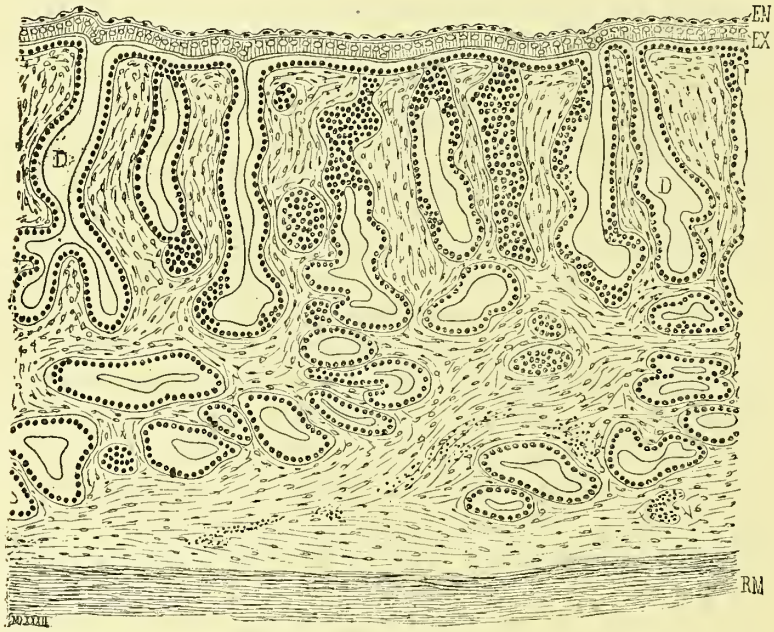

Fig. XXXII. — Fleischmann, 1889, pl. V, fig. 1. « Coupe transversale d'un sac de gestation de *Felis Catus*; à la surface de l'épithélium cylindrique de la muqueuse utérine est appliquée la paroi de la vésicule blastodermique formée de l'ectoderme et de l'endoderme. Les glandes commencent à former des bourgeons latéraux. Le tissu conjonctif de la muqueuse est bien visible. »

tions qu'il admet dans les cellules conjonctives de la muqueuse utérine; il les décrit seulement, et de telle sorte qu'on peut se demander si cette description est celle de transformations supposées, ou de transformations réellement suivies pas à pas.

« Le tissu conjonctif de la muqueuse utérine, dit-il (*op. cit.*, p. 189) [1], se transforme complètement. Ses modifications commen-

1. A. Fleischmann, *Die Morphologie des Placenta bei Nagern und Raublieren*. Wiesbaden, 1893.

cent dans les couches les plus superficielles, aussitôt que le chorion s'y est appliqué, et elles progressent lentement vers la profondeur; elles aboutissent à la disparition de toutes les fibrilles conjonctives intercellulaires, tandis que les cellules conjonctives augmentent beaucoup de volume; de plates elles deviennent rondes, polygonales ou configurées en épais fuseaux, et possèdent alors un gros noyau à fin réseau chromatique. *Dans bien des points il n'est réellement pas facile de distinguer les lignes limites des cellules juxtaposées, mais ailleurs il y a de véritables fentes intercellulaires et les contours individuels des éléments sont parfaitement dessinés* [1]. Je ne puis donc employer ici, comme le fait Heinricius, l'expression de syncytium. Ces transformations restent longtemps localisées dans les couches superficielles de la muqueuse, et ne dépassent guère le niveau des extrémités des villosités choriales... Dans ces parties on trouve naturellement de nombreux et gros capillaires... Vers le dix-huitième jour, l'examen des coupes tendrait à faire croire que c'est cette transformation du tissu conjonctif de la muqueuse qui produit l'oblitération des ouvertures des glandes, et que les villosités choriales plongent seulement dans ce tissu conjonctif transformé. C'est du reste ce que Heinricius a déclaré. Je ne saurais me ranger à cette manière de voir. » Or, en parlant de cet état au dix-huitième jour, Fleischmann renvoie aux figures 1 et 3 de sa planche XIII, et ces figures sont tout à fait semblables à nos figures 113 et 114, c'est-à-dire qu'il s'agit déjà d'ectoplacenta tout au début du remaniement. Nous avons cependant tenu à reproduire ici ces passages de Fleischmann, parce qu'il est le seul qui ait observé la formation ectoplacentaire sinon tout à fait à la période d'état, sans remaniement, du moins plus près de cette période d'état que ne l'ont fait tous les autres auteurs dont il sera question plus loin.

D. — *Remaniement de la formation ectoplacentaire ou angioplasmode.*

Nous avons si souvent décrit le remaniement d'une formation ectodermique ectoplacentaire, depuis le placenta des divers rongeurs, jusqu'à l'angioplasmode de la chienne, et ce processus est toujours tellement semblable, que nous pourrons exposer très

1. Très exacte description de la couche angio-plasmodiale ou ectoplacentaire.

brièvement la manière dont il se produit chez la chatte, réservant les détails pour la disposition et la structure des lamelles labyrinthiques dont il amène la formation. Nous adopterons ici le même ordre et à peu près la même division du sujet que pour le placenta de la chienne.

1° *De l'angio-plasmode ou formation ectoplacentaire pendant son remaniement.*

a. Pénétration du mésoderme dans l'ectoplacenta. — Comme toujours, c'est la pénétration du mésoderme, puis des vaisseaux allantoïdiens, qui opère le remaniement de la formation ectoplacentaire, c'est-à-dire sa subdivision en lamelles. Cette pénétration commence déjà au vingt-quatrième jour. On voit, sur les fig. 108 et 109, que, sur une coupe, la ligne limite supérieure de la lame ectoplacentaire n'est pas unie, droite; elle présente des ondulations, c'est-à-dire que la surface de l'ectoplacenta est creusée de dépressions que remplit le mésoderme chorial. Sur la figure 111 (toujours au vingt-quatrième jour) une de ces dépressions (extrémité droite de la figure) se prolonge assez profondément en pointe, c'est-à-dire pénètre sous forme de mince fente dans l'ectoplacenta, et donne déjà bien l'impression d'une poussée mésodermique qui va envahir la couche ectoplacentaire, et la remanier en la subdivisant en lamelles. Ce travail marche très vite, car il est déjà très avancé sur des pièces étiquetées comme appartenant au vingt-cinquième et au vingt-sixième jour.

Au vingt-cinquième jour (fig. 113) les poussées mésodermiques ont atteint, en profondeur, la couche moyenne de la lame ectoplacentaire. Elles semblent, sur la coupe perpendiculaire au plan de cette lame, subdiviser celle-ci en une série de lobules. Nous verrons plus loin, d'après les coupes horizontales, c'est-à-dire parallèles au plan de la lame, quelle disposition réelle répond à cette apparence.

Au vingt-sixième ou vingt-septième jour (fig. 114), les poussées mésodermiques sont arrivées plus profondément, et entament le tiers inférieur de la lame ectoplacentaire; en même temps ces lames mésodermiques émettent des ramifications latérales qui pénètrent dans les parties ectoplacentaires interposées, c'est-à-dire dans les masses d'aspect lobulaire sus-indiquées, et commencent à les subdiviser à leur tour. Dès lors, sur une coupe verticale,

c'est-à-dire perpendiculaire à la surface du placenta, la formation ectoplacentaire prend de plus en plus la disposition en minces lamelles s'élevant de la surface maternelle vers la surface fœtale du placenta; nous sommes dès lors en présence de *lamelles labyrinthiques*, homologues des formations semblables chez la chienne, mais un peu différemment disposées.

b. Lamelles labyrinthiques. — La formation graduelle des lamelles labyrinthiques est visible, en coupe verticale, sur les figures 118 et 119. Nous n'avons pas les dates de la gestation des sujets qui ont fourni ces pièces, ni en général de celles qui vont nous servir pour l'étude de placentas de plus en plus développés; mais les dimensions de l'œuf ou de ses parties, les dimensions du fœtus, et surtout l'état du développement des couches placentaires suffisent pour établir sinon l'âge absolu, du moins l'âge relatif des pièces, et pour les mettre en série. Ainsi la figure 118 est d'un placenta qui dessinait une bande en ceinture large déjà de 15 millimètres. Le renflement utérin avait 35 millimètres de long, le fœtus était long de 25 millimètres. Au contraire la figure 119 est d'un placenta dont l'embryon mesurait 40 millimètres; nous devons dire du reste que nous avons des préparations semblables à celles de la figure 119, et provenant d'un placenta dont l'embryon mesurait déjà 45 millimètres.

Sur la figure 118, à un grossissement de 50 fois, on voit que la formation ectoplacentaire a augmenté d'épaisseur (comparer avec la figure 114), en même temps que sa décomposition en lamelles est plus avancée. Les épaisses lames de la figure précédente (fig. 114) sont décomposées en lames plus minces, non seulement parce que le mésoderme a fourni de nouvelles poussées de haut en bas, mais encore parce qu'il a pénétré latéralement dans les lames épaisses, de sorte que les lamelles nouvellement produites s'anastomosent entre elles à leurs deux extrémités. Les poussées mésodermiques principales arrivent très bas, près de la surface maternelle de l'ectoplacenta, mais elles respectent cependant la zone la plus profonde de celui-ci, laissant intacte la couche qui repose directement sur les détritus glandulaires (couche AE, fig. 118); les lamelles labyrinthiques partent, comme d'une base commune, de cette couche, ainsi que les feuillets d'un livre partent du dos du livre.

Sur la figure 119, qui est d'un âge beaucoup plus avancé (fœtus de 40 à 45 millimètres, au lieu de 25 millimètres), la division en lamelles labyrinthiques est à peu près terminée, et ces lamelles n'auront plus qu'à subir quelques modifications plutôt dans leur structure que dans leurs dispositions, pour prendre les caractères du placenta achevé. Les lamelles labyrinthiques ont puissamment grandi en hauteur, en même temps que se complétait leur subdivision, car sur cette figure 119, quoique le grossissement ne soit que de 35 fois, l'épaisseur de la formation labyrinthique est supérieure à ce qu'elle était sur la figure 118, faite cependant à un grossissement de 50 fois; on peut donc dire que la formation labyrinthique, ou placenta fœtal, a doublé d'épaisseur. En même temps sa décomposition en lamelles a été poussée très loin, comme le montre, sans plus amples descriptions, la comparaison des deux figures. Mais ce qui mérite une description spéciale, c'est l'arrivée des principales cloisons mésodermiques jusque dans la profondeur de la formation ectoplacentaire. Arrivées à ce niveau profond, elles respectent encore une lame de tissu ectoplacentaire, mais une lame très mince, qui désormais persistera comme lame commune d'origine des lamelles labyrinthiques. De plus, à leurs extrémités profondes, ces cloisons mésodermiques se sont légèrement dilatées, rétrécissant d'autant les bases d'implantation des lamelles interposées entre elles. Il en résulte que la partie profonde du placenta fœtal de la chatte est maintenant constituée d'une manière qui rappelle ce que nous avons vu chez la chienne : on y trouve des *arcades ectodermiques* (AE, fig. 119), alternant avec les bases communes d'un certain nombre de lamelles labyrinthiques, c'est-à-dire avec ce que nous pouvons, par homologies avec les mêmes formations chez la chienne, appeler *lames bases* du placenta fœtal (lames basales de l'angio-plasmode, ou des complexes labyrinthiques, avons-nous dit à propos de la chienne). Ces parties, *arcades ectodermiques* et *lames basales*, seront étudiées plus loin, sous le titre de *connexions* (*mode d'attache*) *du placenta fœtal et du placenta maternel*. Mais, puisque nous en sommes, pour le moment, au mode de formation des arcades ectodermiques, faisons ressortir les différences qu'il y a à cet égard entre le placenta de la chatte et celui de la chienne.

Chez la chienne les arcades ectodermiques en question existent pour ainsi dire dès le début de la formation angio-plasmodiale;

elles représentent le fond, l'extrémité profonde des villosités creuses ectodermiques (voir VC, fig. 42 et 46, pl. IV); c'est que, dès le début, la formation angio-plasmodiale a l'aspect lobulé sur les coupes perpendiculaires. Chez la chatte, au contraire, la formation angio-plasmodiale ou ectoplacentaire est massive, non creusée de dépressions parcourant toute son épaisseur. Ce n'est qu'avec la période de remaniement que cette couche massive se creuse de dépressions sous l'influence des poussées mésodermiques qui la pénètrent; et, très tardivement, lorsque les principales de ces poussées arrivent jusqu'à la limite profonde de l'ectoplacenta, alors seulement apparaissent les arcades ectodermiques, représentées par la mince couche ectoplacentaire respectée, non perforée par ces poussées, mais amincie, étalée, par les dilatations des extrémités profondes de ces cloisons mésodermiques. Les trop fameuses villosités ectodermiques de la chienne, qui ont tant égaré les auteurs dans l'interprétation de ce placenta, nous apparaissent donc comme de simples voies de pénétration préformées dans l'angio-plasmode pour l'entrée des éléments mésodermiques allantoïdiens. C'est ce que nous avons établi précédemment par une étude qui a été incontestablement laborieuse, quand nous n'avions pour éléments de démonstration que les faits fournis par le placenta seul de la chienne ; c'est, par contre, ce qui devient très simple et d'une évidence élémentaire, maintenant que nous pouvons comparer le placenta de la chienne à celui de la chatte. Nous voyons donc encore une fois que cette dernière étude ramène à sa vraie signification les parties dont on avait exagéré l'importance en s'en tenant au placenta de la chienne.

On trouvera, quelques pages plus loin, dans la figure XXXIII, un schéma comparatif des formations ectoplacentaires de la chienne et de la chatte, schéma qui montre en même temps les dispositions des arcades ectodermiques chez ces deux carnassiers.

Après ces différences dans le mode, ou plutôt la date de développement des arcades ectodermiques chez ces deux carnassiers, il faut encore signaler cette autre différence que ces arcades sont moins étendues et plus rapprochées les unes des autres chez la chatte que chez la chienne (comparer par exemple la fig. 119 avec les fig. 65, 66 et 67, planche VI; voir aussi les schémas de la fig. XXXIII, ci-après dans le texte). Par contre les *lames basales* interposées à ces arcades sont plus larges (plus épaisses), pour la

plupart; mais on en trouve aussi qui sont relativement minces. C'est que chez la chatte la formation labyrinthique n'est pas nettement divisée, sur les coupes verticales, en une série de lobules ou complexus de lamelles labyrinthiques. La formation ectoplacentaire, primitivement compacte, a donné naissance à une formation labyrinthique également compacte, c'est-à-dire d'aspect homogène, sans subdivision en lobules. Il en résulte que les lames basales n'ont pas chacune la même valeur, et correspondent à un nombre variable de lamelles labyrinthiques (voir la fig. 119), tantôt à une seule lamelle, tantôt à un groupe de trois à cinq lamelles, tandis que chez la chienne, chaque lame basale avait cette valeur précise et définie de représenter le pédicule d'un lobule, d'un complexus labyrinthique bien circonscrit.

Tous ces détails montrent que, chez la chatte, tous les prolongements mésodermiques qui pénètrent l'ectoplacenta, ont, à un même moment, à peu près tous la même importance, tandis que chez la chienne il fallait distinguer les grosses cloisons mésodermiques interlobulaires, et les fines cloisons placées, dans chaque lobule, entre ses lamelles labyrinthiques. Nous ne venons encore de constater ces dispositions, ces différences, que sur des coupes verticales, c'est-à-dire perpendiculaires à la surface du placenta; nous allons les voir bien plus évidentes encore en passant à l'étude des coupes horizontales, c'est-à-dire parallèles à cette surface.

La figure 117 représente une coupe horizontale de la formation ectoplacentaire empruntée à une chienne qui a déjà fourni la fig. 114, c'est-à-dire au vingt-sixième ou vingt-septième jour. Les poussées mésodermiques se présentent comme des espaces plus clairs, de forme triangulaire. Ces espaces sont circonscrits de tous côtés par l'ectoplacenta, qui figure ainsi un réseau continu de travées anastomosées; nulle part aucune indication d'une subdivision en lobules; partout des travées à peu près de même importance.

La figure 130, planche XI, est une coupe semblable d'un placenta un peu plus avancé. Maintenant les espaces mésodermiques se prolongent par leurs angles ou parties saillantes, et le réseau ectoplacentaire allonge ses travées, qui se trouvent d'autant amincies. La continuation de ce processus très simple, plus intelligible par la série des figures qui vont suivre que par toute description, va donner naissance à la formation de lamelles labyrinthiques. Pour le moment contentons-nous de remarquer sur la figure 130 (pl. XI),

que toutes les parties d'un même ordre sont encore de même valeur : les espaces mésodermiques, malgré l'infinie variété de leur forme, se ramènent facilement tous à un même type, et sont tous à peu près de même étendue; semblablement les travées ectoplacentaires ne diffèrent pas sensiblement les unes des autres.

Sur les figures 137 et 138 (pl. XII), qui sont deux coupes horizontales d'un même placenta, mais à des niveaux différents (nous reviendrons plus loin sur les particularités correspondant à ces différences de niveau), nous voyons les espaces, cloisons ou lames mésodermiques (maintenant ces dernières expressions sont mieux justifiées qu'elles ne l'auraient été précédemment) s'étendre de plus en plus, de sorte que les lamelles ectoplacentaires ou labyrinthiques deviennent plus minces, plus longues et plus tortueuses. Mais le réseau qu'elles dessinent circonscrit des mailles à peu près toutes égales, et les travées disposées entre ces mailles sont toutes sensiblement de même épaisseur. Il faut en excepter certains gros renflements que ces travées présentent par places, et qui sont des formations à part, à étudier ci-après sous le nom de *canaux de distribution du sang maternel.*

En poursuivant cette étude du réseau labyrinthique jusque sur le placenta achevé, il est vraiment intéressant de voir graduellement se produire les changements de forme qui aboutissent, par un processus extrêmement simple, à la disposition en apparence si compliquée des lamelles ectoplacentaires à la fin de la gestation, disposition qui mérite si bien ici le nom de labyrinthique. Nous arrivons ainsi aux figures 147 et 148 de la planche XIII. Faisant abstraction de la partie centrale de ces figures, où se trouve un vide dont nous expliquerons plus tard la signification, nous nous trouvons, sur les parties périphériques de la figure 148, en présence d'un véritable labyrinthe de lamelles dont la disposition contournée et enchevêtrée semble n'obéir à aucune ordonnance régulière. Cependant en comparant cette figure 148 à la figure 147, on voit qu'il ne s'agit que d'un réseau, dont les mailles sont devenues des fentes linéaires interposées entre des lames ondulées, mais régulièrement anastomosées entre elles, et que cette disposition dérive directement de celle plus simple précédemment étudiée sur les figures 137 et 138, et, sous une forme plus simple encore, sur la figure 130 (pl. XI). Cela nous suffit pour montrer que, jusqu'à la fin, le placenta fœtal est un vaste complexus de lamelles labyrinthiques non grou-

pées en lobules, comme pour le placenta de la chienne; et en effet les figures que nous venons d'examiner d'après la chatte ne rappellent que de très loin la fig. 75 (pl. VII) d'après la chienne. Chez la chienne nous avons vu que la disposition en lobules, seulement apparente, sur les coupes verticales, au début de la formation du placenta fœtal ou angio-plasmode, devient, lorsque cet angio-plasmode est complètement transformé en lamelles labyrinthiques, réelle et visible sur les coupes horizontales aussi bien que sur les verticales (fig. 72, 73 et 75); chez la chatte au contraire, la lobulation assez bien indiquée au début (fig. 113 et 114) s'efface et disparaît presque complètement (fig. 119 et 138) à mesure que se produit et s'achève la transformation en lamelles labyrinthiques.

Nous disons presque complètement, parce que ces différences, que nous mettons en relief, entre le placenta fœtal de la chatte et de la chienne, ne sont jamais absolues. Ainsi les prolongements mésodermiques qui séparent les lamelles labyrinthiques de la chatte sont à peu près tous de même valeur dans les couches moyennes du placenta fœtal; mais il n'en est plus tout à fait ainsi dans les couches superficielles (face fœtale du placenta), ni dans les couches profondes (faces maternelles). Dans ces dernières, nous avons déjà vu que certains prolongements mésodermiques pénètrent plus profondément et s'élargissent à leurs extrémités; ce sont ceux qui correspondent, par cette extrémité profonde, aux arcades ectodermiques (fig. 119). Dans la couche superficielle, il y a également des parties mésodermiques plus larges; ce sont celles qui renferment les gros vaisseaux allantoïdiens; nous allons donc en parler en traitant de la vascularisation du mésoderme placentaire.

c. Vascularisation, par les vaisseaux allantoïdiens, du mésoderme du placenta fœtal. — Quoique l'allantoïde se développe de bonne heure (voir, fig. 106, pl. IX, son extension déjà au vingt-quatrième jour), ses vaisseaux nous ont paru ne pénétrer que tardivement dans les cloisons mésodermiques de l'ectoplacenta. Ils restent d'abord confinés dans la couche mésodermique qui revêt la face fœtale du placenta, et c'est seulement sur la figure 119 que nous voyons de fins capillaires situés plus profondément dans les fines cloisons interposées entre les lamelles labyrinthiques. Alors on trouve, à la surface fœtale du placenta, des vaisseaux allantoïdiens de calibre relativement volumineux, qui, en pénétrant dans les

cloisons sous-jacentes, se résolvent subitement en un chevelu de capillaires (fig. 119, pl. X, et fig. 127, pl. XI); et encore, chose remarquable, trouve-t-on assez longtemps des portions de placenta fœtal qui ne paraissent pas encore recevoir de vaisseaux allantoïdiens (voir la région A, de la fig. 122, pl. XI). Les variétés qu'on constate à cet égard sont, non des variétés individuelles, mais des différences locales d'un même placenta. L'allantoïde, vésicule primitivement piriforme, aborde d'abord la région de la ceinture placentaire qui répond par exemple à la face ventrale (fig. 106) de l'embryon, ou à l'une de ses faces latérales; ce n'est qu'en s'étalant de manière à s'accoler successivement à toute la surface du placenta, qu'elle atteint les autres régions, de sorte que, par exemple, la région qui, dans la figure 106, répond à la face dorsale de l'embryon, ne recevra l'allantoïde que tardivement. On conçoit donc que deux coupes, de deux pièces qui, quoique d'un âge différent, ne correspondent cependant pas à des périodes très éloignées, comme les coupes représentées dans les figures 122 et 127, pourront cependant offrir des différences énormes au point de vue de l'extension que présente l'allantoïde, si l'une est de ce que nous venons de désigner comme région dorsale, l'autre de la région ventrale du placenta; le premier cas est celui de la figure 121, le second de la figure 127 [1].

Quoi qu'il en soit, dès que la vascularisation du mésoderme placentaire est produite, les gros vaisseaux de la surface, et leurs premières ramifications, au moment de se résoudre en fins capillaires, occupent, à la surface de la formation labyrinthique, des épaississements mésodermiques qui se prolongent à une faible profondeur dans la couche labyrinthique. Ces épaississements mésodermiques sont bien visibles (en A, A, A) dans la figure 131 et dans la figure 141 (pl. XII). Il en résulte, sur les coupes verticales, une disposition lobulée de la formation labyrinthique; mais cette disposition n'existe qu'à la surface, ne se prolonge pas dans la profondeur. C'est la seule indication, très rudimentaire, de la lobulation si accentuée du placenta fœtal de la chienne. Sur la figure 141 on voit que ces prolongements cunéiformes du mésoderme de la surface fœtale du placenta correspondent aux lieux d'arrivée et d'arborisation de ce que nous décrirons dans un instant sous le nom de

1. Tafani (*op. cit.*, p. 58) signale également cette pénétration tardive des vaisseaux allantoïdiens dans le mésoderme placentaire.

canaux de distribution du sang maternel. Cette constatation va nous permettre d'expliquer déjà, au moins en partie, certaines particularités que nous avons laissées dans l'ombre en étudiant les figures 147 et 148, au point de vue de la disposition des lamelles labyrinthiques sur une coupe horizontale. Il s'agit du vide qui occupe la partie centrale de ces figures. Sur ces coupes horizontales ces vides correspondent aux régions A, A, de la figure 131 (voir aussi la figure 141); ce sont donc les prolongements du mésoderme de la surface, prolongements où sont logés les gros vaisseaux allantoïdiens, seulement sur ces figures 147 et 148 nous avons simplement figuré la place de ces parties, sans représenter ni la masse mésodermique, ni les vaisseaux allantoïdiens, parce que nous voulions surtout faire ressortir les contours des lamelles labyrinthiques; mais comme, avec ces lamelles labyrinthiques, nous avons aussi figuré les branches des canaux de distribution du sang maternel, il n'y a pas à avoir de doute sur la nature des vides qui occupent le centre de la figure 148 (en A) en comparant ces figures notamment avec la figure 141 (pl. XII).

Après ces premières indications sur la vascularisation du mésoderme, il n'est pas nécessaire d'insister sur la distribution des capillaires allantoïdiens dans les fines cloisons mésodermiques interposées entre les lamelles labyrinthiques. Il va sans dire que les capillaires se ramifient dans toutes ces cloisons (fig. 120), arrivent à s'accumuler surtout à leur surface (fig. 134 et 135), et se mettent ainsi dans les rapports de voisinage le plus direct avec les capillaires maternels placés dans l'épaisseur des lamelles labyrinthiques. Jusqu'à quel point ce voisinage devient-il intime, c'est ce que nous verrons en étudiant le placenta à terme.

d. Constitution des lamelles labyrinthiques. — Il est facile de prévoir que les lamelles labyrinthiques sont constituées chez la chatte d'une manière semblable ou au moins très analogue à ce qu'elles sont chez la chienne. Nous y trouverons en effet un capillaire interposé entre deux couches, non plus de plasmode, mais de cellules ectodermiques bien individualisées, puisque chez la chatte la formation ectoplacentaire n'est que peu ou pas plasmodiale, mais bien épithéliale. Encore, à cet égard, aurons-nous à faire une distinction entre les éléments de la superficie et ceux de la partie moyenne des lamelles.

A mesure que s'effectue le remaniement, les lames, en lesquelles est graduellement subdivisé l'ectoplacenta, sont réduites à des masses cellulaires de moins en moins épaisses. Sur la figure 116 (pl. X), qui est du vingt-sixième au vingt-septième jour (même sujet que pour la figure 114), et qui représente les extrémités supérieures (face fœtale de l'ectoplacenta) des larges lames alors existantes, de nombreuses couches de cellules sont disposées d'une face à l'autre face de la lame. De place en place sont de larges capillaires maternels, constitués par un endothélium à noyaux volumineux et bien distincts. De ces capillaires maternels nous ne parlerons plus guère, car leur disposition et leur structure reproduisent ce que nous avons déjà vu chez la chienne; la seule partie qui doit nous arrêter, c'est la formation ectoplacentaire dans laquelle sont placés ces capillaires. Chez la chienne, cette formation est plasmodiale, et les modifications qu'elle présente pendant l'achèvement des lamelles labyrinthiques sont relatives à la disposition des noyaux rejetés à la périphérie (surface de la lamelle) et du protoplasma amassé autour des capillaires et entre eux, dans la partie moyenne des lamelles. Chez la chatte, cette formation ectoplacentaire est à l'état de cellules distinctes, et les modifications que nous allons étudier sont relatives à des différenciations très considérables entre les cellules de la périphérie (surface des lamelles) et les cellules centrales.

Or, déjà lorsque la subdivision en lames n'est pas très avancée (vingt-sixième jour), on voit, même à un faible grossissement, un aspect différent pour la surface et pour la couche moyenne des lames ectoplacentaires. La couche qui forme la surface (fig. 114) est d'un aspect plus foncé et plus homogène; la couche moyenne est plus claire. A un fort grossissement (fig. 116), ces différences sont plus sensibles, en ce sens qu'on reconnaît les dispositions qui les déterminent. C'est que, d'une part, les cellules ectodermiques de la couche moyenne (nous les nommerons dès maintenant *cellules centrales* ou *cellules géantes*, dénominations qui seront de plus en plus justifiées par la suite) sont devenues un peu plus volumineuses, plus claires, et légèrement écartées les unes des autres; tandis que, d'autre part, les cellules de la surface de la lame sont pressées les unes contre les autres, moins volumineuses, avec un corps protoplasmique et un noyau foncé, c'est-à-dire se teintant plus fortement par les réactifs colorants. Avec les progrès du déve-

loppement, nous allons voir ces dernières cellules perdre peu à peu leurs contours, c'est-à-dire se fondre en une couche protoplasmique semée de noyaux; ces noyaux deviendront comme ratatinés, pressés les uns contre les autres, le protoplasma qui les entoure se fera de plus en plus rare, et les noyaux deviendront ainsi l'élément caractéristique de la couche superficielle des lamelles labyrinthiques. Nous donnerons donc à cette couche le nom de *couche nucléaire*. Étudier l'achèvement de la constitution des lamelles labyrinthiques, ce sera donc examiner la disposition et l'évolution graduelle des cellules centrales ou cellules géantes et de la couche nucléaire [1].

Au point de vue de la disposition de ces éléments et nous en tenant seulement aux lamelles labyrinthiques proprement dites (AP, fig. 120), sans parler des lames basales (L B, fig. 120), il nous suffira de dire que, à mesure que progresse la subdivision des lames primitives en lamelles de plus en plus minces (figures 114, 118, 119), en raison même de la diminution d'épaisseur des lamelles, les couches cellulaires y deviennent moins puissantes. Ainsi sur la figure 116 on pouvait compter de nombreux rangs de cellules, et surtout de cellules centrales, en allant d'une face à l'autre de la lamelle ectoplacentaire. Sur les lamelles de la figure 120 (partie supérieure), le nombre des éléments a diminué; la diminution en est plus sensible sur la figure 128 (fœtus long de 35 à 40 millimètres); et sur la figure 129 (fœtus long de 5 centimètres) il n'y a plus, en un point donné de la lamelle labyrinthique, que deux ou trois cellules centrales interposées entre les deux couches nucléaires; enfin sur le placenta à terme, ou proche du terme (figure 139, pl. XII; fig. 150, 153, pl. XIII), il n'y aura exactement qu'une cellule centrale ou géante ainsi interposée et qui sera assez régulièrement disposée en alternance avec le capillaire maternel, c'est-à-dire qu'en suivant, sur une coupe, la longueur de la lamelle labyrinthique, on trouvera alternativement une cellule géante, puis un capillaire maternel, puis une nouvelle cellule géante, à laquelle succède un capillaire maternel, et ainsi de suite. Répétons qu'il ne s'agit ici que des lamelles labyrinthiques proprement dites

1. Notons que, pour quiconque n'aura pas suivi, dès le début, la formation de ces parties, la couche nucléaire et les cellules centrales paraîtront des formations entièrement différentes; aussi verrons-nous tous les auteurs prendre la couche nucléaire pour un épithélium (épithélium chorial des villosités) et les cellules centrales pour des éléments d'origine maternelle (cellules sérotines, cellules de la caduque).

(AP, fig. 120) et non des lames basales (LB, fig. 120), dans lesquelles les dispositions sont un peu différentes, comme nous le verrons en traitant spécialement de ces lames.

En même temps que se dessinent ces dispositions, se poursuit l'évolution des éléments, c'est-à-dire leur différenciation. Elle a pour point de départ l'accroissement en volume et l'*isolement* des cellules centrales. Par ce terme d'isolement, nous entendons exprimer ce fait, bien sensible sur la figure 116, à savoir que les cellules centrales s'écartent légèrement les unes des autres, que des espaces intercellulaires se dessinent entre elles, de sorte que chacune d'elles est parfaitement distincte, isolée de sa voisine, disposition d'autant plus frappante, qu'elle est l'inverse de ce qui se produit pour les éléments de la superficie de la lamelle (future couche nucléaire). A vrai dire ces dispositions étaient déjà très légèrement indiquées au vingt-quatrième jour (fig. 111, pl. X), ou tout au moins remarquait-on déjà à cette époque, dans la lame ectoplacentaire, lors des premiers indices de son remaniement, que les cellules de la masse centrale étaient un peu plus volumineuses, avec lignes de séparation plus accentuées, que les cellules de la surface, lesquelles étaient légèrement plus foncées, plus colorables, et plus tassées les unes contre les autres. C'est ainsi qu'avec des pièces recueillies en abondance, soigneusement sériées, sans lacune, on évite la surprise de voir apparaître une différenciation d'une manière brusque, sans transition, et que, assistant aux tout premiers indices de sa production, on échappe à l'erreur qui consiste à attribuer des origines complètement différentes à des éléments qui représentent des évolutions particulières d'une seule et même forme primitive. Ceci soit dit en passant pour indiquer dès maintenant les interprétations des auteurs qui ont vu dans les cellules centrales des éléments d'origine maternelle et dans les cellules périphériques (future couche nucléaire) des éléments fœtaux représentant seuls l'ectoderme.

A propos de cet isolement des cellules centrales, nous avons trouvé dans notre collection une pièce bien singulière, d'après laquelle a été faite la figure 115. Il s'agit d'un placenta étiqueté comme âgé de vingt-sept jours; malheureusement, si nous avions noté avec soin l'âge probable, nous n'avons pas indiqué sur le flacon la nature du réactif auquel avait été soumise la pièce avant d'être conservée dans l'alcool, de sorte que nous ne saurions dire si

les dispositions qui sont ici figurées sont accidentelles, pathologiques (une sorte d'œdème des lamelles labyrinthiques en voie de formation), ou si elles sont le résultat de l'action du réactif, et que, malgré quelques essais, il ne nous a pas été possible de reproduire à volonté, sur d'autres pièces, ce que nous constations sur celle-ci. Quoi qu'il en soit, on voit qu'ici les cellules centrales sont très écartées les unes des autres. Il semble qu'il s'est produit un mouvement de départ des deux couches nucléaires, mouvement qui, porté plus loin, aurait séparé ces deux couches de la couche des cellules centrales interposées. Telle est l'impression que donne la lamelle A de la fig. 115. Mais malgré cet écartement des éléments, de nombreuses connexions sont demeurées entre eux, sous forme de prolongements ou ponts protoplasmiques allant d'une cellule à l'autre, et sur cette lamelle A (fig. 115) allant spécialement de la couche nucléaire aux cellules centrales, qui sont restées groupées en un amas médian. Ailleurs (lamelle B), l'écartement figure des dispositions différentes, et les cellules centrales sont restées accolées à la couche nucléaire correspondante, les prolongements protoplasmiques s'étendant d'un groupe latéral de cellules centrales au groupe qui leur fait face. Ailleurs enfin (en C, partie inférieure de la lamelle B), les cellules centrales ne sont que très peu écartées, de simples fentes ovales se dessinant entre elles. Du reste, sur cette même pièce, nous trouvons des parties qui sont configurées selon le type le plus ordinaire, c'est-à-dire que les cellules centrales sont disposées comme sur la figure 116.

Ces formes singulières, c'est-à-dire rarement rencontrées, des cellules centrales de la fig. 115, sont instructives : elles nous montrent que ces éléments, au moins au début de leur isolement, sont encore unis les uns aux autres par des ponts de protoplasma que des circonstances particulières, mal définies, peuvent mettre plus en évidence; elles nous font immédiatement penser aux cellules de Malpighi de l'épiderme, et ce rapprochement est d'autant plus légitime, qu'il s'agit ici d'éléments ectodermiques, c'est-à-dire de la même origine embryonnaire que ceux qui deviendront cellules malpighiennes. Nous n'insisterons pas sur ce point de vue, évident par lui-même. Mais, comme nous aurons surtout à nous préoccuper de rechercher l'origine des opinions des auteurs qui, dans les cellules centrales des lamelles labyrinthiques, ont vu des éléments conjonctifs, du chorion de la muqueuse utérine, notons en passant

que la forme étoilée de ces cellules centrales, si elle s'est présentée à leur observation, aura pu être de nature à les confirmer dans leur manière de voir, s'ils n'ont pas été à même de suivre pas à pas les premières origines de ces cellules, c'est-à-dire de tout l'ectoplacenta, depuis les premières végétations de l'ectoderme dans le terrain maternel.

Pour continuer l'étude de la constitution des lamelles labyrinthitiques et de l'évolution de leurs éléments, après les pièces des vingt-sixième et vingt-septième jours, nous passons à l'examen d'une autre pièce, qui était intitulée comme appartenant aussi au vingt-septième jour, mais où les dimensions du fœtus (long de 35 à 40 millimètres) et l'état de développement des parties indiquaient un âge évidemment plus avancé; nous l'appellerons placenta de vingt-huit jours, tout en déclarant que cette date est de pure convention, et admise seulement pour indiquer la sériation des pièces. Les figures 120 et 128 représentent des parties empruntées à ce placenta. Sur la figure 120 on voit, à un faible grossissement (74 fois), l'aspect des lamelles labyrinthiques (AP), rattachées en bas à une lame basale commune (L B), cette figure étant destinée surtout à l'étude de cette lame basale et des parties sous-jacentes. Dans la figure 128, une coupe de lamelle labyrinthique est reproduite à un grossissement de 350 fois. Les *cellules centrales*, CG, y sont devenues volumineuses, bien isolées, et groupées surtout entre les capillaires maternels, de sorte que la région moyenne de la lamelle, suivie longitudinalement, se montre alternativement formée d'un capillaire maternel, d'un groupe de cellules centrales, puis d'un capillaire maternel et ainsi de suite. Dans la *couche nucléaire* (N), les dispositions des parties justifient déjà cette dénomination, car les éléments les plus superficiels ne possèdent plus de lignes intercellulaires et forment une couche de protoplasma très foncé semé de noyaux. Mais, à ce stade, on voit encore toutes les formes de transition entre la couche nucléaire et les cellules centrales ou cellules géantes.

A un stade un peu plus avancé (fig. 129), ces formes de transition n'existent plus, et une différenciation morphologique complète s'est faite entre les éléments du centre et ceux de la surface de la lamelle. Il s'agit ici d'un placenta dont le fœtus mesurait 5 centimètres de long. La couche nucléaire (N), très foncée, forme, sur chaque face de la lamelle, une bande bien distincte, semée de deux

rangées longitudinales de noyaux; les noyaux de la rangée extérieure sont moins nombreux et disposés dans les saillies de festons que décrit la ligne limite de la lamelle labyrinthique ; les noyaux de la rangée interne, comme ceux de la rangée externe, ne sont plus sphériques (fig. 116 et 128), mais aplatis selon le plan de la lamelle, et par suite paraissent ovales sur la coupe. — Les cellules centrales ou cellules géantes (CG) sont devenues moins nombreuses et plus volumineuses: On n'en trouve que deux ou trois dans l'espace qui sépare deux capillaires maternels. Les noyaux des cellulles sont clairs, brillants, très régulièrement sphériques.

Nous arrêterons là cette étude de la constitution des lamelles labyrinthiques pendant et à la fin de la période de remaniement de l'ectoplacenta. Les placentas plus avancés que nous possédons appartiennent au second mois de la gestation, sans que, malheureusement, nous ayons pu en connaître exactement l'âge; mais la constitution des lamelles labyrinthiques est dans tous à peu près la même, et présente le type que nous décrirons plus loin comme placenta achevé ou placenta à terme.

C'est ici que pourrait prendre place la revue critique des travaux que nous aurons à analyser; mais comme dans ces travaux il est question non seulement de la formation des lamelles labyrinthiques, mais encore du revêtement des extrémités profondes des villosités (ce que nous appelons *arcades ectodermiques*), ainsi que de l'état des glandes maternelles, il nous paraît nécessaire de remettre cet historique plus loin, lorsque nous aurons fait l'étude de ces parties.

e. Canaux de distribution du sang maternel. — Comme chez la chienne, pendant le remaniement de l'angio-plasmode, toutes les lames, primitivement épaisses (fig. 114 et 118), ne subissent pas au même degré la réduction en lamelles de plus en plus minces, ou lamelles labyrinthiques proprement dites. Il en est, de place en place, qui ne sont pas subdivisées, du moins sur toute leur étendue, et demeurent sous forme de tractus ou cordons larges et épais qui vont donner naissance à une formation particulière. Ainsi sur la figure 119 (planche X), on voit que le centre de la figure est occupé par un faisceau longitudinal de fines lamelles, lequel est flanqué de chaque côté, et surtout à gauche, de lames demeurées plus massives. Ces lames s'organisent de manière à devenir ce que, sur la chienne, nous avons appelé *canaux de distribution du sang maternel*,

et la similitude de ces formations chez ces deux carnassiers nous permettra d'être ici relativement concis, insistant surtout sur les différences de constitution de ces canaux chez la chatte et chez la chienne.

Ainsi nous n'en suivrons pas, comme nous l'avons fait chez la chienne, tous les stades de développement pendant le remaniement du placenta; nous prendrons les choses quand elles ont à peu près acquis leurs dispositions définitives, au commencement ou dans la première moitié du second mois de la gestation (fig. 131 et 141).

La figure 131 représente, à un très faible grossissement, une vue d'ensemble de la partie marginale d'un placenta. A des niveaux différents, on aperçoit, de places en places, les sections des canaux de distribution du sang maternel, canaux faciles à reconnaître d'après ce que nous avons vu précédemment sur la chienne. Ces canaux ne montent pas directement, verticalement de la face maternelle vers la face fœtale du placenta, mais ils marchent obliquement et plus ou moins tortueusement. C'est pourquoi il est impossible de voir l'ensemble de leur trajet sur une seule et même coupe; mais on trouve sur une seule et même préparation, comme dans la figure 131, l'origine inférieure de l'un, la partie moyenne de l'autre, et la terminaison supérieure (les ramifications terminales) de plusieurs autres. Si la figure 141, qui est approximativement du milieu du deuxième mois, montre un de ces canaux de distribution du sang maternel dans toute son étendue, c'est que cette figure a été composée par la superposition de plusieurs coupes sériées.

Ces canaux de distribution du sang maternel nous présentent à considérer leur *disposition* et leur *structure*.

Dans l'étude de leur *disposition*, il faut distinguer leur origine inférieure, leur partie moyenne, et leur extrémité supérieure. Leur origine a lieu par une épaisse lame basale, comme on le voit sur les figures 131 et 141. Un ou deux gros vaisseaux maternels, à structure très simple (endothélium entouré d'une très mince adventice de cellules conjonctives), sort d'une cloison interglandulaire, arrive à la lame basale, et se réduisant à l'état de capillaire (non comme volume, mais comme constitution de ses parois), pénètre, comme dans le placenta de la chienne, dans cette lame basale. Parfois ce sont deux vaisseaux juxtaposés qui se comportent ainsi; en tout cas, dès ce moment, le ou les gros capillaires

maternels sont inclus dans une épaisse lame d'éléments fœtaux (plasmode ectoplacentaire chez la chienne, cellules ectoplacentaires chez la chatte, voir pour les détails la figure 133, planche XII). La partie moyenne du canal de distribution monte alors de la face profonde vers la face superficielle du placenta fœtal; situé au milieu des lamelles labyrinthiques, le canal de distribution ne paraît pas leur donner de branches latérales vasculaires; on ne voit pas de pareilles branches sur la figure 141; mais comme cette figure représente une coupe longitudinale (combinée il est vrai d'après plusieurs coupes sériées), une pareille préparation n'est pas suffisamment démonstrative, car le canal de distribution pourrait donner des branches qui ne seraient pas comprises dans le plan de la ou des coupes du canal de distribution; mais à cet égard les coupes horizontales, qui entament le canal perpendiculairement à son axe, sont très démonstratives. C'est ce que montrent les figures 137 (pl. XII) et 146 (pl. XIII), qui sont des coupes horizontales, c'est-à-dire parallèles à la surface du placenta, coupes passant par les régions profondes ou les régions moyennes du placenta; on voit que le canal de distribution qui occupe le centre de ces figures est sans connexions vasculaires avec les lamelles voisines, auxquelles il est seulement rattaché par deux petits cordons lamellaires, non pourvus de capillaires maternels. Cependant nous ne voudrions pas que ces conclusions fussent formulées d'une manière trop absolue. Ainsi sur la figure 131, qui a été dessinée à la chambre claire, avec toute l'exactitude possible, on voit deux canaux de distribution aux parois desquels sont largement rattachées de nombreuses lamelles labyrinthiques; mais la plupart de ces lamelles montent vers la surface fœtale du placenta, puis se recourbent pour descendre en sens inverse. Cette disposition ne change donc en rien la conclusion vers laquelle tendent toutes les descriptions précédentes, à savoir que, comme pour la chienne, les grands canaux de distribution du sang maternel portent ce sang vers les extrémités supérieures ou fœtales des lamelles labyrinthiques, et que de là ce sang descend, circulant dans ces lamelles de la superficie vers la profondeur, c'est-à-dire de la surface fœtale vers la surface maternelle. La disposition des extrémités supérieures de ces canaux de distribution va confirmer cette conclusion. Après avoir parcouru de bas en haut les deux tiers de l'épaisseur du placenta fœtal, le canal de distribution (fig. 141) commence à émettre de nombreuses bran-

ches latérales, ou, pour mieux dire, s'épanouit en une série de subdivisions qui, arrivées plus ou moins près de la surface fœtale, sont l'origine des séries de lamelles labyrinthiques voisines. C'est cette disposition que la figure 141 est particulièrement destinée à mettre en évidence. Aussi sur les coupes transversales (horizontales) qui portent sur cette région, au lieu d'un seul et gros canal de distribution (fig. 137 et 146), on trouve plusieurs canaux, coupés transversalement, et qui sont d'autant plus petits et plus nombreux que la coupe est sur un plan plus rapproché de la superficie du placenta. Sur la figure 138, ce sont quatre canaux, dont trois si rapprochés qu'ils sont manifestement le résultat de la trifurcation d'une branche principale (ce que confirme l'examen des pièces sériées). Sur les figures 148 et 149, le nombre plus grand des canaux de subdivision indique que la coupe est plus voisine de la surface du placenta, ce qui du reste est encore indiqué par l'espace clair situé, au centre de la figure, entre ces canaux, espace que nous avons décrit précédemment en signalant les épaississements mésodermiques qui pénètrent dans la couche la plus interne du placenta et contiennent les premières ramifications des vaisseaux allantoïdiens. Enfin, quant à la figure 147, elle représente une coupe horizontale qui a entamé obliquement ces subdivisions des canaux de distribution au moment où, à la surface fœtale du placenta, ils donnent naissance à une série de lamelles labyrinthiques; à part les deux gros canaux de la partie inférieure gauche de la figure, toutes les autres sections de canaux sont, sur cette figure, les extrémités supérieures ou fœtales d'un complexus de lamelles (voir la figure 142). Nous insisterons sur ces particularités en étudiant le placenta à terme.

La *constitution* des canaux de distribution de la chatte est intéressante à étudier, surtout en la comparant à celle des mêmes formations chez la chienne. Chez ces deux carnassiers, les canaux de distribution sont formés des mêmes éléments que les lamelles labyrinthiques, mais ces éléments sont en couches plus épaisses et affectent des dispositions spéciales. Ainsi, chez la chienne, les lamelles labyrinthiques sont formées d'un capillaire maternel central, et d'une enveloppe plasmodiale, avec noyaux tassés à la périphérie; aussi les canaux de distribution sont-ils constitués semblablement par un capillaire central, entouré d'une épaisse couche plasmodiale, dont les noyaux sont non seulement tassés à

la périphérie, mais encore distribués en des champs foncés qui dessinent un réseau particulier (fig. 76 et 77, pl. VII). Semblablement, chez la chatte, la lamelle labyrinthique étant formée, outre le capillaire maternel, de cellules ectodermiques, les unes centrales, et volumineuses (cellules géantes), les autres périphériques, petites et dessinant une couche nucléaire, le canal de distribution présentera des cellules géantes autour de son capillaire maternel, puis une couche nucléaire, laquelle existera non seulement à la périphérie, mais de plus dessinera des champs foncés disposés en réseau (pl. XIII, fig. 143, 144). Il en résulte que, à un faible grossissement, la coupe d'un canal de distribution présente le même aspect d'ensemble chez la chatte que chez la chienne (comparer les figures 76 et 143). Immédiatement en dehors du capillaire maternel est une couche claire, transparente (fig. 143); puis vient une région formée de trabécules foncées, circonscrivant des petits champs clairs; et enfin une couche corticale foncée. Déjà sur la figure 143, quoiqu'elle ne soit qu'à un faible grossissement de 74 fois, on distingue la nature de ces diverses parties, mais on l'analyse bien plus nettement, à un grossissement de 380 fois, sur la figure 144, qui représente un fragment de la moitié supérieure de la figure 143. En allant de bas en haut, sur cette figure 144, après l'endothélium du gros capillaire maternel (1), on trouve la couche uniformément claire et transparente (de 2 à 3); elle est formée de cellules ectodermiques géantes, c'est-à-dire des mêmes cellules centrales que la partie moyenne d'une lamelle labyrinthique. Seulement les cellules de la couche la plus interne (la plus voisine du capillaire maternel, en 2) se sont fusionnées en une substance striée, semée de noyaux ratatinés, autour desquels on ne distingue que vaguement les contours des cellules primitives (en 2, fig. 144); au contraire les cellules de la région plus externe (en 3) sont bien distinctes, bien caractérisées comme cellules géantes indépendantes, avec de gros noyaux sphériques à centre clair; on trouve du reste tous les aspects de transition entre ces dernières cellules et les premières. En dehors de ces couches internes claires, vient la région périphérique (de 3 à 4, fig. 144) où se dessinent des travées foncées circonscrivant des champs clairs. Pour la figure 144, nous avons choisi un point où ces derniers sont simples et de peu d'étendue, mais on voit sur la figure 143 qu'ils sont par places bien plus étendus et plus compliqués. En tout cas, la figure 144 suffit

pour montrer que les champs clairs sont formés par de grosses cellules géantes, identiques aux cellules centrales d'une lamelle labyrinthique achevée (comparer avec la figure 129, précédemment étudiée), et que les travées foncées sont de même nature que la *couche nucléaire* des lamelles labyrinthiques, c'est-à-dire formées de noyaux ovales, relativement petits, très foncés, et épars dans un protoplasma également foncé, où ne se distinguent plus que peu ou pas les contours des cellules. Il est donc bien démontré que les canaux de distribution ont, chez la chatte comme chez la chienne, une constitution dérivant de celle des lamelles labyrinthiques correspondantes, c'est-à-dire que chez la chienne on y trouve des couches et îlots de plasmode clair et sans noyaux, circonscrits par des couches et travées de plasmode foncé et nucléé, tandis que chez la chatte on y trouve des couches et îlots de cellules géantes et transparentes, circonscrits par des travées de ce que nous avons appelé couche nucléaire dans les lames labyrinthiques.

Ces gros canaux de distribution du sang maternel ont été l'objet de peu d'observations, et leurs dispositions ainsi que leur structure ont été mal interprétées. Comme il est extrêmement rare de voir tout leur trajet sur une même coupe, mais qu'en général on n'en trouve que des fragments de sections obliques, on les a pris pour des dilatations locales des capillaires maternels.

Ainsi Turner (op. cit., p. 77) se contente de signaler que « souvent, près de la surface fœtale, les vaisseaux maternels se dilatent en larges sinus, qu'on trouve pleins de corpuscules sanguins », d'où il conclut que ce ne sont pas des dilatations artificielles, des ruptures, comme on pourrait le croire sur les pièces injectées.

D'autres ont été jusqu'à chercher, dans ces prétendues dilatations locales, des formations homologues aux larges sinus sanguins du placenta humain. Tel entre autres, Hennig. « Le placenta de la chatte, dit cet auteur [1], est formé d'une série de colonnes ou travées qui, venues les unes de la mère, les autres du fœtus, pénètrent dans les interstices les unes des autres; les saillies vasculaires maternelles, revêtues d'une mince couche de cellules de la sérotine, reçoivent entre elles les villosités fœtales très minces. Ces colonnes maternelles n'ont pas un contour régulier, mais présentent par places des renflements produits par des varicosités veineuses. Ce

1. C. Hennig, *Uber die Placenta der Katze.* (*Sitzgb. der naturforschenden Gesellschaft zu Leipzig*; oct. 1875, n° 8, p. 97.)

sont des dilatations vasculaires qui atteignent jusqu'à 100 m. de diamètre. Comme sur le placenta humain, la paroi de ces vaisseaux ne laisse reconnaître que ses noyaux endothéliaux très nettement dessinés; mais on trouve souvent, au niveau des dilatations en question, une paroi surajoutée en dehors de la précédente, formée de couches de noyaux semblables à ceux de la couche interne[1]. »

Mais Tafani, avec son incontestable supériorité en tout ce qui concerne l'étude des injections et des questions de circulation, donne de ces canaux de distribution une description parfaite comme netteté et précision. Comme il ne les figure pas (il donne bien un dessin d'ensemble du placenta de la chatte, mais ces canaux n'y sont pas représentés), sa description a été peu remarquée; mais on pourra la suivre en la comparant à nos figures ci-dessus indiquées, et constater la parfaite concordance de ses résultats et des nôtres. « Les vaisseaux utérins, dit-il (op. cit., p. 63), déjà au niveau de la tunique musculaire de l'utérus, perdent leur structure artérielle, et les afférents du placenta sont réduits, pour toute paroi, à leur couche endothéliale. Ils pénètrent dans le placenta et se dirigent vers sa face fœtale en conservant un diamètre considérable. Ainsi on voit dans le placenta, à côté d'un riche réseau de vaisseaux moins volumineux, de gros conduits vasculaires qui ont une marche directe, sans contracter aucune adhérence. Ces vaisseaux afférents, très volumineux, sont en même temps peu nombreux, de telle sorte qu'on n'en trouve pas toujours un dans le champ d'une préparation ayant une étendue d'un centimètre. Ils se rendent à la surface fœtale du placenta, et c'est là seulement qu'ils se subdivisent en une série de branches, lesquelles marchent parallèlement à la surface choriale du placenta pour donner naissance aux innombrables vaisseaux plus petits qui forment le réseau des capillaires maternels. Ces derniers, ayant ainsi pris naissance au niveau de la face fœtale du placenta, affectent alors un trajet récurrent, pour retourner vers la couche musculaire de l'utérus. Dans ce trajet ils s'anastomosent entre eux très richement, de manière à former, dans chaque

1. Dans cette paroi, surajoutée en dehors de l'endothélium, il faut reconnaître les parties que nous venons de décrire d'après la figure 144. Dans les éléments de la couche interne claire, Hennig croit retrouver des noyaux semblables à ceux de l'endothélium vasculaire. C'est une interprétation qui n'est pas plus absurde que toute autre qui pourrait être émise à priori sur la nature de ces parties, du moment qu'on n'en aurait pas suivi l'origine et les transformations. Dans le placenta, comme dans toute formation histologique, il n'y a que l'étude des éléments depuis leur apparition qui puisse trancher la question de leur nature et de leur signification.

lame de tissu maternel limitant un espace où est reçue une villosité choriale, un réseau vasculaire très abondant. Comparativement aux vaisseaux fœtaux, ces capillaires maternels sont très larges. »

f. Lames basales du placenta fœtal. — Comme pour le placenta de la chienne, nous appelons *lames basales* les parties en lesquelles viennent se fusionner, à la face profonde du placenta fœtal, un certain nombre de lamelles labyrinthiques. Chez la chienne, chacune de ces lames basales répondait à un ensemble bien déterminé de lamelles, à un lobule placentaire; aussi ces lames basales étaient-elles régulièrement disposées, toutes de mêmes dimensions et de même configuration. Chez la chatte, où le placenta ne présente pas la disposition lobulaire, les lames basales sont l'origine commune d'un nombre variable de lamelles labyrinthiques; aussi ces lames sont-elles irrégulières, dissemblables, quant à leur volume et à leurs dispositions (voir la fig. 119). De plus ces lames basales de la chatte sont, d'une manière générale, caractérisées par leur épaisseur; elles ne forment pas comme chez la chienne un pédicule plus ou moins mince à chaque lobule, mais une grosse masse commune qui semble se subdiviser pour donner naissance aux lamelles labyrinthiques qui en partent.

Nous avons vu (figures 114 et 118) comment ces lames basales se dessinent aux vingt-sixième et vingt-septième jours. Elles résultent de ce que les cloisons mésodermiques ne pénètrent pas toutes à une égale profondeur; celles qui pénètrent le plus profondément limitent entre elles les lames basales, desquelles partent les lamelles labyrinthiques délimitées par les cloisons mésodermiques moins profondes (voir la fig. 119, pl. X).

Au vingt-huitième jour, la lame basale a une disposition dont la figure 120 (pl. XI) donnera une idée exacte sans description détaillée (fig. 120 en LB). C'est une épaisse formation ectoplacentaire, contenant deux ou trois gros capillaires maternels, qui vont se subdiviser pour pénétrer dans les lamelles labyrinthiques correspondantes. Par le fait de cette épaisseur et du volume des vaisseaux maternels inclus, une lame basale ne diffère pas de la partie inférieure d'un canal de distribution du sang maternel (voir fig. 131, pl. XII). Quant aux rapports d'une lame basale, ils sont les suivants : En haut, comme il a été déjà dit à plusieurs reprises, elle se subdivise en un certain nombre de lamelles labyrinthiques. En bas, elle

repose sur la couche des glandes utérines plus ou moins avancées dans leur transformation en détritus glandulaire. Notons que la lame basale, vu sa largeur, répond ainsi, non pas à une seule, mais à deux, trois ou plusieurs cloisons interglandulaires, et qu'elle reçoit les vaisseaux maternels de ces cloisons pour les conduire dans le placenta fœtal. Au niveau de ces cloisons, la lame basale se comporte comme le faisait antérieurement la couche profonde de l'ectoplacenta encore non remanié (fig. 112), c'est-à-dire que les cellules ectodermiques s'allongent, pénètrent dans ces cloisons, et y entourent les vaisseaux maternels. Ainsi se trouvent formées des séries de véritables racines par lesquelles le placenta fœtal s'implante dans le terrain maternel, et nous verrons, en étudiant plus spécialement les modes d'attache du placenta fœtal, qu'il en résulte une union bien plus solide des parties maternelles et fœtales, comparativement à ce que nous avons vu chez la chienne. Enfin sur les côtés, la lame basale se continue avec les arcades ectodermiques (AE, fig. 120) qui, comme chez la chienne, vont d'une lame basale à sa voisine, ainsi que nous le verrons dans un instant.

La constitution des lames basales est, sous une forme plus massive, plus épaisse, celle d'une lamelle labyrinthique, avec cependant une légère différence. Dans la partie médiane sont les capillaires maternels, entourés de cellules centrales ou cellules géantes; puis à la périphérie est une couche nucléaire. Mais cette couche nucléaire, et ceci est la différence sus-indiquée, ne reste pas limitée exclusivement à la périphérie; elle forme des prolongements qui sillonnent la masse des cellules centrales ou géantes, et arrive ainsi parfois presque au contact des capillaires maternels inclus dans la lame basale. La figure 120, quoique au faible grossissement de soixante-quatorze fois, montre déjà bien ces particularités sur une vue d'ensemble; la figure 123, qui reproduit au grossissement de trois cent quatre-vingts fois la portion désignée par le chiffre 123 sur la figure 120, permet de bien se rendre compte de la nature et de la disposition des éléments. Elle est surtout intéressante en ce qu'elle présente toutes les formes de transition entre les cellules centrales ou géantes (CG) et les éléments de la couche nucléaire (N), et démontre ainsi que ces deux ordres de parties sont deux formes différentes provenant d'une seule et même espèce d'élément, à savoir des cellules primitives de l'ectoplacenta. Nous avons déjà assisté à ces formes de transition, à cette évolution d'un même élé-

ment primitif selon deux types différents, et en étudiant les lamelles labyrinthiques, et en analysant la constitution des canaux de distribution du sang maternel. Si nous y insistons encore, c'est que nous verrons que divers auteurs, et notamment Heinricius, ont attribué une origine différente aux cellules géantes, qu'ils considèrent comme de provenance utérine, et à la couche nucléaire qui, seule à leurs yeux, représenterait l'ectoderme fœtal.

Après l'étude des lames basales au vingt-huitième jour (fig. 120 et 123), voyons comment elles se présentent un peu plus tard, c'est-à-dire dans la première moitié du deuxième mois (fig. 133, pl. XII). Sur cette figure nous avons deux belles lames basales représentées dans leur totalité, et ayant acquis les dispositions qu'elles conserveront jusqu'à la fin de la gestation. Or elles ne diffèrent guère ici de ce qu'elles étaient précédemment; seulement les caractères que nous leur avons assignés se sont plus accentués. Très grande est devenue la différence entre les cellules centrales ou géantes qui sont devenues de plus en plus volumineuses et plus claires, et d'autre part la couche nucléaire et ses prolongements : toutes ces dernières parties sont réduites à l'état de noyaux, petits, ovales, très foncés, étroitement pressés les uns contre les autres, dans une substance protoplasmique très foncée, non subdivisée en corps cellulaires distincts. A cet état, la lame basale ressemble beaucoup, quant à sa structure, à un canal de distribution du sang maternel, et en effet ce sont là des parties homologues comme origine, et analogues comme fonctions; on pourrait dire en effet qu'une lame basale est un canal de distribution très court, car il se subdivise presque aussitôt en une série de lamelles labyrinthiques, comme on le voit bien sur la figure 133. Puisque nous revenons sur les canaux de distribution, qui, chez la chatte comme chez la chienne, sont les voies afférentes du sang maternel dans le placenta, disons que les vaisseaux des lames basales en sont sans doute les voies efférentes. Nous n'insisterons pas sur cette question, car nous ne pourrions que répéter ce que nous avons dit à cet égard à propos du placenta de la chienne.

En même temps que les caractères des éléments de la lame basale sont devenus plus accentués, dans la première moitié du second mois (fig. 133), cette lame est devenue plus distincte; on fait actuellement mieux la distinction entre elle et les arcades ectodermiques qui en partent (comparer les figures 120 et 133). Mais ce sont là des dispositions sur lesquelles nous insisterons plus tard en parlant des

connexions (ou mode d'attache) du placenta fœtal et du placenta maternel. Pour le moment il nous suffit de recommander à l'attention du lecteur la figure 133 où les lames basales sont bien délimitées, avec une individualité bien évidente, bien plus évidente pour leur partie profonde qu'on ne la voyait au vingt-huitième jour (fig. 120).

2° *Des formations maternelles (couche des glandes) pendant le remaniement de l'ectoplacenta.*

Chez la chienne, les différents détails relatifs aux formations maternelles, pendant le remaniement de l'angio-plasmode, ont nécessité une étude réellement laborieuse, car il s'agissait de suivre les transformations de nombreuses couches, et la résorption de quelques-unes. Chez la chatte il n'y a pas lieu de décrire à part une couche de détritus glandulaire, une couche compacte, une couche spongieuse, etc. Les parties maternelles sous-jacentes au placenta fœtal nous présentent simplement une couche glandulaire ; il est vrai que, dans les étages successifs de ces glandes, les transformations sont semblables à celles qui produisent chez la chienne une subdivision en couches distinctes ; mais, chez la chatte, ces transformations aboutissent à des dispositions infiniment plus simples, et qui conservent, depuis le commencement jusqu'à la fin, le même type, c'est-à-dire que, après avoir étudié ces parties au vingt-cinquième jour, on pourrait, sans s'arrêter aux stades de transition, les examiner et les reconnaître sur le placenta achevé, tant les modifications morphologiques sont faibles. Sur la chienne au contraire, l'observateur qui passerait, sans transitions, des diverses formations glandulaires au début du stade de remaniement, à l'examen de leurs restes, à la fin de cette période, serait dans l'impossibilité de reconnaître la signification des parties alors existantes, telles que les vastes cavités de la couche spongieuse, et les lamelles mésentériformes qui les séparent.

Au début du remaniement de l'ectoplacenta, au vingt-cinquième jour (fig. 113, pl. X), la couche glandulaire est épaisse, presque deux fois plus épaisse que la couche d'ectoplacenta qui lui est superposée. D'après l'état de l'épithélium dans ces glandes, on peut distinguer à cette couche trois zones : une supérieure, mince, formée par des détritus de l'épithélium, détritus glandulaires disposés en petits amas dont chacun répond à l'extrémité supérieure, close en

cul-de-sac, d'une glande ; une zone moyenne, très épaisse, formant les trois quarts de la couche glandulaire, et caractérisée par l'hypertrophie de l'épithélium, représenté par ses noyaux très colorables, superposés en trois et quatre rangées et plus; enfin une zone inférieure, peu épaisse, formée par les extrémités profondes des glandes, extrémités dilatées et tapissées d'une seule couche de cellules épithéliales de forme cubique ou même moins hautes que larges. En contact avec ces dilatations glandulaires, on voit (partie inférieure de la fig. 113) la coupe de petits canaux ou culs-de-sac glandulaires; ce sont les homologues des glandes permanentes de la chienne; ainsi que nous l'avons déjà dit à propos de la fig. 108 (vingt-quatrième jour), cette couche de glandes permanentes ne dessine pas chez la chatte une formation bien distincte, et n'est pas séparée de la couche des cryptes dilatée par une couche homogène (fig. 108 en P).

D'après ce que nous venons de voir, au vingt-cinquième jour (fig. 113), les dispositions, chez la chatte, rappellent assez bien, mais sous une forme plus simple, ce que nous connaissons chez la chienne à une période correspondante, et il suffirait que les détritus glandulaires s'accumulent en masses puissantes, que l'épithélium hypertrophié arrive à combler presque entièrement la lumière des glandes, et enfin que les dilatations des parties profondes des glandes s'exagèrent, pour que les trois zones que nous venons de distinguer donnent naissance à des couches semblables à celles que chez la chienne nous avons nommées couche des détritus glandulaires, couche compacte, couche spongieuse. Mais il n'en est rien. Les dilatations profondes des glandes n'augmentent pas, et il ne se forme rien qui mérite le nom de couche spongieuse; l'hypertrophie épithéliale s'étend même jusque dans ces parties profondes, ne respectant que les rudiments des glandes permanentes, et l'ensemble des formations glandulaires en est d'autant simplifié. D'autre part les détritus glandulaires sont successivement résorbés par l'ectoplacenta sus-jacent, à mesure que de nouveaux détritus se forment aux dépens de l'épithélium hypertrophié sous-jacent; et ces détritus sont toujours nettement groupés en amas distincts correspondants aux cavités des glandes qui leur ont donné naissance. En un mot la couche glandulaire des cryptes prend une disposition de plus en plus simple avec les progrès de la gestation, et elle diminue en même temps d'épaisseur, servant successivement par ses parties

supérieures, transformées en détritus (lait utérin des auteurs), à la nutrition du placenta fœtal sus-jacent.

Ces indications générales sont facilement vérifiées par l'examen des figures suivantes. Aux vingt-sixième et vingt-septième jours (fig. 114), la couche glandulaire (comparer avec la fig. 113) a déjà un peu diminué d'épaisseur d'une manière absolue (les fig. 113 et 114 sont à un même grossissement de soixante fois), et elle a énormément diminué d'une manière relative, c'est-à-dire comparativement à l'épaisseur de la formation ectoplacentaire sus-jacente, qui maintenant l'égale ou même la dépasse en puissance. Sur la figure 118, cette diminution absolue, mais surtout la diminution relative sont plus sensibles encore. Enfin, sur la figure 119, la couche des glandes est devenue très simple : elle est assez régulièrement formée d'une seule rangée de cavités glandulaires sphériques, ou ovales à grand axe vertical, à parois munies de nombreux culs-de-sac ramifiés. Dans toute l'étendue de ces glandes et de leurs culs-de-sac, l'épithélium est hypertrophié, formé de très nombreux noyaux disposés en amas pyramidaux qui font saillie vers la lumière de la glande. Ces noyaux sont dans une masse protoplasmique ou albumineuse qui n'est pas divisée en cellules distinctes ; ils sont très colorables, et se montrent formés (voir la fig. 125, en E, E) de gros grains chromatiques qui se désagrègent plus ou moins pour donner naissance aux masses chromatiques éparses dans le détritus glandulaire. La partie toute supérieure des cavités glandulaires est formée par de gros amas de ces détritus, en contact direct avec la face inférieure ou maternelle du placenta fœtal.

La diminution en épaisseur de la couche glandulaire s'explique facilement par la résorption graduelle de ces détritus, mais par places on voit des dispositions qui montrent qu'une partie, un vaste cul-de-sac de glande, peut être enveloppée en masse par l'ectoplacenta, qui émet des prolongements pénétrant, comme autant de racines, dans les cloisons interglandulaires : ces fragments de glande englobés ainsi dans l'ectoplacenta, comme on le voit dans la fig. 120, doivent y être soumis à une résorption rapide ; ils sont homologues de ce que nous avons décrit chez la chienne sous le nom de restes de glandes, de ce que, du reste, nous avons déjà décrit également chez la chatte, à un stade antérieur (au 24e jour, fig. 108). Ainsi s'explique, non seulement la rapide diminution d'épaisseur de la couche des glandes, mais encore les dispositions plus simples que finit par présenter

cette couche, se réduisant à peu près à une seule rangée de cavités glandulaires.

Les figures 131 et 133, de la première moitié du second mois, nous montrent la couche des glandes utérines à un état de réduction qu'elles ne dépasseront pas jusqu'à la fin de la gestation (voir par exemple la figure 141, du milieu du second mois). Ces glandes forment alors, au-dessous du placenta fœtal, qui présente un développement relativement énorme, un mince liséré foncé, dans lequel, même à un très faible grossissement (figures 131 et 141), on distingue une rangée de cavités glandulaires, terminées à leur partie superficielle (du côté du placenta fœtal) par des amas de détritus glandulaire. La constitution de la couche des glandes ne s'est donc pas modifiée, ne s'est pas compliquée; elle s'est de plus en plus simplifiée et réduite dans ses dimensions. Sa structure est représentée dans la figure 133; elle est la même que précédemment; les détritus glandulaires sont constitués d'après le type que nous avons déjà étudié à tant de reprises. Il n'y a donc pas à y insister.

De tout ce qui précède, il résulte que le fait essentiel, dans l'évolution de la couche des glandes utérines chez la chatte, c'est l'absence de la formation de grandes cavités aux dépens de la partie profonde de ces glandes (couche spongieuse du placenta de la chienne), et par suite l'absence de longues et minces cloisons séparant ces cavités, cloisons qui donnent naissance chez la chienne aux formations si remarquables que nous avons nommées *lamelles mésentériformes.* Chez la chatte les cloisons interglandulaires restent, jusqu'à la fin, telles qu'elles étaient au début, formant entre les glandes des tractus ramifiés de tissu conjonctif, et renferment les vaisseaux maternels destinés au placenta fœtal. La figure 126 (pl. XI) montre, sur une coupe horizontale (parallèle au plan du placenta), quelle est la disposition de ces cloisons, et des cavités glandulaires qu'elles séparent; sur les extrémités supérieures de ces cloisons, le placenta s'attache par des implantations solides et multiples. C'est pourquoi nous allons passer, en suivant le même ordre que pour le placenta de la chienne, à l'étude des connexions du placenta fœtal et du placenta maternel.

3° *Connexions (mode d'attache) du placenta fœtal et du placenta maternel.*

Le placenta fœtal est formé, à sa surface inférieure ou face maternelle, alternativement par les lames basales et par les arcades ecto-

dermiques. Étudier ses connexions avec le terrain maternel, c'est donc rechercher à quelles parties de la couche glandulaire correspondent les arcades ectodermiques et les lames basales. Ces rapports ont déjà été indiqués en partie; nous n'avons donc actuellement qu'à en préciser quelques détails.

a. Arcades ectodermiques. — Nous n'avons encore que peu insisté sur les arcades ectodermiques. Nous les avons vues résulter de la pénétration de plus en plus profonde des poussées de mésoderme allantoïdiens qui effectuent le remaniement de l'ectoplacenta. Qu'on donne à ces poussées le nom de villosités, comme l'ont fait tous les auteurs dont nous analyserons plus loin les travaux, c'est une dénomination qui répond à leur forme; mais il faudrait dire alors *villosités allantoïdiennes ou villosités mésodermiques*, et non villosités choriales, ainsi que disent tous ces auteurs. En effet, le terme villosité choriale comprend une saillie mésodermique avec son revêtement épithélial ectodermique. Or ce qui se produit, pendant le remaniement de l'ectoplacenta, chez le chat, comme chez le chien, ce ne sont pas des villosités dans ce sens complet du mot, mais seulement des poussées mésodermiques qui se creusent des loges dans la formation massive ectoplacenlaire. De ces poussées, le plus grand nombre n'arrive pas jusqu'à la face inférieure de l'ectoplacenta (voir fig. 199), et l'épaisseur de formation ectoplacentaire qu'elles laissent non pénétrée par elles, entre leur extrémité profonde et la surface inférieure de l'ectoplacenta, constitue les lames basales; les autres, moins nombreuses, arrivent plus profondément, ne respectant qu'une mince couche ectoplacentaire qu'elles ne perforent pas, mais dont leur extrémité demeure revêtue. Cette mince couche ectoplacentaire représente les *arcades ectodermiques*, et ainsi on voit reparaître une disposition qui a amené les auteurs à se croire en présence de véritables villosités, au sens complet du mot, c'est-à-dire formées d'un corps mésodermique avec revêtement épithélial ectodermique. Cette fois, en effet, au niveau des arcades ectodermiques, nous trouvons bien une disposition qui peut recevoir le nom de villosité; mais le mode de formation de ces parties n'est pas celui de la formation typique d'une villosité.

En effet, les arcades ectodermiques n'arrivent que tardivement à former une simple couche épithéliale. Elles sont d'abord massives, épaisses, formées de plusieurs couches de cellules ectodermiques.

C'est ce que montre bien la figure 120 (pl. XI). Sur la partie gauche de cette figure, est une arcade ectodermique extrêmement épaisse; elle est en rapport par ses parties profondes avec plusieurs cavités de glandes utérines, et ses cellules ectodermiques se prolongent, comme des racines, qui s'implantent dans les cloisons interglandulaires. Ce ne sont pas là les caractères d'un épithélium de revêtement; ce sont les caractères communs à toutes les parties de la couche profonde de l'ectoplacenta dès le début de son existence (voir fig. 112), et en effet les arcades ectodermiques ne sont autre chose que des portions de cette couche profonde.

Mais avec les progrès du développement, les arcades ectodermiques vont devenir plus minces et prendre secondairement les caractères d'un épithélium de revêtement. Déjà sur cette même figure 120 (pl. XI), on voit, à la partie droite de la figure, une autre arcade ectodermique dont une moitié est épaisse et massive, répond à une cloison interglandulaire maternelle, contient des vaisseaux maternels qui se dirigent vers la lame basale voisine, tandis que l'autre moitié (partie droite) répond à une cavité glandulaire, à une masse de détritus glandulaire, et se montre très mince, composée seulement de deux rangées de cellules.

L'examen de cette disposition de l'arcade ectodermique de la partie droite de la fig. 120 nous fait comprendre comment les arcades, primitivement massives et épaisses, se transforment en arcades minces à type épithélial, et comment s'établissent leurs rapports définitifs avec les parties maternelles correspondantes. Les arcades ectodermiques primitives (voir fig. 119) n'étaient pas superposées uniquement à des cavités glandulaires ou à des détritus glandulaires, mais répondaient aussi bien à des cloisons interglandulaires. Peu à peu leurs parties latérales, répondant à des cloisons interglandulaires, se trouvent incorporées dans les lames basales voisines qui seules doivent définitivement donner passage aux vaisseaux maternels. Leur partie moyenne se trouve bientôt ne plus être en rapport qu'avec une cavité glandulaire, soit que telle fut la disposition primitive, soit que, dans le cas où elle répondait d'abord à deux cavités glandulaires, celles-ci se soient fusionnées en une seule, pendant le processus de résorption et de simplification précédemment décrit dans les glandes. En même temps, l'arcade ectodermique s'est amincie de plus en plus et réduite à une seule couche de cellules épithéliales.

C'est ce que nous voyons sur la figure 133 (pl. XII), dans la première moitié du second mois. Alors chaque arcade ectodermique (AE, AE) forme, comme chez la chienne, un mince voile épithélial, attaché par ses deux extrémités aux lames basales correspondantes, en rapport par sa face supérieure avec le mésoderme fœtal auquel elle forme un revêtement épithélial, en rapport par sa face inférieure avec une large cavité glandulaire maternelle et avec le détritus glandulaire qui la remplit. Comme chez la chienne, on peut dire que l'arcade ectodermique est disposée comme une sorte de couvercle au-dessus d'une cavité glandulaire maternelle.

A mesure que l'arcade ectodermique s'est amincie et réduite à une seule couche de cellules, la forme et la disposition de ces cellules se sont modifiées. Elles se sont rangées côte à côte et ont pris une forme cylindrique très allongée (fig. 133; voir aussi la figure 136, d'une région spéciale qui sera étudiée plus loin). Le noyau est situé vers la base de la cellule, au milieu d'un protoplasma plus foncé et plus granuleux; le corps de la cellule s'élargit vers son extrémité libre; là le protoplasma est plus clair, mais il contient des fins fragments de la substance chromatique des détritus glandulaires correspondants. Ces cellules président en effet à la résorption, par le placenta fœtal, des détritus glandulaires maternels. Toutes les dispositions que nous venons de décrire, et qui reproduisent ce que nous avons vu chez la chienne, répondent à ce que les auteurs ont décrit comme villosités choriales plongeant dans les glandes utérines et venant y absorber le lait utérin (voir, ci-après, les descriptions de Strahl et Heinricus et leurs figures, reproduites dans les fig. XXXVIII, XXXIX, XL).

Les arcades ectodermiques de la chatte ne diffèrent de celles de la chienne que en ce qu'elles sont de dimensions transversales bien moins considérables (voir, pour la chienne, les figures 72 et 73, pl. VII); elles sont moins étendues et moins ondulées. Ceci tient à ce que, inversement, les lames basales qui leur sont interposées sont beaucoup plus larges, beaucoup plus épaisses. Nous allons donc passer à l'étude de ces lames basales, ou, pour mieux dire, en compléter la description précédemment esquissée.

b. Lames basales. — Nous en avons déjà étudié la formation successive. Elles représentent les portions de la couche profonde de l'ectoplacenta interposées entre les poussées mésodermiques qui

arrivent assez bas pour déterminer la production des arcades ectodermiques. Sans revenir sur les stades successifs pendant lesquels les lames basales se dessinent et se circonscrivent, prenons-les, dans la première moitié du second mois (fig. 133), alors qu'elles ont acquis leurs dispositions définitives.

La coupe longitudinale d'une lame basale à cette époque (fig. 131, 132 et 133) nous la présente comme un épais pilier, attaché par une de ses extrémités au terrain maternel, donnant naissance, par subdivision de son autre extrémité, à une série de lamelles labyrinthiques; ses faces latérales répondent aux cavités glandulaires maternelles, et donnent attache, à un niveau variable, aux arcades ectodermiques correspondantes. En décrivant les lamelles labyrinthiques, nous avons déjà insisté sur la manière dont elles se détachent des lames basales; nous n'avons donc plus qu'à étudier l'extrémité inférieure et les faces latérales des lames basales.

L'extrémité inférieure d'une lame basale (fig. 133) répond presque toujours à plusieurs cloisons interglandulaires; elle est donc en rapport et avec des cavités glandulaires et avec des cloisons. — Au niveau des cavités glandulaires, la lame basale est formée de cellules ectodermiques cubiques (voir figure 133, en 1, 1) disposées en une sorte de voûte épaisse, qui recouvre le détritus glandulaire de la partie correspondante de la glande. C'est la même disposition que présentaient (fig. 120, pl. XI) les arcades ectodermiques quand elles étaient encore épaisses et massives; c'est la même disposition que présentait antérieurement toute la face inférieure de l'ectoplacenta avant que fût complété son remaniement (voir les figures 113, 114, 118 et particulièrement la figure 112). Supposons que l'une des cloisons mésodermiques interposées entre les lamelles labyrinthiques qui naissent en haut d'une lame basale (fig. 133) se prolonge de façon à pénétrer cette lame basale dans toute sa hauteur, c'est-à-dire à la subdiviser jusqu'en bas en lamelles labyrinthiques, alors les cellules ectodermiques inférieures de cette lame base, dans l'étendue où elles forment voûte au-dessus d'une cavité glandulaire, se transformeront en une arcade ectodermique. Cette hypothèse, à laquelle se prête bien la figure 133, et les conséquences de cette hypothèse sont encore la meilleure manière de se rendre compte de la signification morphologique des arcades ectodermiques, aussi bien que des lames basales. — Au niveau des cloisons interglandulaires, l'extrémité inférieure d'une lame basale

s'implante dans ces cloisons par des prolongements qui enveloppent les vaisseaux maternels sur une plus ou moins grande étendue de leur circonférence (fig. 133). L'ectoplacenta est ainsi muni de véritables racines qui sont greffées sur le tissu conjonctif des cloisons interglandulaires. Ici encore, tant le caractère du placenta de la chatte est de rester, dans certains détails, semblable jusqu'au bout à ce qu'il était au début, ici encore nous devons dire que ces dispositions sont celles qui existaient primitivement, déjà au vingt-quatrième jour (fig. 111).

Les faces latérales des lames basales (fig. 133) présentent à distinguer deux régions : celle qui est au-dessus et celle qui est au-dessous de l'insertion des arcades ectodermiques. Mais cette dernière région ne devient distincte, ne présente une surface libre que tardivement : au début (et beaucoup de lames basales persistent indéfiniment dans cet état), alors que les arcades ectodermiques sont encore épaisses et massives (fig. 120; voir aussi la fig. 119 pour les vues d'ensemble), la moitié inférieure d'une lame basale n'est pas distincte de l'arcade ectodermique correspondante, et la masse cellulaire de l'une se continue avec celle de l'autre. Mais quand les arcades ectodermiques ont acquis leurs dispositions définitives de membrane épithéliale mince, et que la résorption des glandes utérines et de leurs détritus a progressé, les lames basales se prolongent librement à un niveau inférieur à celui des arcades ectodermiques (fig. 133 et 136, en L B), et alors les faces latérales de ces lames présentent réellement les deux régions distinctes susindiquées, l'une au-dessus de l'insertion de l'arcade ectodermique, l'autre au-dessous de cette insertion; la première région est en rapport avec le mésoderme fœtal, c'est-à-dire avec la grosse cloison mésodermique qui va jusqu'à une arcade ectodermique; la seconde région répond à une vaste cavité glandulaire et au détritus qu'elle renferme (fig. 133).

Les descriptions que nous venons de donner pourront paraître bien minutieuses. Elles sont indispensables pour pouvoir juger de deux choses : d'une part l'erreur d'interprétation des auteurs qui considèrent le placenta de la chatte comme formé de villosités choriales; d'autre part, pour saisir les différences, dans le mode d'attache du placenta fœtal, entre le placenta de la chatte et celui de la chienne. Sur le premier point, nous donnerons des détails critiques complets en faisant l'historique de la question, nous contentant

pour le moment de dire que ce sont les arcades ectodermiques de la fig. 133, avec les cloisons mésodermiques dont elles revêtent l'extrémité, qu'on a voulu considérer comme des villosités choriales. Singulières villosités, qui sont moins saillantes que les parties interposées, puisqu'elles s'enfoncent moins profondément dans le terrain maternel que les lames basales correspondantes. Sur le second point nous devons insister, pour montrer la solidité relative des attaches fœtales sur les formations maternelles.

En effet, chez la chatte, la disposition essentielle que nous avons à faire ressortir est la conséquence de ce fait qu'il n'y a pas, dans les glandes maternelles, production d'énormes dilatations des culs-de-sac inférieurs de la couche des cryptes; il n'y a pas de couche spongieuse. Par suite, il ne se dessine pas, comme chez la chienne, de longues et minces cloisons interposées entre les grandes cavités d'une couche spongieuse; en un mot rien ne rappelle ces longues membranes ou *lames mésentériformes* du placenta de la chienne (voir les figures 65, 66 et 67). Le placenta fœtal de la chatte ne se trouve donc pas supporté sur les extrémités libres de minces lamelles mésentériformes, mais adhère et s'implante, par ses lames basales, sur de courtes cloisons interglandulaires. Mais ce n'est pas tout. Chez la chienne, une lame basale du placenta fœtal ne correspond qu'à une seule lamelle mésentériforme, et elle lui est attachée par une faible formation plasmodiale. Chez la chatte, au contraire, la lame basale, épaisse et massive, répond à plusieurs cloisons interglandulaires, dans lesquelles elle s'implante par de véritables racines, formées de cellules épithéliales solidement agrégées. C'est pourquoi on n'éprouve pas, dans la préparation et la conservation des pièces, les mêmes insuccès. Nous avons dit combien, chez la chienne, il était difficile, presque impossible, de conserver et de couper une pièce complète sans voir le placenta fœtal se disloquer de ses attaches sur le placenta maternel. Chez la chatte cet accident n'arrive jamais; les parties sont solidement unies, et nulle précaution n'est nécessaire pour obtenir des coupes d'ensemble aussi intactes que celle qui est représentée dans la figure 131.

Ce fait que la lame basale de la chatte correspond à plusieurs cloisons interglandulaires nous explique l'épaisseur de cette lame; en réalité, morphologiquement, elle représente plusieurs lames basales de la chienne fusionnées entre elles; elle représente un

nombre de lames basales égal au nombre des cloisons interglandulaires sur lesquelles elle s'attache.

Pour résumer, à cet égard, le développement du placenta de la chatte, nous donnons ci-contre les schémas de la figure XXXIII. En M_1 et M_2 sont deux phases de la formation du placenta chez la

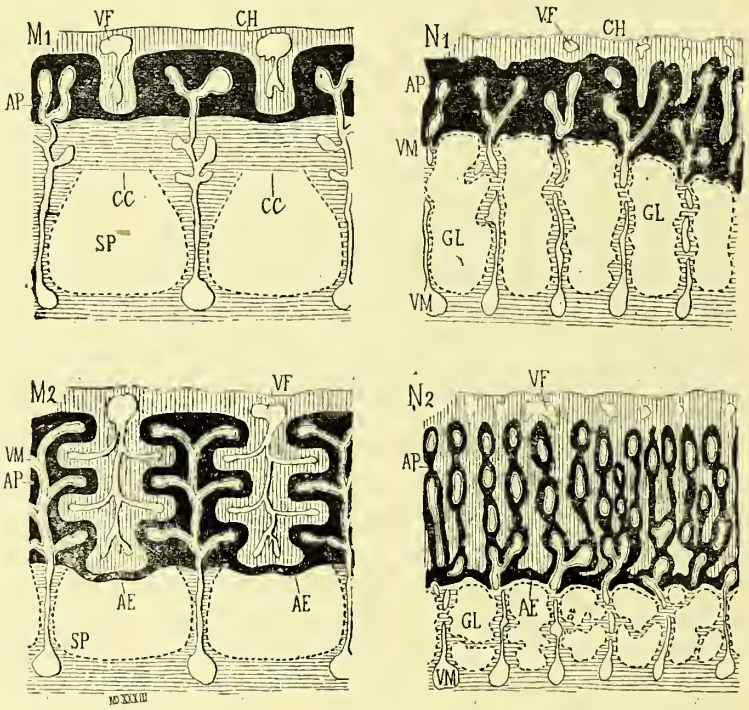

Fig. XXXIII. — Schémas comparatifs de la formation du placenta chez la chienne (M_1 et M_2) et chez la chatte (N_1 et N_2) — CH, chorion ; — VF, vaisseaux fœtaux ; — AP, angioplasmode ou lame ectoplacentaire ; — VM, vaisseaux maternels ; — AE, arcades ectodermiques ; — GL, glandes utérines ; — SP, dilatations de ces glandes dans la couche spongieuse du placenta de la chienne. (Voir aussi la fig. XV, ci-dessus, dans le texte.)

chienne ; en N_1 et N_2 les deux phases correspondantes chez la chatte.

Le schéma N_1 nous montre la formation ectoplacentaire ou angio-plasmodiale de la chatte avant tout remaniement (extrémité gauche de la figure) ou lorsque ce remaniement commence (partie droite de la figure). On voit que chez la chatte la lame placentaire est d'abord continue ; nous ne trouvons pas ici cette interruption produite, de place en place, par des villosités creuses, comme cela se présente chez la chienne (schéma M_1). L'étude de la formation

angio-plasmodiale ou ectoplacentaire de la chatte vient donc bien confirmer ce que nous avions dit à propos de la chienne, à savoir que ces villosités creuses sont des dispositions d'ordre secondaire; elles représentent seulement des dépressions destinées à préparer les lieux de pénétration du mésoderme, c'est-à-dire le remaniement de l'angio-plasmode. Certainement si les auteurs avaient observé ces stades primitifs chez la chatte, ils n'auraient pas été amenés, comme par les apparences du placenta de chienne, à ne voir dans la production du placenta rien que des villosités choriales pénétrant dans les glandes utérines. Mais nous démontrerons dans l'historique qui va suivre que, jusqu'à présent, personne n'a observé les phases initiales de la production du placenta de la chatte, et que ceux qui ont pensé disposer de pièces assez jeunes pour cette étude, n'ont pas connu l'âge réel de ces pièces.

Le schéma N_2 nous résume le processus de remaniement de la lame ectoplacentaire chez la chatte. Tandis que chez la chienne (schéma M_2) ce remaniement s'effectuait par des végétations latérales des grands prolongements mésodermiques disposés dans les villosités creuses (voir M_1), chez la chatte ce remaniement a lieu uniquement par des poussées mésodermiques qui marchent toutes verticalement, c'est-à-dire perpendiculairement au plan de la lame ectoplacentaire. De la sorte l'ectoplacenta est subdivisé en lamelles qui sont toutes verticales, et qui sont toutes à peu près de même valeur, c'est-à-dire ne se disposent pas en lobules. Enfin, sans plus ample explication, la comparaison des schémas M_2 et N_2 montre les différences qu'il y a entre la chienne et la chatte quant aux dispositions des lames basales et des arcades ectodermiques (AE). Notons que, comme la vascularisation des cloisons mésodermiques (interposées aux lamelles labyrinthiques) est très tardive chez la chatte, nous n'avons pas figuré de vaisseaux dans ces cloisons (schéma N_2), ce qui a rendu plus simple et plus intelligible la construction du schéma en question.

Pour les parties maternelles sous-jacentes au placenta, ces schémas montrent également l'absence, chez la chatte, des longues lamelles mésentériformes si caractéristiques du placenta de la chienne.

E. — *Historique des travaux sur le placenta de la chatte (périodes de formation et de remaniement de l'ecto-placenta; lamelles labyrinthiques).*

Eschricht [1] paraît être le premier qui ait étudié avec un soin spécial le placenta de la chatte; il le décrit comme formé de lamelles étroitement pressées les unes contre les autres, et dont les unes renferment des capillaires fœtaux, les autres des capillaires maternels. Comparant alors ces dispositions avec celles qu'il avait si bien étudiées chez les ruminants et les pachydermes, il se pose une série de questions et émet une série d'hypothèses qui semblent avoir été le thème premier sur lequel Ercolani exécuta plus tard une série de variations.

« Placentam felinam, dit-il (*op. cit.*, p. 17), cum partibus mammalium ungulatorum comparemus. Omnibus commune erat duplex rete capillare, unum sanguinem fœtus, alterum sanguinem matris ducens. Idem de duobus systematibus laminularum placentæ felinæ valere extra omnem dubitationem positum est. Eo vero placenta felina a partibus analogis ungulatorum omnino discrepat, quod ea membrana, cui rete maternum inest, tam arcte cum parte fœtali cohæret, et tantæ est mollitiei, ut in partu cum ea simul abstrudatur. Quodsi igitur pars illa uterina placentæ felinæ re vera est ipsius pars uteri et eodem jure ad matrem pertinere dici potest, quo pars fœtalis ejusdem organi ad fœtum pertinet, id solum restare videtur ut inquiratur, utrum nova sit uteri pars sub graviditate formata, an ipsa sit tunica uterina mucosa incrassata. Certum mihi videtur, analogam esse tunicæ uterinæ mucosæ ungulatorum et pinnatorum. »

Pour traduire, en deux mots, ce très curieux passage, en employant les termes mêmes de nos descriptions antérieures, on peut dire qu'Eschricht se pose la question de savoir ce que sont les lamelles labyrinthiques. Sont-elles des parties utérines de nouvelle formation, ou bien représentent-elles des parties préexistantes très hypertrophiées? C'est à cette seconde interprétation qu'il se rattache; nous allons voir que tous les auteurs, et Ercolani tout d'abord, acceptent la première manière de voir. Il y avait

1. D. F. Eschricht, *De organis, quæ respirationi et nutritioni fœtus mammalium inserviunt.* Hauniæ, 1837.

aussi à faire une autre hypothèse, à savoir si ces lamelles labyrinthiques ne seraient pas des formations fœtales, vascularisées par des vaisseaux maternels. Personne n'a émis cette idée. Nous croyons avoir démontré que c'est cependant la seule qui réponde à la réalité.

Dans son mémoire de 1870 [1], Ercolani consacre au placenta de la chatte un long chapitre, qui est une véritable monographie. Il se félicite (p. 21) d'avoir pu réunir une série d'utérus des 10e, 15e, 17e jours, et d'avoir pu ainsi suivre pas à pas les premières phases du développement. Nous allons voir combien il se faisait illusion sur les âges attribués à ces gestations, et dans quelles singulières erreurs il est tombé par ce fait.

Pour la chatte dite au 10e jour de la gestation, cette date nous paraît rigoureusement exacte. Le diamètre transverse de la cavité du renflement de gestation était, dit-il (p. 23), de cinq millimètres; et en effet le renflement de gestation qui nous a donné la figure 88 (et les détails de la figure 90) était du 11e jour, et le diamètre transverse de sa cavité mesurait de 5 à 6 millimètres; il est donc bien probable que cette première chatte étudiée par Ercolani était réellement au 10e jour, et en effet les descriptions qu'il en donne concordent entièrement avec ce que nous avons figuré pour le 11e jour. Ce n'est pas un jour de distance qui peut amener ici de bien grandes différences. « La muqueuse utérine du renflement où s'est arrêté l'œuf, dit-il (p. 26), au 10e jour, n'a plus une surface lisse, comme dans l'utérus non gravide, mais se montre, à l'examen microscopique, toute couverte de follicules longs de 15 à 20 centièmes de millimètre (fig. 1, pl. 3, fig. XXXIV ci-contre).

1. G. B. Ercolani, *Sul processo formativo della porzione glandulare o materna della placenta.* Bologna, 1870. — Dans l'analyse que nous allons donner de ce travail nous laissons de côté les nombreuses pages où Ercolani traite, d'une part, de l'utérus des poissons plagiostomes, d'après les recherches de Bruch, utérus dont les prolongements lamelliformes l'ont amené à sa conception du placenta de la chatte, et d'autre part de l'épaisseur comparée de la muqueuse utérine de la chatte au niveau des renflements de gestation et au niveau des rétrécissements interposés; dans ces rétrécissements, il aurait vu la lumière du canal s'oblitérer au début de la gestation, pour se reconstituer ultérieurement; et il s'appuie sur toutes ces dispositions pour conclure que le placenta est une néoformation glandulaire. Toutes ces parties de son mémoire sont pour nous des hors-d'œuvre. Mais par contre, nous croyons devoir donner avec détail la partie de son mémoire qui nous intéresse directement, parce que nous y trouverons l'occasion de montrer comment nous comprenons que doit être faite la critique d'une opinion émise à propos de la structure d'un placenta; il faut faire le déterminisme des conditions dans lesquelles ont été conduites les observations, et, dans le cas présent, insister particulièrement sur la valeur réelle de l'âge attribué à ces pièces.

C'est à l'hyperplasie et à l'hypertrophie des éléments du tissu conjonctif qu'est due la formation de ces follicules. » En comparant cette figure d'Ercolani (fig. XXXIV ci-contre) avec nos figures 88 et 90, on voit qu'il a constaté et bien représenté les cryptes ou glandes courtes qui se développent alors à la surface de la muqueuse. C'est l'existence de ces cryptes (follicules d'après sa nomenclature) qui va être le point de départ de toutes ses interprétations sur la formation du placenta. Pour notre part, ayant suivi l'évolution de ces cryptes aux 11e, 12e, 14e jours (fig. 90, 92, 93), puis aux 19e et 24e jours (figures 97 et 108), nous les avons vus devenir graduellement semblables aux longues glandes préexis-

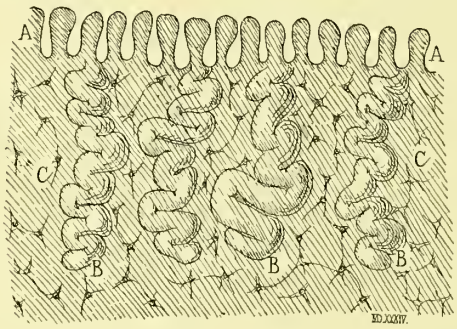

Fig. XXXIV. — Ercolani, 1870. pl. III, fig. 1. — Coupe de la muqueuse utérine de la chatte environ au 10e jour, dans la région où s'est arrêté l'œuf; — A,A, couche de petits follicules ; — B, B, glandes utriculaires ; — C,C, tissu conjonctif hypertrophié.

tantes, subir les mêmes dilatations qu'elles, ne prendre aucune part à la formation du placenta proprement dit, mais former seulement la couche glandulaire sous-jacente.

Le second renflement utérin étudié par Ercolani étant dit du 15e jour, nous nous attendions à le voir décrire des dispositions analogues à celles que nous avons représentées dans nos figures 93 (14e jour) ou même 94, 97, 99 (19e jour); or, ses descriptions et ses figures nous mettent en présence de formations semblables à celles de nos figures 114 (26e jour) ou 118 (âge plus avancé encore). Il fallait donc essayer de contrôler cet âge de quinze jours attribué à sa seconde pièce, car nous savons combien sont trompeuses les indications de ce genre, et qu'il faut les compléter et les corriger par la mise en série des pièces d'après leurs dimensions et l'état de développement de l'embryon. Or Ercolani nous offre lui-même tous les éléments de ce contrôle, éléments dont il n'a pas pensé à

se servir, parce que ne disposant pas de pièces très nombreuses, il n'a pu être frappé des discordances qui se seraient alors manifestées entre la mise en série d'après l'âge supposé et la mise en série d'après les dimensions. D'abord Ercolani note que du 10e au 15e jour l'augmentation de volume du renflement de gestation est extrêmement prononcé, premier fait qui nous met en suspicion l'âge de quinze jours, car nous avons observé que dans ces premiers temps l'accroissement de volume est au contraire très lent. Puis Ercolani dit que le diamètre transverse de la cavité du renflement était de 11 millimètres. Or les renflements qui nous ont donné les figures sus-indiquées mesuraient comme diamètre transverse de leur cavité intérieure, bien moins de 10 millimètres; ce n'est qu'avec notre figure 106 (pl. IX) que nous arrivons à un diamètre transverse intérieur de près de 10 millimètres, et cette figure est d'un renflement âgé de vingt-quatre jours; il faut arriver jusqu'à la figure 122 (pl. XI) qui est du 28e jour, pour trouver nettement un diamètre transverse intérieur de 11 millimètres. Nous pensons donc rester largement dans les limites de la vérité en concluant que ce prétendu renflement de quinze jours était en réalité arrivé déjà au 27e, ou au moins au 26e jour.

Or, au 26e jour (voir la fig. 114, pl. X) la formation ectoplacentaire est apparue et elle est même déjà assez avancée dans son remaniement; sa surface est creusée des nombreuses dépressions où pénètrent les prolongements mésodermiques. En présence de ces dispositions, Ercolani a cru retrouver les cryptes (follicules) constatés au 10e jour, mais dont la cavité serait devenue plus profonde et recevait dans son intérieur les villosités choriales. Sa description et ses figures, que nous allons reproduire, ne laisseront aucun doute à cet égard, et on concevra alors l'origine naturelle de ses erreurs, facilitées par une extrême tendance à demander à de pures hypothèses le complément de ce que n'a pu donner l'observation directe.

« Au quinzième jour, dit Ercolani (p. 28), des changements remarquables se sont produits dans la muqueuse des régions où commence la formation placentaire. La muqueuse est fortement épaissie, et l'examen microscopique montre que cet épaississement est dû surtout à ce que les bords des follicules précédemment décrits, se sont considérablement élevés (planche 3, fig. 2 en B; fig. XXXV, en A, ci-contre) et que de fines lamelles, provenant de la surface de

la membrane externe de l'œuf (en D, fig. XXXV, A) se montrent nettement interposées entre les lames droites et verticales, représentées par les parois des follicules. Avec un peu d'attention, on reconnaît facilement que du tissu conjonctif sous-épithélial a proliféré une couche délicate de cellules arrondies, extrêmement abondantes, qui constituent les lamelles utérines verticales sus-indiquées (en A; fig. XXXV, A), et à mesure que ces cellules se développent, il semble que les éléments épithéliaux, formant primitivement le revêtement interne des follicules, se ramollissent et se détruisent,

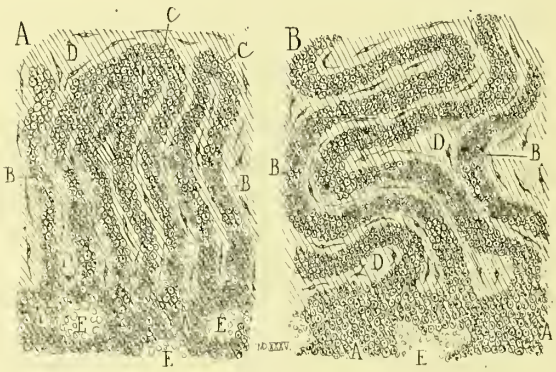

Fig. XXXV. — En A. — Ercolani, 1870, pl. III. fig. 2. — « Coupe du placenta de la chatte aux premiers débuts de son développement. Le tissu connectif sous-épithélial hypertrophié (A,A,A), qui entoure les glandes utriculaires (E,E), s'est déjà transformé en cellules de la sérotine, qui s'élèvent en formant une série de lames (B,B); vers la surface fœtale du placenta, quelques-unes de ces lames se réunissent entre elles (C,C). Les espaces entre ces lames sont occupés par des prolongements du chorion (D,D), dans lesquels il n'y a pas encore trace de vaisseaux. » — Il sera facile de reconnaître que cette figure d'Ercolani répond à la fig. 114 de notre pl. X.

En B. — Ercolani, 1870, pl. III, fig. 4. — Comme la figure précédente; seulement les lames de cellules sérotines, beaucoup plus développées, se replient sur elles-mêmes.

car en portant son attention sur les bords des lamelles les plus jeunes et les plus courtes, on y voit comme une couche molle dans laquelle apparaît par places quelque rare cellule épithéliale. Les éléments de nouvelle formation qui constituent les lamelles en question forment encore une couche mince (en A; fig. XXXV, A) qui a pris la place de l'ancienne couche connective sous-épithéliale de la muqueuse utérine, et qui se prolonge plus profondément autour des glandes utriculaires, déjà très dilatées à ce stade de développement.

« Très rapide et très remarquable est l'accroissement en hauteur de ces lames utérines qui sont obligées de se replier sur elles-mêmes

(planche 3, fig. 4; fig. XXXV, B, ci-contre), et deviennent finalement très sinueuses, comme on le voit dans la fig. 4 de la pl. 3. (fig. XXXV, B, ci-contre). Pendant ce temps les lamelles choriales ont de leur côté augmenté de volume, et, toujours interposées aux lamelles formées uniquement de cellules sérotines, elles en suivent les plis multiples. Ces lamelles choriales (en *d*, fig. XXXV, B, et XXXVI, A) augmentent de volume, d'épaisseur, ce qui n'a pas lieu pour les lamelles utérines formées de cellules sérotines (en *d*, mêmes figures).... C'est seulement à la quatrième semaine de la gestation qu'il m'a été possible d'observer la vascularisation indiquée sur les

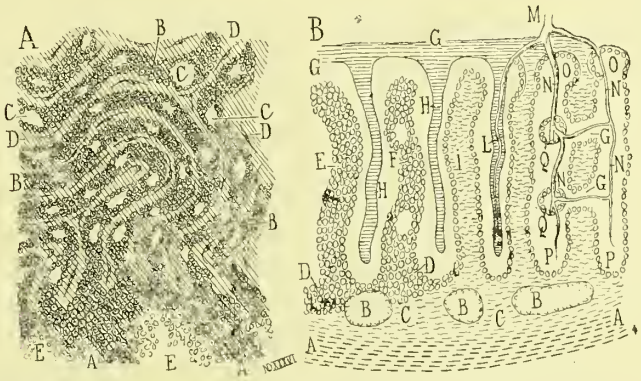

Fig. XXXVI. — En A, Ercolani, 1870, pl. III, fig. 5. — Etat très sinueux des lames de la sérotine (B,B), à une période plus avancée du développement. Il faut remarquer spécialement les nombreuses ouvertures (C,C), placées dans les lames B,B, ouvertures qui ne sont autre chose que les sections transversales des vaisseaux maternels plongés dans les lames en question. A ce stade, quoique la portion maternelle du placenta soit bien vascularisée, il n'y a pas encore de trace de vaisseaux dans les lames choriales (D,D.). — En B, Ercolani, 1870, pl. IV, fig. 3 : Schéma résumant les phases successives du développement du placenta de la chatte. — A, parois utérines; — B, glandes utriculaires dilatées et déformées; — C, tissu conjonctif utérin; — D, corpuscules de tissu conjonctif transformés en cellules de la sérotine; — E, une lame de cellules de la sérotine à l'état représenté dans la figure XXXV (A); — F, une autre lame à l'état représenté dans la figure XXXVI (A); — G,G, chorion; — H,H, lames choriales non encore vascularisées; — I, lame sérotine dont les éléments centraux se transforment en cellules conjonctives; — L, lame choriale vascularisée; — M, vaisseaux ombilicaux; — N, vaisseaux des villosités; — O,O,P,P, follicules glandulaires du placenta (O, leurs ouvertures; P, leurs extrémités en cul-de-sac); — Q,Q, courts tubes de communication entre les follicules voisins.

coupes par la présence d'orifices circulaires qui représentent les sections transversales de vaisseaux utérins (pl. 3, fig. 5; fig. XXXVI, A, ci-contre). Ces lumières vasculaires sont relativement larges dès le début, et d'un calibre régulier, dispositions qui me font penser que chez la chatte, comme je l'ai observé dans la formation des follicules glandulaires de la biche, la portion maternelle du placenta se vascularise par la transformation en vaisseaux des corpuscules con-

jonctifs. J'ai constaté ce mode de vascularisation plus nettement encore dans la lame interne du chorion de la chatte. Mais, laissant pour le moment cette question, qu'il me suffise de faire remarquer que, chez la chatte, à la quatrième semaine de la gestation, la vascularisation est complète dans les lames de nouvelle formation de la portion maternelle du placenta, et qu'il n'y en a pas encore trace dans les lamelles choriales, qui cependant ont considérablement augmenté de volume. » (Nous avons précédemment insisté sur cette tardive vascularisation allantoïdienne.)

« Entre la quatrième et la cinquième semaine, continue Ercolani (p. 29), une modification importante se produit dans les lames maternelles ; la vascularisation en est moins visible, et, chose essentielle, la partie moyenne de ces lames n'est plus formée par les cellules arrondies dites sérotines, mais par des éléments de tissu conjonctif provenant de la transformation de ces cellules. Alors les changements qui se produisent pour compléter le développement du placenta sont singulièrement importants, et leur interprétation m'a présenté les plus grandes difficultés, parce que les lames utérines, et par leur forme et par leurs dispositions (en B ; fig. XXXVI, A), sont facilement confondues avec les tubes glandulaires alors en voie de formation. Mais une observation attentive fait reconnaître entre ces deux formations une différence capitale, à savoir que, depuis le début de l'apparition des lames maternelles (fig. XXXV, A), jusqu'à leur complet développement, les lames choriales sont toujours interposées à ces lames utérines, tandis que dès que des vaisseaux apparaissent dans les lames choriales, ces vaisseaux fœtaux sont contenus dans les lames maternelles, là où précisément, dans une période antérieure, on constatait la section des vaisseaux maternels (fig. XXXVI, A ; en C). Les doutes qu'on éprouve d'abord pour interpréter ces faits disparaissent bientôt en considérant que par suite de la trasformation en tissu conjonctif des éléments de la couche moyenne de chaque lame maternelle [1], celles-ci se dédoublent, une de leurs moitiés latérales va se souder avec la moitié correspondante de la lame voisine semblablement dédoublée, et ces deux moitiés accolées embrassent entre elles les vaisseaux fœtaux

1. Il va sans dire qu'Ercolani n'a certainement rien vu de semblable ; c'est une pure hypothèse, pour mettre les faits d'accord avec la singulière confusion qu'il a faite, entre les vaisseaux fœtaux et les vaisseaux maternels, faute de les avoir injectés ; confusion dont il a fait plus tard l'aveu complet (Voir l'historique du placenta de la chienne).

développés dans les anciennes lames choriales interposées, et ainsi se forment les tubes glandulaires sinueux tels que je les ai décrits dans le placenta de la chienne (fig. 1 et 2 de la planche 8 de mon précédent mémoire)[1], et tels que je les représente aujourd'hui, dans la fig. 2 de la planche 4 pour le placenta complètement développé de la chatte. Pour donner plus de clarté à l'étude de ces faits compliqués, j'en donne dans la fig. 3 de la pl. 4 (fig. XXXVI, B, ci-contre) un dessin schématique qui représente une coupe verticale complète de l'utérus et du placenta pour montrer les permutations successives par lesquelles passent les lames utérines de la sérotine. En A, sont les parois utérines, en B les glandes utriculaires dilatées et déformées, en C le tissu connectif utérin sous-épithélial qui enveloppe encore les glandes utriculaires, en D la formation des cellules de la sérotine, résultant de l'hypertrophie des corpuscules du tissu conjonctif, en E la formation des lamelles utérines par ces cellules de la sérotine. La série juxtaposée de ces lamelles montre toutes les transformations que j'en ai décrites ci-dessus; en effet, on voit la vascularisation de ces lamelles, entre lesquelles sont interposées les lamelles choriales provenant du chorion G et encore non vasculaires; puis en I on assiste à la première indication du dédoublement des lames de la sérotine, par le fait que les cellules de la couche moyenne de ces lames se transforment en tissu conjonctif; en même temps on voit, en L, se produire la vascularisation d'une lamelle choriale (voir en M une branche des vaisseaux ombilicaux, et en N les vaisseaux de la portion fœtale du placenta); puis, stade plus avancé, on voit la réunion de deux parties latérales de deux lames voisines pour former un tube glandulaire dont l'ouverture, à la surface fœtale du placenta, est indiquée en O, tandis que en P est marquée son extrémité profonde, terminée en cul-de-sac, du côté de la surface maternelle; enfin en Q sont représentés, soit en coupe transversale, soit en coupe longitudinale, les courts canaux qui mettent en communication directe ces tubes glandulaires. Dans la fig. XXXVI, A, sont représentées, avec leurs dispositions réelles, les diverses parties désignées sur ce schéma par les lettres O, P, Q. » (*Op. cit.*, p. 30 et 41.)

« Par la comparaison de ce schéma avec les figures qui représentent les dispositions réelles des choses j'espère qu'il sera facile de se

1. Voir, ci-dessus (placenta du Chien), les fig. XVIII et XIX, dans le texte.

former une idée claire des faits principaux qui se déroulent pendant l'évolution du placenta de la chatte, depuis le premier moment où les cellules sérotines apparaissent, puis s'élèvent en nombreuses lames maternelles, jusqu'à la formation des tubes glandulaires complets. La transformation en tissu conjonctif de la partie centrale des lames utérines de la sérotine est le moment le plus important pour l'intelligence de la formation des tubes glandulaires, lorsque le placenta arrive à son développement complet. — Les éléments cellulaires de nouvelle formation qui se développent dans les couches superficielles de la muqueuse utérine de la chatte, là où se formera le placenta (pl. 4, fig. 5; fig. XXXVII, ci-contre), et qui s'étendent dans

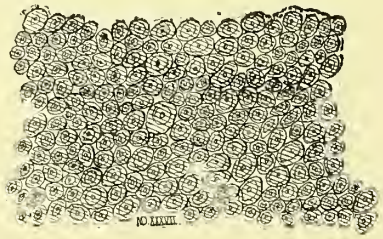

Fig. XXXVII. — Ercolani, 1870, pl. IV, fig. 5. — Cellules de la sérotine de la chatte à un grossissement de 500 diamètres; la préparation est prise dans la couche qui est en contiguïté avec l'utérus et de laquelle s'élèvent les lames de cellules sérotines.

la profondeur pour envelopper les glandes utriculaires, en même temps qu'ils s'élèvent vers la surface pour former les lames utérines, et ultérieurement les tubes glandulaires qui sont la portion maternelle du placenta, ces éléments, disons-nous, ne sauraient à aucun égard être confondus avec les cellules épithéliales qui existaient primitivement sur la muqueuse utérine. La logique des faits et une observation continue forcent de considérer ces nouveaux éléments cellulaires comme représentant les cellules de la sérotine humaine, quoique, sur le placenta achevé, ces éléments perdent les caractères des cellules de la sérotine pour affecter la disposition d'un organe glandulaire parfait. »

Dans son mémoire de 1877, Ercolani ne revient pas d'une manière spéciale sur le placenta de la chatte; il parle en bloc de la chatte et de la chienne, rectifiant la singulière erreur qu'il avait commise pour la chienne dans son mémoire de 1869, et pour la chatte dans celui de 1870. Nous avons vu précédemment (voir l'analyse de son travail à propos de notre fig. XX, dans le texte) comment il avoue

que toutes ses erreurs provenaient de ce qu'il avait négligé d'injecter les vaisseaux.

De même dans son mémoire de 1880, il reproduit ses anciennes descriptions, c'est-à-dire insiste sur les cryptes qui apparaissent au dixième jour, et dont les parois deviendront les lames maternelles du placenta ; seulement dans les éléments de ces lames (1880, p. 75) il voit désormais des cellules périvasculaires; nous avons, dans l'historique du placenta de la chienne, assez insisté sur ces théories pour pouvoir nous dispenser d'y revenir ici.

Turner a publié un assez grand nombre de détails sur le placenta de la chatte. En s'en tenant aux nombreuses analyses et abrégés de ses descriptions telles qu'on les trouve reproduites dans divers de ses ouvrages, ses résultats paraissent simples et nets. Ainsi, dans un article déjà cité (*Revue des sciences médicales*, tome VIII, p. 458), Farabeuf résumait ainsi les résultats de Turner : Les villosités choriales de la chatte sont foliacées, sinueuses, frangées à leur extrémité libre ; elles s'engrènent avec des lames et lamelles qui forment les cloisons des cryptes utérins, de sorte qu'il est impossible de décoller le placenta du chat, une fois la gestation à moitié accomplie, sans emporter en même temps une couche qui n'est autre chose qu'une caduque utérine. Ces cryptes, qui reçoivent les villosités choriales, sont de nouvelle formation, selon la conception d'Ercolani ; en effet, bien qu'il y ait des glandes dans la zone placentaire de la muqueuse, celles-ci sont bien moins nombreuses que les cryptes les plus profonds, et rien n'autorise à croire que ceux-ci résultent de la dilatation des orifices de celles-là, car jamais Turner n'a pu constater de continuité par abouchement.

Mais quand on lit avec soin les descriptions de Turner, en cherchant si réellement il a eu à sa disposition des pièces assez nombreuses et assez régulièrement sériées pour suivre réellement le développement des parties, on voit que ces conclusions, en apparence si nettes et si précises, sont de pures hypothèses, et par suite des erreurs, moins grossières il est vrai que celles d'Ercolani.

En effet le plus jeune renflement de gestation qu'ait étudié Turner[1] avait une longueur, dit-il, de huit dixièmes de pouce, c'est-à-dire de 2 centimètres. Or nous avons disposé de deux chattes ayant

1. N. M. Turner, *Lectures on the comparative anatomy of the placenta*. Eudinburgh, 1876, p. 72 et suiv.

des renflements de cette même dimension; toutes deux étaient au 26me ou 27me jour de la gestation, et c'est l'une d'elles qui nous a donné la fig. 114. C'est donc sur la fig. 114 qu'il faut suivre la description de Turner pour comprendre la signification réelle des choses dont il parle. On voit alors nettement que ce qu'il appelle cryptes n'est autre chose que les dépressions de la masse ectoplacentaire dans lesquelles pénètrent des prolongements mésodermiques qui effectuent le remaniement de l'ectoplacenta. « La surface fœtale du placenta, dit-il, est percée d'une série d'orifices très nombreux, à peine visibles à l'œil nu, mais bien distincts avec une loupe; ce sont les embouchures des puits ou cryptes dans lesquels plongent les villosités du chorion. Ces dispositions chez le chat sont évidemment les mêmes que celles décrites par Sharpey et par Bischoff chez la chienne, quoique pour ma part j'interprète leur mode de formation d'une manière différente que ne le font ces deux anatomistes » (p. 72)[1]. Eh bien, non! Ce dont parlent Sharpey et Bischoff, ce sont des cryptes glandulaires de nouvelle formation, qui apparaissent chez la chatte comme chez la chienne avant la fixation de l'œuf à la muqueuse utérine, et, chez la chatte, nous en avons représenté le développement dans nos figures 90, 92, 93; avec ces figures, nous étions aux 11me et 15me jours de la gestation. Or la description de Turner se rapporte aux 26me ou 27me jours. Dans cet intervalle bien des transformations et des productions nouvelles ont eu lieu : l'épaisse formation ectoplacentaire a pris naissance, et en elle se sont enfoncés les prolongements mésodermiques qui en effectuent le remaniement, prolongements qui ne sont pas des villosités (dans le sens de villosité composée d'un corps mésodermique avec revêtement épithélial), mais qui sont seulement des poussées mésodermiques; et ces prétendues villosités ne pénètrent pas dans des glandes préformées, mais se creusent une loge dans la masse ectoplacentatre qu'elles remanient : entre ces loges sont des cloisons

1. Turner donne, du placenta du chat, d'abord trois excellentes figures (pl. I) représentant admirablement tout ce qu'on peut observer sur de bonnes injections; pour la disposition des éléments anatomiques et des formations fœtales et maternelles, il donne (pl. II) deux figures médiocres, et dont l'examen n'est guère propre à éclairer les descriptions du texte. C'est pourquoi nous engageons le lecteur à suivre sur nos propres figures ces descriptions pour arriver à en avoir une interprétation exacte. On verra notamment, en examinant sa figure 9, qu'il confond en une seule couche la formation ectoplacentaire et la couche des glandes dilatées, ne désignant comme couche glandulaire proprement dite que les parties profondes, non modifiées, des glandes utérines.

de tissu ectoplacentaire (voir notre fig. 117). Aussi Turner ajoute-t-il (toujours page 72) : « sur une coupe horizontale le placenta montre une disposition réticulée, et les glandes en crypte constituent les mailles ou interstices de ce reticulum ». Mais alors apparaît l'erreur complète d'interprétation, erreur causée uniquement par le manque d'étude de pièces plus jeunes, lorsqu'il ajoute : « Comme les trabécules qui circonscrivent ces mailles sont formées par la muqueuse utérine épaissie, ces trabécules doivent nécessairement être constituées par les éléments mêmes, légèrement modifiés, de la muqueuse ; à leur surface est une couche épithéliale, dont les cellules figurent de courtes colonnes, avec noyaux circulaires ou ovoïdes, très réfringents. Ces cellules reposent sur un tissu sous-épithélial délicat dans lequel se ramifient les capillaires maternels. » (Pages 72 et 73.)

On comprend donc que Turner ait vainement cherché à trouver une continuité entre les vraies glandes, formant la couche glandulaire bien distincte, et les prétendus cryptes qui ne sont que des dépressions mésodermiques creusées dans la lame ectoplacentaire ; on comprend qu'alors il nie tout rapport entre les glandes et ces prétendus cryptes de nouvelle formation ; mais ces prétendus cryptes n'ont rien à voir avec les cryptes de Sharpey et Bischoff (comparer nos figures 93 et 114) ; il s'agit dans les deux cas de formations complètement différentes, et les auteurs, en employant les mêmes dénominations, n'ont pas parlé des mêmes choses, et cela toujours parce que Turner, comme tant d'autres qui l'ont suivi, n'a pas observé tous les stades de l'évolution de ces parties, et qu'il croit pouvoir contrôler, par des études faites au vingt-sixième ou vingt-septième jour de la gestation, d'autres observations qui se rapportent au onzième jour. Voici à cet égard les termes mêmes de Turner (sur ce placenta d'un renflement utérin long de 2 centimètres) : « J'ai attentivement examiné ces trabécules et les mailles qu'elles circonscrivent (cryptes), pour me rendre compte de leurs relations avec les glandes tubulaires sous-jacentes. Sur des coupes verticales, ces glandes sont bien distinctes, sectionnées dans diverses directions, disposées en une couche de tissu conjonctif située plus profondément que les cryptes. Parfois les glandes sont séparées de la couche des cryptes par une bande relativement épaisse de tissu conjonctif, mais par places elles sont immédiatement sous-jacentes aux cryptes. J'ai examiné bien des préparations pour chercher à voir si le canal d'une glande s'ouvre dans un crypte, ou s'il passe

dans les trabécules interposés aux cryptes pour aller s'ouvrir isolément à la surface; mais, vu la complexité des parties et le grand nombre des cryptes de nouvelle formation, je n'ai pu réussir à arriver à reconnaître ces orifices. » Il compare alors le nombre des glandes à celui des prétendus cryptes, constate que les premières sont bien moins nombreuses que les seconds, et en conclut que rien n'autorise à croire que les cryptes résultent de la dilatation des orifices des glandes primitives. Si le lecteur a bien voulu suivre toute cette discussion en ayant sous les yeux notre figure 114, il n'aura certes pas de peine à admettre la conclusion de Turner, puisqu'il aura bien compris que les prétendus cryptes de cet auteur n'ont rien à voir avec la muqueuse utérine, mais sont creusés dans la formation ectoplacentaire, d'origine fœtale, par la pénétration des prolongements mésodermiques allantoïdiens.

Turner appuie encore ses interprétations sur l'étude d'un second renflement de gestation dont la longueur était de deux pouces et demi, c'est-à-dire d'environ 40 millimètres. C'est à peu près la dimension que présentait le renflement qui nous a donné la fig. 120, et nous estimons, par approximation, que l'âge correspondant doit être de trente jours ou un peu plus. Sur ce placenta il constate (p. 74) que les villosités choriales se dégageaient encore facilement des cavités des cryptes correspondants; les cryptes étaient plus dilatés que dans le stade précédent (comparer en effet nos figures 117 et 130 pour voir comment s'élargissent les prolongements mésodermiques et comment s'amincissent les lamelles ectoplacentaires ou angioplasmodiales interposées); ces cryptes, dit Turner, sont tapissés par un épithélium dont les cellules présentent par places une forme cylindrique, mais dont un certain nombre sont gonflées ou sont devenues irrégulièrement polyédriques.... L'extrémité profonde, terminée en cul-de-sac, de ces cryptes, est séparée de la couche musculaire par une large bande bien distincte, dans laquelle on trouve des portions de glandes tubulaires sectionnées selon les directions les plus diverses. Ces glandes sont dilatées; elles sont moins nombreuses que les cryptes sus-jacents, et jamais on ne peut observer d'une manière nette une communication entre les ouvertures de ces glandes et les cryptes. « Je suis donc amené à conclure, dit Turner (pages 74-75), que les cryptes formés au début de la gestation ne sont pas dus à une dilatation des embouchures des glandes tubulaires, mais qu'ils résultent d'une hypertrophie de la

muqueuse interglandulaire, laquelle produit des plis et dépressions multiples qui affectent la disposition en cryptes. A cet égard mes observations concordent avec celles d'Ercolani. » Malheureusement oui, elles concordent avec celles d'Ercolani; c'est-à-dire que la même erreur, et pour les mêmes causes, a été commise par ces deux auteurs.

Après Turner nous citerons, mais pour mémoire seulement, un travail de Pacanowski : le mémoire a été publié en polonais, et ne nous est connu que par l'analyse très détaillée qu'en donnent Hoffman et Schwalbe. Ici, il n'y a plus rien d'analogue aux erreurs d'Ercolani et de Turner; l'auteur paraît avoir bien observé l'ectoplacenta, qu'il nomme couche placentaire, mais il n'a pas vu son origine ectodermique et le prend pour une formation utérine [1].

Chez la chatte, Pacanowski distingue en effet quatre stades dans la formation du placenta : — Dans le premier stade se produit une végétation active des glandes et de l'épithélium de la surface; les glandes préexistantes donnent naissance à des bourgeons latéraux, en même temps que l'épithélium de la surface s'enfonce pour former des dépressions glandulaires tubuliformes; telle est l'origine de la couche glandulaire du placenta. — Dans le second stade on voit le tissu conjonctif des cloisons inter-glandulaires proliférer et donner naissance à la *couche placentaire*; c'est donc la partie superficielle de la muqueuse utérine qui se transforme en placenta proprement dit. — Dans un troisième stade les villosités choriales commencent à pénétrer dans cette couche placentaire. — Enfin le quatrième stade aboutit à la formation du placenta achevé. La végétation des glandes débute par leur extrémité supérieure, c'est-à-dire du côté de leur embouchure, puis les glandes se dilatent jusque dans leurs parties profondes; leur épithélium se multiplie par division indirecte des noyaux, et les cellules, primitivement cylindriques, deviennent courtes et cubiques. Au cours du troisième stade, la couche placentaire devient de deux à quatre fois plus épaisse que la couche des glandes, laquelle devient de moins en moins distincte à mesure que les villosités choriales y pénètrent; finalement il ne reste plus, à l'état bien distinct, que la partie la plus profonde des glandes. Les villosités choriales descendent par places jusque dans ces extrémités

1. H. Pacanowski, *Le développement du Placenta chez quelques animaux.* (En polonais, dans le *Komos*. Lemberg, 1884.) — Voir analyse in : Hoffman et Schwalbe, *Jahrsb. d. Anat. u. Physiol.*, 1886, tome XIII, pages 506 et 511.

profondes; elles sont constituées par du tissu conjonctif et recouvertes par l'épithélium maternel, c'est-à-dire par l'épithélium des glandes, l'épithélium propre (fœtal) de la villosité étant devenu tout à fait mince, puis entièrement méconnaissable, du moins pour la partie de la villosité qui traverse la couche placentaire; mais l'extrémité des villosités qui arrive jusque vers le fond des glandes utérines est revêtue d'un épithélium chorial de longues cellules cylindriques [1].... A la limite entre le placenta fœtal et le placenta maternel on trouve des noyaux disposés dans une masse de protoplasma non divisé en corps cellulaires distincts; dans le placenta fœtal sont au contraire des cellules géantes qui sont sans doute homologues, dit-il, des cellules sérotines du placenta humain.

Avec Tafani reparaissent les mêmes interprétations qu'avec Ercolani et Turner. Les considérations critiques que nous avons données à propos de ces deux auteurs sont donc également valables pour Tafani; nous ne les reproduirons pas, nous contentant de donner une analyse de ses descriptions, qui se laissent facilement résumer. Pour Tafani (op. cit., p. 55) [2], les éléments du placenta sont, de la part de l'utérus, des cavités glandulaires de nouvelle formation, apparaissant sous la forme de fentes ou fissures, et de la part de l'œuf, des villosités choriales plongeant dans ces fentes glandulaires. Lorsque l'embryon mesure huit millimètres de long, l'épithélium qui revêt ces fentes glandulaires est d'une seule couche de cellules à peu près aussi hautes que larges, formées d'un corps protoplasmique et d'un noyau vésiculeux peu colorable, même par l'emploi de la safranine.... Outre cet épithélium, il n'y a, autour des vaisseaux maternels, presque pas de tissu conjonctif, de sorte qu'on pourrait dire que les parois des cavités maternelles recevant les villosités fœtales ne sont formées que de vaisseaux et d'épithélium... Ce système de cavités semble en communication avec les larges glandes utriculaires sous-jacentes, quoique Turner déclare n'avoir pu constater cette communication. Cependant ce n'est pas à dire que toutes ces cavités, réceptacles des villosités fœtales, présentent à leurs extrémités profondes l'embouchure d'une glande utriculaire; quelques-unes seulement sont dans ce cas, ce qui est en rapport avec le nombre bien moins considérable des glandes

1. Il s'agit ici de nos *arcades ectodermiques*.
2. Aless. Tafani, *Sulle condizioni uteroplacentari della vita fetale*. Firenze, 1886.

utérines et des cryptes placentaires de nouvelle formation [1]. Quant aux villosités choriales, qui, lorsque l'embryon mesure huit millimètres, ne sont pas encore pourvues de vaisseaux, elles sont formées d'un abondant tissu conjonctif muqueux, où les vaisseaux allantoïdiens pénètrent tardivement, lorsque l'embryon mesure onze millimètres environ; elles sont revêtues d'une couche épithéliale continue, d'une seule rangée de cellules. Mais cet épithélium n'est pas semblable sur toutes les parties d'une villosité. Sur les parties latérales d'une villosité, ainsi que sur toutes ses ramifications collatérales, les cellules épithéliales sont basses, bien moins hautes que larges [2]. Mais au niveau de l'extrémité terminale, extrémité qui plonge dans les cavités glandulaires pleines de lait utérin, l'épithélium devient très nettement cylindrique, et ressemble au revêtement épithélial d'une villosité intestinale.

Ces villosités choriales sont en contact immédiat avec les lames maternelles revêtues elles-mêmes de leur propre épithélium; et ce contact est si intime qu'il est difficile, sur des coupes, de reconnaître les éléments qui appartiennent au fœtus et ceux qui sont à la mère. Bien plus, sur les pièces qui ont subi l'action des réactifs durcissants, le tissu fondamental (mésodermique) des villosités fœtales se rétracte, se détache des tissus maternels en y laissant adhérant son propre épithélium. Par suite, à un examen superficiel, il peut sembler que la villosité choriale et ses ramifications n'ont pas de revêtement épithélial, et que par contre les formations maternelles correspondantes sont couvertes d'une couche épithéliale double (op. cit., p. 59).

Avec les progrès de la gestation, l'épithélium des villosités choriales, comme celui des lames maternelles, subit de considérables modifications.... Environ vers le milieu de la gestation, on ne reconnaît plus les limites des deux couches épithéliales qui séparent le réseau capillaire maternel d'avec le réseau fœtal; et sur le placenta à terme on ne trouve plus qu'une seule rangée d'éléments épithéliaux entre ces deux ordres de systèmes vasculaires. On ne saurait décider laquelle des deux couches épithéliales, maternelle ou

1. Ainsi toujours la confusion entre les cryptes de nouvelle formation et les dépressions, creusées en plein ectoplacenta, par lesquelles pénètre le mésoderme allantoïdien.

2. Il s'agit ici de notre *couche nucléaire*; puis, au niveau de l'extrémité terminale de la villosité, c'est de nos arcades ectodermiques qu'il va s'agir.

fœtale, a disparu, si on ne suit les diverses phases du développement du placenta; mais par cette étude on arrive à comprendre que, dans les derniers temps de la gestation, c'est l'épithélium du chorion qui seul disparaît, en même temps que l'épithélium maternel diminue d'épaisseur [1]. Ce dernier, à la fin de la gestation, devient par places si mince, qu'on ne le reconnaît qu'à la présence de ses nombreux noyaux; encore dans ce cas la plus grosse portion de chacune des cellules épithéliales maternelles, celle qui contient le noyau, se trouve-t-elle le plus souvent refoulée dans les mailles du réseau vasculaire maternel, au lieu de s'interposer entre les vaisseaux maternels et fœtaux [2]. Mais une portion d'épithélium fœtal est toujours conservée intacte et bien développée, c'est celle qui revêt les extrémités terminales, profondes, des villosités choriales, extrémités qui plongent dans le lait utérin (op. cit., p. 62).

Mais il faut reconnaître que, à propos de ce lait utérin, Tafani décrit fort exactement les transformations des glandes. Ces glandes utérines, dit-il (p. 57), sous-jacentes à la néoplasie placentaire proprement dite, sont dilatées et hypertrophiées; leur forme est devenue irrégulière, et elles se présentent comme une série de cavités inégales, pleines d'une humeur spéciale. Elles sont revêtues d'un épithélium dont les cellules ont des noyaux très colorables. Elles renferment une substance granuleuse qui a l'aspect de matières protéiques coagulées, et dans laquelle sont semées des cellules pleines de granulations graisseuses, avec noyau très colorable, comme l'auteur l'a décrit dans le lait utérin d'autres mammifères.... Les cellules épithéliales les plus voisines de la partie supérieure des glandes présentent toutes les apparences de la chromatolyse.

Nous aurons encore à citer plus loin, à propos de la circulation dans le placenta achevé, quelques passages de Tafani remarquables cette fois par leur parfaite exactitude.

Pour montrer que nous avons cherché à présenter cet historique d'une façon aussi complète que possible, nous devons citer ici le

1. Il est bien malheureux que, dans ce passage, qui est traduit et non analysé, Tafani ne décrive pas et ne figure pas ces diverses phases de transformation, qui lui ont permis de reconnaître le sort de l'épithélium chorial et du prétendu épithélium utérin.

2. Comment se fait-il que l'auteur, si réellement ses observations ont été faites sur de bonnes préparations, n'ait pas remarqué le volume de ces *cellules géantes* (refoulées dans les mailles du réseau maternel)?

travail relativement récent de J. Greenman [1]. L'auteur y parle simplement de villosités développées sur le chorion et reçues dans les glandes utérines. Autour de ces glandes, dit-il, on trouve des faisceaux de fibres musculaires (?...) dont la fonction est probablement d'exprimer le « lait utérin ». Il ne donne, dans cette note préliminaire, aucun détail sur les éléments histologiques du placenta, c'est-à-dire sur les prétendues cellules sérotines, ou syncytium, ou cellules de la caduque, en un mot sur les formations que nous considérons comme d'origine ectodermique, et dont la nature a été l'objet de tant de discussions avec les travaux de Fleischman, Strahl et Heinricius.

Nous arrivons maintenant aux deux principaux mémoires qui aient été publiés sur le placenta de la chatte : celui de Strahl et celui de Heinricius.

Le travail de Strahl [2] a, dit l'auteur, essentiellement pour but de rechercher les transformations de l'épithélium utérin (surface et glandes de la muqueuse) et de montrer comment il prend part à la formation du placenta en donnant naissance à ce que divers auteurs ont désigné sous le nom de syncytium, c'est-à-dire à ces masses protoplasmiques semées de noyaux, masses qui, pour quelques-uns, proviennent d'une transformation du tissu conjonctif, qui pour quelques autres ont une origine épithéliale [3]. Ce syncytium, qui est considéré par nombre d'auteurs comme un détritus destiné à être résorbé, joue au contraire un rôle important dans l'édification du placenta des carnassiers, d'après les recherches de Strahl sur la chatte. Une faible partie de ce syncytium est cependant résorbée par l'épithélium chorial, mais la plus grande partie est appelée à un rôle morphologique important, celui de fournir une couche épithéliale maternelle qui forme le revêtement le plus externe des villosités fœtales.

1. M. J. Greenman, *Observations on the Placentation of Cat.* (The american naturalist. July 1889, n° 271, pg. 645.) — Ce travail est une note préliminaire, résumant les faits que l'auteur annonce devoir publier sous peu, avec planches à l'appui. Mais nous n'avons pu parvenir à avoir connaissance de la publication du mémoire annoncé.

2. H. Strahl, *Untersuchungen über den Bau der Placenta.* — IV. *Die histologischen Veränderungen der Uterus-epithelien in der Raubthierenplacenta.* (Arch. f. Anat. u. Physiol. — Anat. Abth. 1890; supplmt. Bd.; pg. 119.) — Sur le même sujet, Strahl avait fait une communication préliminaire en octobre 1889 (*Zur vergleichenden Anatomie der Placenta.* Verhandlung der Anat. Gesellschaft in Berlin).

3. Comme pour le chien, nous allons voir confondus, sous le nom de syncytium, et la formation ectoplacentaire et les détritus glandulaires.

Les pièces destinées à cette étude, et empruntées exclusivement à la chatte, ont été traitées par l'immersion d'abord dans une solution d'acide nitritique, puis dans le liquide de Muller. Les renflements de gestation ont été immergés intacts dans ces réactifs; c'est le seul moyen de bien conserver les rapports des parties, dit l'auteur.

La pièce la plus jeune par laquelle Strahl commence son étude est un renflement utérin contenant un embryon long de deux centimètres [1]. « Sur une coupe de ce placenta, faite perpendiculaire-

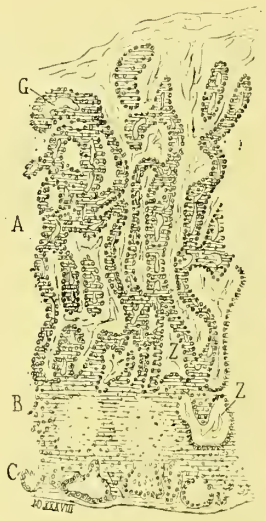

Fig. XXXVIII. — H. Strahl (1890, mémoire IV, planche VI, fig. 3). — Coupe verticale du placenta de la chatte vers le milieu de la gestation. — A, zone du placenta constitué : — C, zone des glandes utérines fermées ; — B, zone de transition ; — Z, villosités fœtales ; — G, vaisseaux maternels.

ment à sa surface, on trouve (fig. XXXVIII ci-contre) trois couches de structure bien différente : le placenta proprement dit (A, A) ; la couche des glandes utérines (C) ; et, entre les deux, une zone (B) dite couche intermédiaire.

« Le placenta (A) est formé d'une série de travées foncées, entre lesquelles sont des travées ou tractus clairs et transparents. Au

1. Or, dans l'explication de ses figures, Strahl désigne cet embryon comme étant du milieu de la gestation. Comment espérer, au milieu de la gestation, pouvoir interpréter la nature et la signification de parties dont on n'a pas saisi les premières origines et suivi les transformations successives?

centre des travées foncées sont placés les vaisseaux maternels; les tractus clairs renferment, au milieu d'un tissu conjonctif embryonnaire réticulé, les vaisseaux fœtaux. Entre ces deux ordres de vaisseaux on trouve deux couches de cellules épithéliales, dont l'une est l'ectoblaste du chorion, dont l'autre est un épithélium maternel provenant du syncytium, ainsi qu'il va être démontré.

« La fig. 4 montre (fig. XXXIX ci-contre), à un fort grossissement, une travée foncée et les parties adjacentes des deux tractus clairs entre lesquels elle est interposée. Ces tractus clairs représentent le tissu conjonctif embryonnaire des villosités fœtales; à leur surface est la couche d'épithélium chorial (CH) formé de cel-

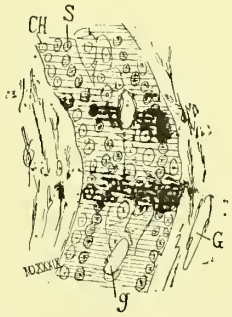

Fig. XXXIX. — H. Strahl (1890, mém. IV); pl. VI, fig. 4. — Examen, à un fort grossissement, d'une travée foncée du placenta; les vaisseaux maternels (*g*) sont séparés des vaisseaux fœtaux (G), par deux couches de cellules, les unes claires (CH) représentant l'épithélium chorial, les autres foncées (S) représentant le syncytium émané de l'épithélium utérin.

lules plus ou moins régulièrement disposées. Quant à la couche de cellules sombres (en S), elle représente un dérivé du syncytium, revêtant le tissu conjonctif maternel et les vaisseaux qu'il renferme. » (*Op. cit.*, p. 122 [1].)

« L'origine de ces cellules aux dépens du syncytium est mise en évidence par l'étude des parties profondes du placenta. A cet effet examinons l'état de la couche des glandes (C, fig. XXXVIII). Les restes des glandes utérines se sont transformés, comme le montre la figure, en cavités closes vers leur partie supérieure, et l'épithélium de ces cavités s'est transformé à son

1. Il est facile de reconnaître dans cette figure XXXIX les éléments d'une lamelle labyrinthique, c'est-à-dire d'une part la couche nucléaire (en CH aussi bien que en S), et d'autre part les cellules géantes que Strahl représente, mais auxquelles il ne nous paraît pas avoir prêté assez d'attention. Tous ces éléments, nous le savons, sont d'origine fœtale, ectodermique.

tour, au moins en partie, en syncytium. Cette formation du syncytium ne se produit pas partout de la même manière : Dans les cas les plus simples, on voit la couche épithéliale s'épaissir, les cellules perdre leurs limites distinctes, et se fondre en une masse commune caractérisée par la coloration intense que lui donnent les réactifs colorants. Ailleurs les cellules épithéliales hypertrophiées font saillie dans la lumière de la glande qu'elles arrivent à remplir. La masse ainsi dérivée des cellules épithéliales prend un aspect réticulé, qui rappelle par places celui de la pulpe de l'organe adamantin, c'est-à-dire qu'elle présente les caractères d'un tissu conjonctif embryonnaire. Souvent aussi la cavité de la glande se trouve remplie de grumeaux formés de cellules épithéliales, petites, rondes, encore peu colorables, qui proviennent sans doute de la formation réticulée sus-indiquée [1]. A mes yeux, ce tissu réticulé aussi bien que ces grumeaux sont un premier stade du syncytium. Ce syncytium oblitère en haut la lumière de la glande, et se continue dans la couche dite intermédiaire. Le tissu conjonctif peu abondant qui forme les cloisons interglandulaires et qui renferme les vaisseaux, se continue aussi dans la couche intermédiaire, et s'y transforme en tissu de grandes cellules qui enveloppent les vaisseaux maternels [2]. Fleischmann a déjà signalé ces transformations du tissu conjonctif. Dans des placentas plus âgés on retrouve, dans la couche intermédiaire, et ces cellules conjonctives et le syncytium épithélial, et ces deux ordres de formations se pénètrent l'une l'autre, de sorte qu'on pourrait dire qu'elles sont entrelacées ; mais il est toujours possible de les distinguer l'une de l'autre. C'est ainsi que l'ensemble de la couche intermédiaire dérive de la couche des glandes, mais avec des changements de configuration tels que glandes et tissu conjonctif perdent leurs formes primitives [3] et se

1. Tout ce passage, traduit textuellement, est une très bonne description des aspects divers sous lesquels peut se présenter le détritus glandulaire. En général les auteurs dont nous passons en revue les travaux ont bien observé et bien décrit ce qu'il leur a été donné d'observer; mais, par le fait de trop grandes lacunes dans leurs matériaux d'étude, ils ont eu recours à des hypothèses, et c'est alors qu'ils émettent les interprétations les plus opposées. Ainsi Tafani, aussi bien que Strahl, a parfaitement décrit les détritus glandulaires ; mais tandis que l'un les considère comme un *lait utérin*, l'autre en fait l'origine d'un *syncytium* qui donne un revêtement cellulaire aux travées ou lamelles maternelles.

2. Allusion trop brève aux cellules géantes et interprétation erronée de leur origine.

3. Encore aurait-il fallu suivre en détail ces transformations, cette perte de la forme primitive, et non se contenter d'affirmer que les *grumeaux* de détritus cellulaire deviennent syncytium, puis revêtement cellulaire des travées maternelles (lamelles labyrinthiques).

changent en un complexus cellulaire à éléments plus ou moins mêlés (p. 123).

« Dans cette couche intermédiaire arrivent, de haut en bas, les

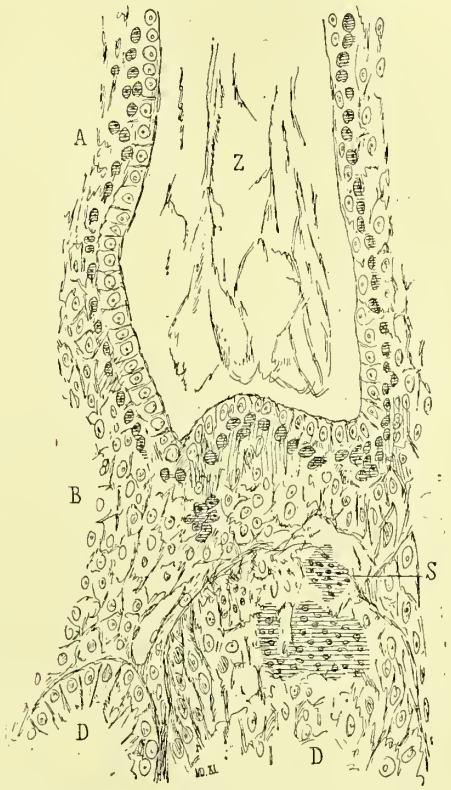

Fig. XL. — Strahl ; 1890, mémoire IV, fig. 7. — Portion d'un placenta semblable à celui de la fig. XXXVIII, à un fort grossissement. On voit ici l'extrémité d'une villosité (Z), la zone intermédiaire (B), et la partie supérieure des glandes utérines fermées (D). L'extrémité de la villosité est revêtue d'un ectoblaste à longues cellules cylindriques, le long duquel on voit le syncytium figuré par des éléments plus foncés (en rouge dans la figure originale) ; — S, partie de syncytium qui est en voie de disparaître [1].

villosités fœtales (Z, fig. XXXVIII), qui, par leur pénétration,

1. Si le lecteur trouvait cette figure peu précise et peu nette en ce qui est des contours des éléments anatomiques, nous le prions de la comparer avec la figure même du mémoire de Strahl. Il verrait que nous avons fait tout ce qui est possible pour reproduire, par le dessin au trait, un dessin en lithographie, et que les figures mêmes de Strahl se caractérisent par l'absence de précision, un dessin flou et indécis, le manque de tout caractère démonstratif. En mettant en couleur certains éléments de ses figures, l'auteur fait certainement comprendre quelle est son interprétation ; mais s'il accentue cette interprétation, il ne donne pas la preuve qu'elle soit légitime.

divisent cette couche en une série de travées foncées dans lesquelles sont placés les vaisseaux maternels.

« La figure 7 (fig. XL, ci-contre) représente la couche intermédiaire examinée à un fort grossissement. On voit en bas les extrémités supérieures des glandes utérines (D,D); et en haut l'arrivée de la portion terminale d'une villosité (Z). A cette villosité on reconnaît un corps ou partie centrale de tissu conjonctif embryonnaire et un revêtement d'ectoblaste. Ce dernier forme à l'extrémité de la villosité une couche de longues cellules cylindriques; sur les côtés de la villosité ces cellules deviennent plus basses et aplaties, notamment à la partie droite de la figure. En dehors de ce revêtement ectoblastique (épithélium du chorion), est placée la couche de syncytium, disposée en un amas plus épais au niveau de l'extrémité terminale de la villosité. Les noyaux de ce syncytium sont d'abord petits et aplatis; à mesure qu'on les suit de bas en haut, on les voit devenir plus gros et moins colorables. Cette couche monte ainsi le long de la surface de la villosité, et forme le revêtement qui a été représenté en S dans la fig. XXXIX. — Sur des préparations bien réussies on peut suivre, sans interruption, le syncytium depuis les glandes sur les villosités, et jusque sur les parties les plus élevées de celles-ci (p. 124). — Cependant une partie des éléments du syncytium disparaît par résorption ; on voit de ces fragments de cellules subissant une désintégration de plus en plus accentuée, mais seulement dans la couche intermédiaire et principalement au voisinage de l'extrémité terminale d'une villosité; les noyaux de ces cellules sont alors réduits à l'état de masses grumeleuses fortement colorables et finalement se décomposent en granulations toujours teintées d'une manière intense par les réactifs colorants... »

« Dans le placenta du chien, pour lequel, dans mes précédents mémoires, j'avais laissé la question en suspens, je puis actuellement affirmer aussi que le syncytium fournit un revêtement aux villosités choriales, exactement comme chez le chat. » (P. 125.)

En résumé les interprétations de Strahl se rattachent toujours à une même idée, celle de la persistance de l'épithélium utérin; chez la chatte ce n'est pas l'épithélium de la surface de la muqueuse utérine, mais l'épithélium des glandes qui surgit de la profondeur pour venir former une couche de revêtement aux tissus maternels

interposés entre les villosités fœtales. Mais les descriptions laborieuses, les figures peu précises de l'auteur sont impuissantes à entraîner la conviction, alors même qu'on ne posséderait pas des observations plus complètes pour adopter une interprétation différente de la sienne. Le sort de l'épithélium utérin, soit de la surface, soit de la profondeur des glandes, est une question fondamentale dans l'étude comparée des divers placentas. Nous verrons qu'elle doit recevoir des solutions différentes selon qu'il s'agit des placentas diffus et cotylédonaires d'une part, et d'autre part des placentas zonaires et discoïdes. L'étude du placenta des cheiroptères que nous poursuivons en ce moment jusque dans ses moindres détails, nous permettra de publier bientôt des observations entièrement confirmatives de ce que nous avons vu jusqu'à présent pour les rongeurs et pour les carnassiers.

Le mémoire d'Heinricius est, à notre avis, la meilleure étude qui ait paru jusqu'ici sur le placenta de la chatte. Quoique ses pièces aient été traitées par le liquide de Müller, ses figures sont d'une parfaite netteté, et d'une vérité suffisante pour donner une idée bien exacte de la constitution de l'ectoplacenta et des lamelles labyrinthiques qui en proviennent. Mais quant à l'origine de cette lame ectoplacentaire qu'il désigne sous le nom de syncytium, il s'égare, ou, pour mieux dire, il reste indécis, car ce n'est qu'avec bien des restrictions qu'il en considère les éléments comme formés par le tissu conjonctif utérin; c'est que, comme tous ses prédécesseurs, il n'a pas étudié les stades les plus jeunes. En effet Heinricius, sur les cinq ou six utérus qu'il a examinés, n'en a eu que trois qui fussent relativement jeunes, et qui tous trois sont compris entre le vingt-cinquième et le trentième jour, autant que nous en pouvons juger par les indications qu'il donne sur les longueurs des embryons, et par la comparaison de ses figures avec les nôtres. Ses autres embryons sont du second mois et de la fin de la gestation [1].

L'état le plus jeune qu'il ait observé est d'une chatte dont les cornes utérines présentaient plusieurs renflements de gestation bien accentués; d'après la figure qu'il donne d'une coupe de ce placenta et d'une partie de l'embryon, il nous semble que cette

1. G. Heinricius, *Ueber die Entwickelung und Structur der Placenta bei der Katze.* (Arch. f. mikrosk. Anat. 1891, tome XXXVII, p. 357.)

pièce devait être vers le vingt-cinquième jour [1]. Il s'agit donc de préparations où non seulement la formation ectoplacentaire est bien développée, mais est même déjà assez avancée dans son remaniement. Aussi constate-t-il (p. 358 et 359) que les glandes utérines ne s'ouvrent plus à la surface de la muqueuse, leurs conduits excréteurs étant, du côté de cette surface, recouverts par une épaisse couche de cellules de tissu conjonctif. Cette couche, dit-il, est formée de cellules assez écartées les unes des autres, anastomosées entre elles, et munies de noyaux arrondis. C'est dans cette couche que pénètrent les villosités choriales. Nulle part on ne peut retrouver trace de l'épithélium utérin [2]. « Comment se comporte, chez la chatte, l'épithélium du chorion vis-à-vis de l'épithélium maternel; les cellules de ce dernier sont-elles conservées, c'est ce que je n'ai pu distinguer, dit-il. J'ai seulement constaté que, là où l'ectoderme fœtal, c'est-à-dire l'épithélium du chorion, pénètre dans la muqueuse, l'épithélium de celle-ci a disparu; sans doute les cellules épithéliales maternelles ont-elles été détruites et résorbées par les éléments fœtaux, lesquels en effet, comme nous le verrons par la suite, ont très énergiquement la propriété de s'assimiler ce qui se trouve devant eux » (p. 359). — Il donne ensuite, à propos de ce même embryon, une très exacte description de l'état des glandes utérines (p. 360) : « L'épithélium des glandes utérines présente des transformations particulières : tandis que, dans les extrémités profondes des cavités glandulaires dilatées, cet épithélium conserve à peu près ses caractères primitifs et forme un revêtement régulier d'une seule couche, dans les parties superficielles, au contraire, c'est-à-dire dans les parties voisines du chorion, ces cellules grossissent, prolifèrent, et par places se détachent de la paroi propre de la glande pour s'accumuler dans sa cavité. Les noyaux de ces cellules sont alors volumineux, parfois ratatinés, mais toujours se colorant fortement. On voit ainsi, même avec un faible grossissement, ces amas de cellules former des grumeaux très foncés... »

Le second embryon que décrit Heinricius nous paraît, d'après ses figures, devoir être rapporté au moins au vingt-septième jour. Ici il insiste avec beaucoup de précision sur les éléments du syn-

1. La figure qu'il en donne (sa fig. 1) est très semblable à notre fig. 113 (25e jour); c'est pourquoi nous avons jugé inutile de la reproduire ici.

2. Il est évident qu'à cet âge (25 jours) il ne peut plus être question de rechercher l'épithélium utérin, qui a disparu depuis longtemps de la *surface* utérine.

cytium (notre formation ectoplacentaire ou angio-plasmodiale) et en donne une description à laquelle il n'y a rien à retrancher, rien à ajouter. Au-dessus, dit-il (p. 361), de la couche des glandes dilatées, est une couche de cellules, dont l'ensemble a l'aspect d'un syncytium, couche formée par les cellules conjonctives décrites au stade précédent. Les villosités choriales ont pénétré dans cette couche sans arriver encore cependant jusqu'aux cavités des glandes... Ces villosités sont recouvertes d'un épithélium fœtal qui est intimement uni au tissu maternel correspondant... Les villosités fœtales du chat ne pénètrent donc pas primitivement dans les glandes utérines [1], mais seulement dans cette couche superficielle à disposition syncytiale (p. 362). « Je considère ce syncytium comme une espèce particulière de formation déciduale; en effet on y voit nombre de cellules qui rappellent l'aspect des éléments de la caduque de l'espèce humaine. Il est difficile de trancher la question de l'origine de ce syncytium. Cependant mes préparations semblent m'autoriser à dire qu'il provient, chez la chatte, d'une transformation des cellules du tissu conjonctif de la muqueuse utérine. Au lieu de cellules écartées les unes des autres, anastomosées entre elles par leurs prolongements, on trouve des cellules semblables à celles de la caduque humaine, qui se fusionnent plus ou moins entre elles. Ni l'épithélium glandulaire, ni l'épithélium fœtal ne prennent part au développement de ce syncytium. » (P. 363.) Évidemment, n'ayant pas observé les premiers stades, Heinricius ne pouvait penser à chercher l'origine de ce syncytium dans l'épithélium fœtal; il ne le pouvait pas, parce qu'il n'y avait pas de précédent qui rendît vraisemblable une telle hypothèse. Mais maintenant que nous connaissons l'étendue et la généralité des formations ectodermiques dans le placenta (ectoplacenta), une pareille supposition est permise; elle est vraisemblable; et nous croyons avoir suffisamment démontré qu'elle est vraie.

Le troisième utérus examiné par Heinricius, et que nous considérons comme étant des environs du trentième jour (embryon long de 25 millimètres, c'est-à-dire correspondant au stade représenté par notre figure 118), ne lui fournit que peu de détails nouveaux

1. C'est pour la première fois que nous voyons enfin abandonnée cette vieille conception de la pénétration des villosités choriales dans les glandes utérines. Ce que Heinricius indique ici avec une grande précision, c'est le remaniement de l'ectoplacenta par le mésoderme (prolongements villeux) allantoïdien.

pour le syncytium. Nous aurons à revenir sur cette pièce plus loin seulement, à propos des régions extra-placentaires (formation abortive ectoplacentaire).

Les autres utérus étudiés par Heinricius contenaient des embryons de 5 centimètres et plus, de sorte que les pièces appartenaient au second mois de la gestation. Aussi s'agit-il dès lors de la description des lamelles labyrinthiques que Heinricius désigne

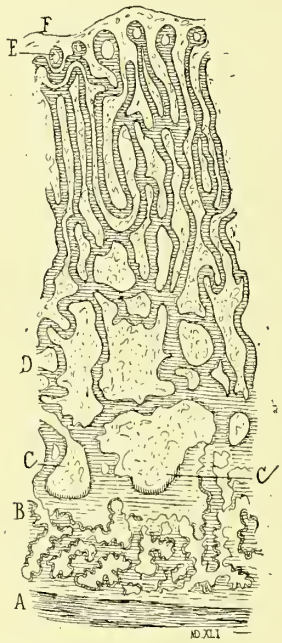

Fig. XLI. — Heinricius, pl. XIX, fig. 11. — Embryon de 5 cent. ; région moyenne du placenta : — A, musculature ; — B, dilatations glandulaires, où pénètrent les villosités ; — C, extrémité de villosité avec grandes cellules épithéliales ovales ; — D, villosités fœtales et éléments maternels interposés ; — E, coupe transversale d'un vaisseau maternel de la surface ; — F, chorion.

comme des cloisons maternelles interposées entre les villosités fœtales, cloisons provenant du syncytium précédemment décrit. « Si nous examinons, dit-il (*op. cit.*, p. 365), le placenta d'un embryon long de 5 centimètres, nous lui trouvons sa constitution définitive, c'est-à-dire que, pour les parties les plus essentielles, sa structure est celle qu'il conservera dans les stades ultérieurs de la gestation. Il est alors caractérisé par la réduction du tissu interposé entre les villosités fœtales. En effet celles-ci, sur presque toute leur longueur,

ne sont plus séparées les unes des autres que par de minces cloisons contenant un capillaire maternel, sur lequel repose directement l'épithélium du chorion fœtal; on ne trouve presque plus de traces du syncytium, c'est-à-dire de ce tissu de grosses cellules primitivement accumulées en si grande abondance à la surface de la muqueuse. C'est seulement autour des vaisseaux maternels les plus superficiels, lorsque ceux-ci sont coupés transversalement, fig. 11 en E (fig. XLI ci-contre), et dans les parties profondes, au voisinage

Fig. XLII. — Heinricius, pl. XIX, fig. 12. — « Extrémité d'une villosité (Z); les cellules épithéliales basses et petites (B) se continuent avec les grandes cellules ovales (A) de l'extrémité libre de la villosité. — DD, cavité glandulaire, présentant en X des amas de détritus cellulaires (lait utérin); — C, vaisseau maternel; — D, syncytium; — E, épithélium glandulaire; embryon long de 5 centimètres. »

des glandes (en D, fig. 12: fig. XLII ci-contre)[1], qu'on trouve encore des amas de cellules de syncytium. De plus les villosités choriales ont maintenant atteint les dilatations glandulaires, ont pénétré dans leurs cavités, et leur épithélium a pris à ce niveau une nou-

1. Il s'agit ici des arborisations terminales des gros canaux de distribution du sang maternel, et d'autre part des lames basales. C'est là seulement que Heinricius retrouve son syncytium. Il est singulier qu'il ait si peu insisté sur les cellules géantes, qu'il représente très bien sur ses figures, mais sur la présence et la nature desquelles il ne s'explique pas. Du reste, à partir de ce passage, Heinricius retombe usqu'à un certain point dans les vieilles erreurs classiques : il n'a pas vu que les éléments de son syncytium sont les mêmes que ceux qui arrivent à former l'épithélium des extrémités profondes des villosités (nos arcades ectodermiques).

velle forme (cellules cylindriques) plus propre au travail d'absorption du produit cellulaire contenu dans ces glandes. A part cette extrémité des villosités, leur épithélium est formé, sur tous les autres points, de cellules très aplaties, avec noyaux très petits; cet épithélium adhère d'une manière très intime au tissu maternel interposé entre les villosités; il reste fixé à ce tissu, tandis que, sous l'influence des réactifs, se rétracte le corps de la villosité, formé de tissu conjonctif embryonnaire. Les fig. 13 et 14 (fig. XLIII ci-contre) montrent ces connexions entre les éléments

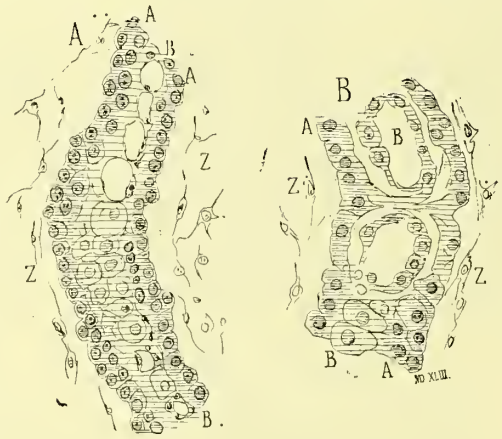

Fig. XLIII. — En A, Heinricius, fig. 13 : Coupe d'une travée disposée entre les villosités choriales; Embryon de 5 cent. — Z, villosités; — A, épithélium chorial; — B, vaisseau maternel avec ses cellules endothéliales. — En B, Heinricius, fig. 14 : Coupe parallèle à la surface; même embryon; mêmes lettres que pour la figure précédente.

maternels et l'épithélium des villosités... Ce fait que la formation syncytiale, si puissante au début, est maintenant tellement réduite, me semble prouver que ce syncytium doit être en grande partie résorbé pour servir à la nutrition du fœtus. Quand il a été résorbé, les villosités choriales doivent puiser à une autre source, qui est alors représentée par le détritus cellulaire que renferment les cavités glandulaires dilatées (lait utérin de divers auteurs), et c'est pour présider à cette nouvelle absorption que l'épithélium des extrémités des villosités prend la forme de longues cellules cylindriques, qui rappellent parfaitement celles des villosités intestinales » (*op. cit.*, p. 367).

Nous achèverons l'analyse du mémoire de Heinricius après avoir

étudié le placenta à terme. — Pour le moment, nous pouvons résumer cette partie de son travail en disant qu'il a fort exactement décrit et très nettement figuré les éléments que présente un placenta déjà avancé dans son développement, mais que ce qui lui a manqué, c'est précisément d'avoir suivi ce développement, de sorte qu'il n'a pu avoir de données directes sur l'origine des éléments. Les interprétations qu'il donne sont celles qui peuvent paraître les plus plausibles en face de préparations appartenant à des stades déjà avancés; mais elles sont hypothétiques, et il se trouve que ces hypothèses ne sont pas confirmées par l'étude des tout premiers stades.

Quelques points de cet historique, déjà trop long, seront complétés et éclaircis par l'étude des processus qui se passent en dehors du placenta proprement dit, au niveau des régions polaires de l'œuf. On verra alors notamment à quelles singulières interprétations est amené Strahl en restant fidèle à son idée que l'épithélium des glandes donne naissance à un syncytium, à un plasmode. Là il sera entièrement évident qu'il a dépossédé à tort l'ectoderme fœtal, pour attribuer à l'épithélium utérin tout ce qui revient à cet ectoderme. Nous allons donc passer à l'étude de la *formation ectoplacentaire abortive.*

F. — *Des bords du placenta et de la formation ectoplacentaire abortive.*

Pendant la période de formation de l'ectoplacenta, nous avons décrit avec soin les dispositions que présentaient les membranes de l'œuf et la muqueuse utérine, sur le bord externe du placenta fœtal et dans une certaine étendue des régions polaires. Avec les figures 107, 109 et 110 (pl. IX) nous avons arrêté cette description au vingt-quatrième jour, et nous étions arrivé à cette conclusion que, dans la portion de la région polaire immédiatement contiguë au bord du placenta proprement dit, il se fait des tentatives de connexion entre l'ectoderme et la muqueuse utérine, des formations ectoplacentaires abortives, lesquelles n'aboutissent pas à constituer une véritable lame ectoplacentaire continue, mais seulement à produire des dispositions analogues à celles que présente, à son début, la bordure verte du placenta de la chienne.

1° *La formation ectoplacentaire abortive pendant et après la période de remaniement de l'ectoplacenta.* — Pendant la période de remaniement de l'ectoplacenta, cette formation abortive ectoplacentaire présente des détails intéressants à étudier. Précisément parce que en ce point la formation ectoplacentaire reste rudimentaire, abortive, nous trouvons là des particularités qui nous permettent de mieux comprendre la signification morphologique de l'ectoplacenta; et, en même temps, comme ces régions sont homologues de la bordure verte de la chienne, nous pouvons dire qu'on ne peut bien comprendre ce qu'est cette bordure verte, et juger des interprétations qui en ont été données, qu'après avoir examiné les dispositions rudimentaires que présentent les bords du placenta chez la chatte.

L'état de la formation ectoplacentaire abortive présente des dispositions très variables selon les sujets. Tantôt, les piliers ectodermiques et les arcades ectodermiques, précédemment décrites au vingt-quatrième jour, à propos des figures 109 et 110 (pl. IX), sont devenus très nombreux; tantôt ces parties sont peu multipliées et leur extension très réduite. Dans les figures 122 et 127 nous avons un type de chacune de ces dispositions extrêmes. La figure 122 est d'une chatte qui a été étiquetée, à peu près exactement, croyons-nous, comme étant au vingt-septième ou vingt-huitième jour de la gestation; la figure 127, d'après les dimensions relatives de l'embryon et de la ceinture placentaire, peut être considérée comme appartenant très approximativement au trentième jour. Avant de passer à l'étude des détails relatifs aux bords du placenta, faisons remarquer que, quoique d'âges peu distants, ces deux pièces présentent une assez grande différence dans le développement des parties, et surtout dans l'extension de l'allantoïde, qui, sur la figure 122, n'a pas même encore atteint les parties externes du placenta, tandis que, sur la figure 127, elle a dépassé le placenta proprement dit, pour venir jusque sur la région que nous étudions précisément en ce moment, c'est-à-dire jusque sur la formation ectoplacentaire abortive. Nous l'avons déjà dit, ces différences tiennent surtout à la région de l'œuf sur laquelle a porté la coupe; comme nous l'avons indiqué en traitant de la vascularisation de l'ectoplacenta, la figure 122 est de la région qui, répondant au dos de l'embryon, n'est que tardivement abordée par l'allantoïde, tandis que la figure 127 est de la région qui, située en face de l'origine de

l'allantoïde, reçoit cette vésicule dès son premier développement (voir la fig. 106, pl. IX).

Dans la figure 122, l'ectoderme, en quittant le placenta proprement dit (en 1), décrit une vaste courbe à concavité inférieure, puis (en 4) vient adhérer à une saillie de la muqueuse utérine. Mais dans ce trajet (de 1 à 4), la surface de l'ectoderme n'est pas unie; elle présente (notamment en 2 et 3) de légers épaississements; sans doute ces épaississements constituaient-ils, dans l'état normal des choses, autant de piliers ectodermiques qui adhéraient à la muqueuse utérine, et qui ont été détachés, arrachés pendant les manipulations de la pièce. Et en effet la surface correspondante de la muqueuse utérine, dans les intervalles des ouvertures des glandes, présente un épithélium en voie de dégénérescence, incomplet, disloqué par places. Nous n'étudierons pas l'aspect que présentait, à un fort grossissement, cet épithélium utérin et les glandes correspondantes; ces parties sont dans le même état à peu près que ce que nous avons vu précédemment au vingt-quatrième jour (figures 109 et 110), et nous les trouverons ultérieurement dans le même état encore. Seuls les éléments de l'ectoderme méritent une attention spéciale. Au niveau du pilier ectodermique visible en 4 (fig. 122), l'ectoderme est formé de plusieurs assises de cellules, et celles qui forment l'extrémité du pilier sont allongées et pénètrent dans le tissu utérin, comme nous l'avons déjà vu sur les figures 109 et 110, et comme nous le reverrons, dans un instant, sur la figure 125. Mais l'ectoderme des parties interposées entre les piliers, l'ectoderme des arcades ectodermiques, s'est complètement modifié. Ce n'est plus, comme sur les figures 109 et 110, un épithélium à cellules cubiques stratifiées; c'est devenu un épithélium cylindrique d'une seule couche de très longues cellules (figure 121, en A). Le noyau de ces cellules est situé vers leur base ou extrémité adhérente qui est plus granuleuse; l'autre partie, ou extrémité libre de la cellule est claire, renflée et saillante. Sur la figure 121, qui est d'une préparation conservée par le liquide de Muller, ces différences d'aspect foncé et granuleux, ou clair et transparent, sont peu marquées; mais, précisément parce que cette pièce a été traitée par ce liquide, qui conserve si bien les globules sanguins, un autre détail est ici très visible, à savoir que ces cellules épithéliales renferment des globules du sang. Il est à peine besoin de dire, d'après tout ce que nous savons déjà par le placenta de la chienne, que ce sont des

globules du sang maternel qui, extravasés dans la région des bords du placenta, ont été incorporés au protoplasma de ces cellules ectodermiques, et qui sont en voie d'être détruits et assimilés par elles. Ceci est en apparence un petit détail; mais il a son importance. Puisque des globules du sang sont dans les cellules de cet ectoderme, il faut en conclure que normalement il y a à ce niveau de petites hémorragies maternelles, et que les amas de sang qu'on trouve en effet très souvent à cette époque (vingt-huitième jour) en ces régions entre l'ectoderme et la muqueuse utérine, ne proviennent pas de ruptures accidentelles produites *post mortem*, pendant l'extraction et le maniement de la pièce. Ce sont bien des extravasations qui se font normalement, qu'on trouve assez abondantes à la fin du premier mois et dans les premiers jours du second; des extravasations qui font penser à la formation d'une bordure verte, comme chez la chienne. Mais, nous le verrons, ces hémorragies ne se continuent pas par la suite; les cavités, les espaces inter-utéro-ectodermiques dans lesquels elles se sont produites, ne s'organisent pas en cavités godronnées de bordure verte, de sorte que la région que nous étudions mérite aussi bien le nom de *bordure verte abortive*, que celui de *formation abortive ectoplacentaire*.

Si quelques-unes de ces longues cellules ectodermiques cylindriques renferment des globules rouges maternels, le plus grand nombre renferme, et en plus grande abondance, des granulations diverses semblables à celles des détritus que fournissent, à ce niveau, les extrémités supérieures des glandes utérines (lait utérin des auteurs). L'ectoderme se comporte donc ici comme celui qui forme, dans les régions profondes du placenta proprement dit, les *arcades ectodermiques* disposées entre deux lames basales; et les rapports des parties sont les mêmes dans les deux régions. C'est pour cela que nous avons employé la dénomination d'*arcades ectodermiques* aussi bien pour une région que pour l'autre; ce n'est pas un même nom appliqué à deux choses différentes, mais bien à deux choses semblables, homologues; et l'emploi de cette même dénomination ne peut donner lieu à confusion, car lorsque nous parlons des arcades ectodermiques de la bordure verte abortive (formation ectoplacentaire abortive) nous sommes dans une zone bien distincte du placenta proprement dit, et rien ne peut alors les faire confondre avec les arcades ectodermiques du placenta fœtal proprement dit.

L'ectoderme de cette région présente encore d'autres détails à signaler : par places, d'une manière très irrégulière, les longues cellules cylindriques sont remplacées par des cellules moins hautes, et dont quelques-unes semblent végéter en amas plasmodiaux (fig. 121, en B), c'est-à-dire en masses protoplasmiques semées de noyaux. Nous nous contentons pour le moment de signaler cette disposition, nous réservant de l'étudier dans un instant, d'après des pièces plus favorables que celles conservées par le liquide de Muller.

Telles sont les particularités que présente la région dite formation abortive ectoplacentaire, au vingt-huitième jour (fig. 121 et 122). Nous allons voir ces détails prendre un caractère plus net sur les pièces que nous considérons comme appartenant environ au trentième jour (fig. 125 et 127).

Sur la figure 127, qui est une vue d'ensemble de toute une région polaire de l'œuf et de la cavité utérine, depuis le bord du placenta (A) jusqu'à l'extrémité même du pôle de l'œuf (P; au niveau du canal, C, qui fait communiquer deux cavités de gestation), on voit que cette région polaire a singulièrement augmenté d'étendue. Il y a eu discordance d'accroissement en surface entre le placenta et les régions non placentaires; de sorte que la zone placentaire, qui primitivement occupait presque toute l'étendue de l'œuf, sauf les deux extrémités polaires très étroites (voir figures 94, 106 et 107), arrive à ne plus former qu'une étroite ceinture qui entoure l'équateur de l'œuf. Les mêmes dispositions se produisent chez la chienne; elles sont de notions classiques; nous n'y insisterons pas. De cette vaste région polaire, une seule partie nous intéresse, c'est celle qui est immédiatement contre le bord du placenta zonaire, c'est la formation abortive ectoplacentaire. Sur la figure 127 cette formation est singulièrement étendue (de A à B), et il est rare de la trouver aussi large, car nous avons choisi ici une de nos pièces où elle présentait le plus grand développement. On voit que l'ectoderme, en se détachant du placenta proprement dit, dessine des séries d'ondulations, de manière à former des parties convexes et concaves; les saillies convexes, dirigées en bas, viennent adhérer à la muqueuse utérine; ce sont des *piliers ectodermiques*; les parties concaves, comprises entre ces piliers, sont les *arcades ectodermiques*. Voyons quelle est la constitution de ces diverses parties.

Les *piliers ectodermiques* (fig. 125, en P,P) sont exactement

disposés et constitués comme ceux qui existaient déjà au vingt-quatrième jour (fig. 109 et 110, pl. IX); ils sont formés de nombreuses assises de cellules ectodermiques, qui deviennent fusiformes en arrivant au contact de la muqueuse utérine, dans les intervalles des ouvertures des glandes; là ces cellules fusiformes passent à travers l'épithélium utérin dégénéré, et pénètrent dans le tissu de la muqueuse où elles plongent, en enveloppant les capillaires maternels. C'est toujours le même processus que nous avons décrit tant de fois, notamment pour la région placentaire proprement dite, mais tandis que dans cette région ce processus se poursuivait et aboutissait à la formation de l'ectoplacenta, il reste ici stationnaire, comme nous l'avions annoncé précédemment, et on ne voit pas aboutir cette tentative d'invasion de la muqueuse utérine par l'ectoderme; la formation ectoplacentaire reste à l'état abortif.

Toutes les saillies interglandulaires de la muqueuse ne donnent pas insertion à des piliers ectodermiques; mais la dégénérescence de l'épithélium ne s'en produit pas moins sur toute cette région de la muqueuse utérine, dans les intervalles des embouchures des glandes. Sur la figure 125, on voit (en A, A) deux de ces intervalles; leur épithélium s'est transformé en une masse vacuolaire, semée de noyaux, ou, pour mieux dire, d'amas de grains chromatiques représentant les noyaux primitifs. Une masse semblable s'est produite à l'ouverture de la glande G2, et tout cet ensemble forme un détritus épithélial qui couvre la surface de la muqueuse; c'est à ce détritus que les auteurs donnent le nom de lait utérin; singulière sécrétion lactée qui n'est produite ici que par les embouchures des glandes, car au-dessous des embouchures l'épithélium reprend graduellement sa forme normale, c'est-à-dire ne se désagrège pas, et, s'il sécrète, il ne donne pas naissance aux détritus dits lait utérin. Mais n'insistons pas. Un autre détail, sur cette figure 125, doit fixer notre attention. C'est que, sur ces espaces inter-glandulaires, où l'épithélium utérin dégénère et se désagrège, les capillaires maternels sous-jacents se trouvent ainsi mis à nu; on voit même, sur la figure 125, et c'est une disposition fréquente à cet âge, on voit même que quelques capillaires émergent à travers les restes de l'épithélium désagrégé et viennent s'ouvrir à la surface. C'est-à-dire que nous trouvons ici, exactement, mais sous une forme bien plus discrète, les mêmes dispositions que nous avons constatées au niveau de la future bordure verte, dans les pre-

miers stades du développement du placenta chez la chienne. Nous voyons donc quelle est la source du sang extravasé entre le chorion et la muqueuse utérine, dans les espaces si nettement circonscrits dans la figure 127 par les arcades ectodermiques. Ces espaces rappellent très exactement les dispositions primitives de la bordure verte de la chienne; mais ils ne se transformeront pas ultérieurement en poches ectodermiques régulièrement circonscrites de tous côtés par l'ectoderme; cette tentative de formation d'une bordure verte avortera; l'hémorragie maternelle s'arrêtera, le sang extravasé, peu à peu résorbé par l'ectoderme, disparaîtra, ne donnera pas lieu à des produits dérivés de l'hémoglobine, et la région en question, après avoir présenté une coloration sanguine plus ou moins intense, n'arrivera pas à prendre la couleur verte caractéristique du bord du placenta du chien.

Notre étude de la formation abortive ectoplacentaire, aussi bien dite bordure verte abortive, au trentième jour, a commencé par les piliers ectodermiques, avec lesquels nous avons été amené à étudier la surface utérine dans laquelle ils s'implantent. Il nous faut maintenant revenir aux *arcades ectodermiques* interposées entre ces piliers. Elles sont constituées presque partout de belles et longues cellules cylindriques, dont le noyau est placé vers la partie basale du corps cellulaire, partie basale formée d'un protoplasma granuleux et foncé, tandis que le protoplasma de la portion libre et saillante est plus clair, finement vacuolaire, et renferme dans ses mailles un grand nombre de globules rouges maternels, dont nous venons de voir l'origine. Mais par places (en B,B, figure 125), les cellules ectodermiques cessent d'être cylindriques pour devenir cubiques et se stratifier sur deux rangs; et sur quelques autres points (par exemple dans le point *a* de la figure 127), cette disposition aboutit à une formation exubérante d'éléments, qui examinés à un fort grossissement (figure 124, en B) affectent le type plasmodial, c'est-à-dire que les cellules se fusionnent en une masse protoplasmique semée de noyau, entre lesquels ne sont que vaguement ou même pas du tout visibles des lignes de séparation intercellulaire. C'est ce que nous avions déjà entrevu, au vingt-huitième jour, sur la figure 121 (en B), mais à un état moins développé, et dans des conditions moins favorables d'observation, la pièce de la figure 121 ayant été conservée par le liquide de Muller.

Ces végétations plasmodiales des arcades ectodermiques sont une

des dispositions qui donnent le plus nettement à cette région le caractère de formation abortive ectoplacentaire. En effet ces végétations ne sont-elles pas identiques à celles qui, sur la figure 105 (pl. IX), au vingt et unième jour, représentent les premières poussées plasmodiales que l'ectoderme émet dans la muqueuse utérine pour procéder à l'édification de l'angio-plasmode ou ectoplacenta. Ici ces végétations ne rencontrent pas devant elles le terrain maternel, ne trouvent pas de surface d'implantation, et elles cessent de se développer. Celles qui rencontrent ce terrain, au-devant d'elles, se développent en piliers ectodermiques précédemment décrits (figure 125, en P,P), c'est-à-dire progressent un peu plus vers l'évolution ectoplacentaire type, puisqu'elles arrivent à aborder des vaisseaux maternels (figure 125) et à les envelopper partiellement, mais elles s'arrêtent à leur tour dans cet état, et toutes ces tentatives de production ectoplacentaire n'aboutissent pas. Mais il nous a paru intéressant de les étudier avec soin; elles nous montrent, sous une forme schématique, la manière dont se comporte l'ectoderme pour donner naissance au placenta fœtal; de même que l'ensemble des formations que produit dans cette région l'ectoderme nous schématise les premiers stades du développement de la bordure verte du placenta de la chienne.

Avant de quitter cette région de la formation ectoplacentaire abortive, faisons remarquer qu'ici le chorion est vascularisé par l'allantoïde, et cette disposition sera comme une dernière consécration du bien fondé de cette expression de *placenta abortif*. En effet, qui dit placenta, dit nécessairement formation recevant des vaisseaux fœtaux. Or, tandis que chez la chienne l'allantoïde ne dépasse pas les limites latérales du placenta, nous voyons, chez la chatte, cette vésicule venir s'étaler sur une notable portion de chorion en dehors du placenta (voir AL, fig. 127), dans la région polaire du chorion, précisément dans toute l'étendue des festons (1, 2, 3, 4, 5, fig. 127) que dessine ce chorion pour constituer la formation ectoplacentaire abortive ou rudimentaire. Il est vrai cependant que chez la chienne, tout en ne dépassant pas les bords de la ceinture placentaire, l'allantoïde vascularise les parois des poches de la bordure verte, et que les festons sus-indiqués sont, chez la chatte, des rudiments de cette bordure; mais il s'en faut de beaucoup que la bordure verte de la chienne ait une étendue comparable à celle des parties ici décrites chez la chatte. Quoi qu'il en soit, nous voyons que les vais-

seaux allantoïdiens sont ici développés surtout dans les épaississements mésodermiques de la base des piliers ectodermiques (en *c c*, figures 125 et 127) [1].

Notons, en passant, que, au delà de la formation abortive ectoplacentaire, la vésicule ombilicale (VO, fig. 122) s'applique au chorion, auquel elle est réunie par du tissu mésodermique; primitivement l'extrémité polaire de l'œuf n'était formée que de deux feuillets, l'ectoderme et l'endoderme (voir la fig. 102, au 21e jour), les deux lamelles mésodermiques du cœlome ne s'étendant pas alors jusque à cette extrémité polaire; mais avec les progrès du développement le mésoderme s'interpose entre les feuillets externe et interne jusque tout aux bouts de l'œuf, et réunit entre eux ces deux feuillets, comme le montre la figure 122, vers le trentième jour. Nous pensons donc que l'opinion opposée, émise par Fleischmann, n'est valable que pour des stades avancés. « Lorsque, dit cet auteur (*op. cit.*, 1889, p. 65), le cœlome s'étend en dehors de la partie embryonnaire de la paroi de l'œuf, la somatopleure double le chorion, tandis que le feuillet entodermique, doublé de la lame vasculaire, devient paroi de la vésicule ombilicale. Mais, vers les deux pôles du blastocyte, l'extension du mésoderme éprouve un arrêt et rencontre comme un obstacle infranchissable : il en résulte que ces deux extrémités conservent leur constitution primitive simple (à deux feuillets) et que jamais une couche mésodermique ne prend part à leur formation. » Il nous paraît évident que le mot jamais est de trop ici : en effet Fleischmann, dans ce passage, invoque la figure 2 de sa planche II, laquelle figure est d'un œuf très jeune; il faut dire que l'extension du mésoderme vers le pôle de l'œuf est très lente. et ne s'achève que tardivement; comme Fleischmann nous avons observé son absence sur ces pôles, à des stades relativement jeunes (voir nos figures 102 et 107).

2° *La formation ectoplacentaire abortive sur le placenta à terme.* — Le dernier chapitre de ce mémoire traitera de quelques dis-

1. Si évidente que soit cette disposition, il est toujours précieux, pour en accentuer la démonstration, d'avoir le témoignage d'un auteur dont la supériorité est incontestable en tout ce qui est injection et étude de la circulation du placenta. Or Tafani dit (*op. cit.*, p. 66) : « En dehors du placenta, le chorion reçoit encore des vaisseaux sur une certaine étendue. En détachant un fragment de ce chorion, dans les régions les plus voisines des bords du placenta, on le voit parcouru, sur la face qui regarde la muqueuse utérine, par des séries de légères saillies, qui s'anastomosent entre elles par des branches transversales. C'est dans ces saillies que les vaisseaux sont surtout nombreux, et ils forment des réseaux dont les capillaires sont immédiatement sous-jacents à l'épithélium. »

positions nettement caractérisées du placenta à terme, notamment de l'état des lamelles labyrinthiques et de la circulation fœtale dans les cloisons mésodermiques interposées à ces lamelles. Mais nous ne saurions remettre à ce moment la suite de l'étude de la formation ectoplacentaire abortive, et en finir dès maintenant avec elle sera d'autant plus logique que ce qu'il nous reste à en dire viendra confirmer la dénomination donnée à cette partie.

L'état que nous venons de décrire d'après la figure 127 paraît être le plus haut degré de développement que puisse atteindre cette formation. A partir de ce moment non seulement elle reste stationnaire, mais bientôt elle rétrograde pour disparaître plus ou moins complètement; sur les utérus à terme nous n'en avons plus trouvé de trace. Il est vrai que nous devons avouer n'avoir pas beaucoup multiplié nos recherches à cet égard, mais ce que nous avons trouvé et soigneusement étudié vers le milieu du second mois est assez explicite à cet égard. C'est ce que montre la figure 131. En partant du bord de la ceinture placentaire (B, fig. 131), bord très saillant et qui surplombe en dehors, le chorion (Ch) s'étend sur la surface de la région polaire de la loge utérine, sans plus présenter d'adhérences avec lui. Du côté du chorion, les piliers ectodermiques ont été résorbés, et toute la surface est régulièrement formée d'un bel épithélium à longues cellules cylindriques. Du côté de la muqueuse utérine, l'épithélium paraît s'être reconstitué dans les ouvertures des glandes et sur leurs intervalles; il n'y a plus d'hémorragie, et peu ou pas de détritus épithéliaux dits lait utérin. Ainsi les formations que nous avons dites abortives méritent d'autant mieux ce nom qu'elles ne persistent pas jusqu'à la fin de la gestation, et peuvent même disparaître vers le milieu du second mois. — Nous allons voir du reste que nous sommes à cet égard en parfait accord avec les auteurs qui ont suivi avec soin les transformations de cette région.

Historique. — Les dispositions que nous désignons sous le nom de formation ectoplacentaire abortive ont fixé l'attention de presque tous ceux qui ont étudié le placenta de la chatte. Quelques-uns ont comparé ou même identifié ces parties à la bordure verte de la chienne. Ce nous sera donc encore une occasion de bien préciser l'interprétation que nous avons donnée de cette bordure verte.

Turner, après avoir signalé la vascularisation du chorion en dehors

du placenta, nous paraît être le premier qui ait décrit les dispositions spéciales de ce chorion. « La portion extraplacentaire du chorion du chat, dit-il (*op. cit.*, p. 80), présente des particularités intéressantes. Plusieurs anatomistes ont avancé que chez les carnassiers les vaisseaux ombilicaux envoient de fines ramifications jusque vers les pôles du chorion ; mais on n'a pas suffisamment reconnu que ces vaisseaux, immédiatement au-dessous de la surface extérieure du chorion, forment un réseau capillaire serré, qui, tout en n'étant pas aussi riche que celui des parties lisses du chorion de la vache et de la brebis, est cependant assez développé pour donner, sur les pièces injectées, une coloration caractéristique au chorion. Cette vascularisation de la région lisse du chorion se montre non seulement vers le milieu de la gestation, mais on la reconnaît encore à l'époque normale de la parturition.

« La surface extérieure de la portion lisse du chorion de la chatte présente encore un autre caractère digne de remarque. Vers le milieu de la gestation, cette surface est marquée de taches et de lignes teintées en jaune clair, de façon qu'elle est incomplètement transparente. Examinée à un faible grossissement, elle montre en effet une apparence rugueuse, comme si de légères saillies y étaient produites par une substance étrangère, qu'on peut facilement enlever par le raclage à l'aide d'un scalpel [1]. Au microscope, cette substance apparaît formée de cellules très diverses de formes ; les unes sont des écailles aplaties, d'autres sont très allongées, cylindriques, et d'autres enfin arrondies, et, dans presque toutes, le noyau est relativement large et bien distinct. Ces cellules sont probablement produites par une prolifération de l'épithélium qui revêt la surface du chorion. Sur un placenta à terme, cette surface ne présente plus de rugosités, mais elle est parsemée de taches opaques qui la rendent irrégulièrement transparente : au niveau des taches opaques, on trouve des amas de fines granulations, au milieu desquelles on ne distingue plus que vaguement des contours de noyaux et de corps cellulaires, de sorte qu'il est probable que ces opacités sont dues à des amas de cellules épithéliales qui subissent une dégénérescence granuleuse, sans doute de nature graisseuse. » (*Op. cit.*, p. 81.)

1. Cette description donne ce qu'on peut constater à l'œil nu ou à la loupe, et ce qu'on obtient par l'examen microscopique des éléments dissociés, par raclage, de la surface du chorion. On voit combien est supérieure à tous égards la méthode des coupes, qui nous présente les parties dans leurs rapports e connexions naturelles.

Tafani complète la description de Turner. L'anatomiste anglais n'avait insisté que sur les aspects du chorion; l'anatomiste italien porte son attention sur la muqueuse utérine correspondante, et décrit l'état de ses glandes, étude qui en effet est en rapport avec sa préoccupation constante de démontrer la production du lait utérin. « La région de l'œuf, dit Tafani (*op. cit.*, p. 59 et 60), et de la muqueuse utérine qui va de la ceinture placentaire à l'entrée du canal de communication entre deux cavités de gestation, présente une coloration en rouge brun, comme celle d'une extravasation sanguine. Là il est facile de séparer les formations fœtales d'avec les maternelles [1], et on reconnaît qu'en effet est interposée entre elles une matière de couleur rouge sombre. A ce niveau, et surtout dans les zones les plus voisines du placenta proprement dit, les glandes utérines sont hypertrophiées et leur canal excréteur est allongé : le revêtement épithélial de ces glandes présente un processus de chromatolyse très actif et on trouve de nombreuses granulations graisseuses dans les cellules. L'ectoderme du chorion correspondant est formé de cellules longues et cylindriques, qui deviennent graduellement plus courtes à mesure qu'elles occupent des surfaces plus voisines de l'extrémité de l'œuf. Le corps de ces longues cellules cylindriques renferme de nombreuses gouttes d'une substance spéciale; il semble que ces cellules se sont assimilé les matières qui sont accumulées entre la muqueuse utérine et le chorion, et leur aspect rappelle en effet celui de l'épithélium intestinal pendant l'absorption des graisses. Mais les granulations ainsi absorbées par ces cellules sont de diverses natures, les unes manifestement graisseuses, c'est-à-dire colorées en noir par l'acide osmique, les autres au contraire vivement teintées par les réactifs caractéristiques de la chromatine nucléaire. Sur quelques rares points, enfin, on trouve quelques cellules contenant des granulations brunes, probablement dérivées de la matière colorante du sang extravasé. Toutes ces substances contenues dans les cellules épithéliales du chorion proviennent de l'espèce de bouillie qu'on trouve entre le chorion et la surface de la muqueuse utérine, bouillie qui est formée par la

1. Il est malheureusement trop facile de détacher ces parties les unes des autres, c'est-à-dire qu'il est difficile d'obtenir des pièces où soient conservés les piliers ectodermiques avec leurs implantations dans le tissu utérin, ce qui fait que ces dispositions n'ont pas été observées par les divers auteurs, qui par suite n'ont pas reconnu la véritable signification de cette formation placentaire abortive, non plus que de la bordure verte de la chienne.

destruction des cellules de la surface de la muqueuse utérine, par la destruction des cellules épithéliales des canaux excréteurs des glandes, et enfin par l'extravasation sanguine qui a lieu à ce niveau, toutes ces parties se mêlant au liquide sécrété par les glandes. »

Fleischmann (*op. cit.*, 1889, pages 66 et 68) a également porté son attention sur ces parties, mais en insistant spécialement sur la muqueuse utérine. « Dans la région de la *coupole* [1], dit-il, la muqueuse utérine est en voie de destruction ; du moins ai-je observé bien des fois, en ouvrant de jeunes renflements de gestation, que cette muqueuse forme une membrane friable, composée d'éléments dissociés et de sang coagulé. » Puis, plus tard, à une période plus avancée, il observe que la coupole est devenue très étendue ; il pense qu'une nouvelle muqueuse s'y est développée ; cette nouvelle muqueuse, dit-il, est remarquable en ce qu'elle ne possède pas de glandes ; mais elle forme des plis très nombreux et très vasculaires, de sorte qu'on peut penser qu'elle est aussi le siège d'échange entre la mère et le fœtus. En effet le chorion est adhérent aux saillies de cette muqueuse, mais il ne forme pas de villosités. Il propose de donner le nom de *faux placenta* à cette muqueuse utérine de nouvelle formation et au chorion qui lui adhère.

Très remarquables à notre point de vue, c'est-à-dire pour la question du syncytium (ou de l'ectoplacenta), sont des descriptions et interprétations de Strahl. « La région des bords du placenta, dit-il (*op. cit.*, p. 123), présente des aspects divers selon les différentes périodes de la gestation. Quand on ouvre un renflement utérin vers le milieu de la gestation, on trouve, contre le bord du placenta, un anneau, une bordure de couleur rouge sombre. Mais on ne trouve plus rien de semblable sur le placenta à terme... il n'y a plus une extravasation sanguine limitée aux bords du placenta, mais du sang répandu d'une manière diffuse au niveau de toute la coupole de l'œuf [2]. »

Puis passant à la description des parties qui sont immédiatement en dehors du placenta, il dit (pages 129 et 130) : « Les parties voisines du bord du placenta, environ vers le milieu de la gestation, présentent les dispositions représentées dans la figure 9,

1. Fleischmann appelle *coupole* ce que nous nommons *région polaire* de l'œuf ou de la cavité de gestation.

2. Bien certainement cette extravasation sanguine générale et diffuse, *sur le placenta à terme*, est accidentelle, et résulte de déchirures.

(fig. XLIV ci-contre), à un très faible grossissement : la région A est le bord du placenta proprement dit; en C est la portion de chorion et de muqueuse utérine désignées par Fleischmann sous le nom de coupole; et entre les parties A et C, est interposée la région marginale qu'il s'agit d'étudier et que je désignerai sous le nom *périplacenta*, expression empruntée à Minot [1]. A ce niveau on trouve une transformation particulière des glandes utérines, qui sont allongées, et dont les ouvertures, dilatées, donnent lieu, par places, à la formation d'un syncytium. Ce syncytium est en partie détaché de la couche qui lui a donné naissance, et se trouve plus

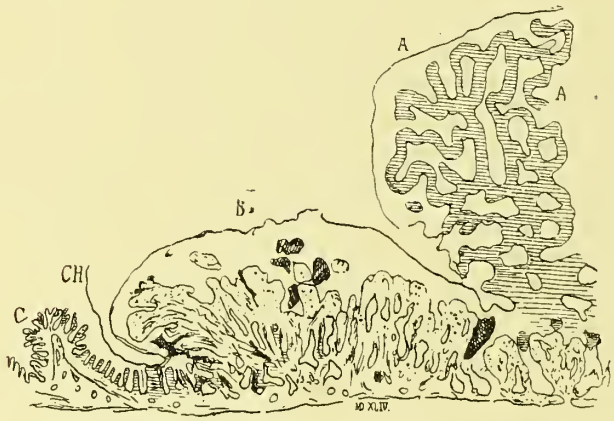

Fig. XLIV. — Strahl; 1890; mémoire IV, fig. 9. — « Bords du placenta du chat; — A, placenta; — B, périplacenta; — C, muqueuse de la région de la coupole; — les taches noires de la région B représentent du sang extravasé. » — A propos du manque de netteté et de précision de cette figure, nous ne pouvons que répéter ce que nous avons dit précédemment pour la fig. XL.

ou moins libre au-dessous de l'ectoblaste chorial. On trouve de plus, dans cet espace entre le chorion et la muqueuse utérine, une série de grosses et petites extravasations sanguines, qui, sur une coupe, sont plus ou moins indépendantes les unes des autres. Par places, on peut reconnaître d'où vient ce sang extravasé, car on voit le syncytium se détacher de la surface de la muqueuse, et, à ce niveau, les vaisseaux maternels mis à nu donner naissance à une petite hémorragie. Mais les faits plus particuliers sont relatifs à la

1. C'est à propos du placenta du lapin que Minot a employé cette expression (voir sa figure reproduite à la page 157, fig. XIV, du *placenta des Rongeurs*); nous n'avons en effet connaissance d'aucun travail dans lequel Minot ait traité du placenta des carnassiers.

manière dont le syncytium se comporte vis-à-vis de l'ectoblaste chorial. Celui-ci est formé de longues cellules cylindriques, qui renferment une grande quantité de globules sanguins n'ayant subi presque aucune altération. Or le syncytium, bien reconnaissable à sa forme et à sa coloration intense, non seulement va s'attacher à ces cellules épithéliales, mais on le voit encore s'insinuer entre elles, de façon à pénétrer jusqu'au niveau du tissu conjonctif allantoïdien qui double l'épithélium du chorion. On trouve ainsi divers points au niveau desquels les éléments du syncytium se sont interposés entre les cellules ectoblastiques, les ont détachées de la membrane conjonctive allantoïdienne et se sont fixés sur cette membrane. L'épithélium ectoblastique est alors interrompu par des masses syncytiales à noyaux multiples. Il faut donc admettre que les formations syncytiales, après s'être détachées de l'épithélium utérin, sont capables de se déplacer, de se mouvoir. Du reste on trouve des parties de ce syncytium qui ont englobé des globules sanguins, ce qui montre bien encore que le syncytium n'est pas un produit de désagrégation cellulaire, mais un complexus cellulaire qui possède tous les attributs de la vie [1]. »

« Sur les pièces du terme de la gestation, continue Strahl (pages 130 et 131), les parties diffèrent considérablement de ce qui vient d'être décrit. En effet, il n'y a plus alors de périplacenta bien distinct. Je pense que le périplacenta a été amené peu à peu à faire partie du placenta proprement dit [2]. Du reste il faut ajouter que sur les placentas non achevés, le périplacenta n'est pas toujours aussi bien développé que celui que nous venons de décrire, d'après une pièce exceptionnellement favorable pour cette étude. C'est en vain que dans ces formations du bord du placenta, chez la chatte,

1. Combien est précieux pour nous ce passage où se révèle toute la pensée de Strahl et où éclate avec évidence son erreur; ainsi son syncytium provient bien du détritus glandulaire (Strahl nie l'état de détritus, de désagrégation il est vrai), qui, organisé en masses plasmodiales, remonte de la profondeur vers la superficie et va s'attacher au chorion, s'insinuant même entre les cellules de celui-ci! Combien aussi sont justifiées par là nos minutieuses descriptions. Le lecteur a pu trouver que certains détails étaient de trop dans notre étude de la formation abortive; que les figures 121 et 124 venaient surcharger nos planches. Cependant ces figures sont indispensables pour juger des descriptions de Strahl, et nous pouvons maintenant nous contenter d'y renvoyer le lecteur pour faire la critique des interprétations de l'auteur. Dans un sujet aussi complexe que le placenta, aucun détail n'est inutile; il peut être insignifiant par lui-même, mais très important par les erreurs auxquelles il a donné lieu.

2. Inutile de réfuter cette hypothèse.

j'ai recherché les produits de décomposition du sang qu'on trouve chez les autres carnassiers. Chez le chien, ce sont d'innombrables cristaux d'hémoglobine, puis la matière verte bien connue... chez la chatte je n'ai rien trouvé de semblable jusqu'à présent. Sans doute le sang extravasé est-il très rapidement résorbé par le chorion; avec cette hypothèse concorde ce fait que les globules sanguins qu'on trouve dans les cellules épithéliales du chorion sont à peine altérés, et que, d'autre part, le sang extravasé n'est jamais aussi abondant que chez le chien, le renard, le blaireau, etc. » Pour tous ces derniers détails nos observations concordent entièrement avec celle de Strahl.

Nous terminerons cet historique par l'analyse des études de Heinricius sur ces mêmes parties, études très exactes, mais incomplètes, au moins pour ce qui concerne l'épithélium du chorion (ectoderme). Nous rappelons que précédemment nous avons à peu près établi la chronologie des renflements utérins dont il a fait l'étude.

Déjà sur le second des utérus qu'il a étudiés (*op. cit.*, page 361), et que nous considérons comme répondant au vingt-septième jour, il constate que la portion de muqueuse qui ne prend pas part à la formation du placenta proprement dit, c'est-à-dire la muqueuse des régions polaires, ne conserve pas sa constitution primitive. Les glandes y présentent une hypertrophie remarquable... On trouve alors (page 364) des amas de globules sanguins interposés entre le chorion de l'œuf et la muqueuse utérine, aussi bien que entre les saillies de cette muqueuse et jusque dans les cavités des glandes. Sans doute, dit-il, ces globules du sang sont sortis des vaisseaux maternels et ont traversé l'épithélium. Du côté de l'épithélium du chorion ces globules se réunissent en amas relativement considérables, et sont accolés à cet épithélium, dont les cellules ont pris une forme nouvelle; ce sont de grandes cellules, très allongées, avec un gros noyau. A cette époque, on ne constate pas encore, comme on le trouvera plus tard, que ces cellules aient absorbé des globules sanguins intacts.

Sur l'utérus dont l'embryon avait 25 millimètres de long, il constate (page 365) que, sur les bords du placenta, on retrouve ces mêmes amas de globules du sang. Les cellules épithéliales du chorion, petites et arrondies au niveau du placenta, sont ici très allongées et remplies de globules sanguins. En s'éloignant davantage, là où on ne trouve plus d'amas sanguins au-dessous du chorion, les

cellules épithéliales de celui-ci deviennent de nouveau petites et basses.

Sur l'utérus dont l'embryon mesurait 5 centimètres il constate (page 368) que la destruction de l'épithélium glandulaire et la formation de ce qu'on a appelé lait utérin s'étend au delà du placenta proprement dit, c'est-à-dire se produit également dans la muqueuse utérine des régions situées immédiatement en dehors du placenta, régions au niveau desquelles il n'y a pas pénétration de villosités choriales dans la muqueuse [1], qui est simplement recouverte par le chorion. Là aussi il y a hypertrophie des glandes; l'épithélium se modifie de telle manière que les cellules les plus voisines du chorion deviennent plus volumineuses, présentent des granulations graisseuses et des noyaux très foncés. En même temps l'épithélium du chorion n'est plus formé, comme dans le placenta, de cellules basses et petites, mais d'éléments très allongés, comme ceux qui revêtent les extrémités des villosités placentaires; dans les deux cas ces longues cellules servent à l'absorption du lait utérin. En examinant des parties un peu plus éloignées du bord du placenta, on trouve, entre le chorion et la muqueuse utérine, ces amas de globules sanguins, déjà signalés dans les stades précédents, mais actuellement beaucoup plus développés; le microscope y montre non seulement des hématies, mais encore des cristaux de sang, des débris de cellules glandulaires, avec des noyaux ratatinés, très colorables. Comment ce sang est-il sorti des vaisseaux pour arriver dans les cavités glandulaires et de là entre le chorion et la surface de la muqueuse, c'est ce qu'il est difficile de dire; vraisemblablement se produit-il une sorte de filtration du sang entre ou au travers des cellules épithéliales; mais cependant on ne voit pas de sang au niveau de ces éléments.... Ces amas de sang sont recouverts par le chorion, dont les cellules sont pleines de globules sanguins. Ces cellules sont d'un volume et d'une longueur remarquables; elles renferment des globules sanguins, ainsi que de fines granulations, semblables à celles du détritus des cellules glandulaires. Ces particularités des cellules du chorion sont identiques à ce que Lie-

1. Sans doute il n'y a pas pénétration, dans la muqueuse utérine, de villosités choriales en tant que villosités mésodermiques, mais il y a implantation de villosités ectodermiques (nos *piliers ectodermiques*), et c'est là essentiellement ce qui fait de cette région une formation ectoplacentaire *rudimentaire*, qui même disparaît ensuite et mérite ainsi le nom d'*abortive*.

berkuhn et Heinricius ont observé pour le placenta du chien. Tafan avait insisté sur cette propriété qu'ont les cellules choriales du chat de s'incorporer des globules du sang (page 369). Enfin pour le placenta à terme, Heinricius déclare qu'on ne trouve plus trace de ces amas de sang entre le chorion et la muqueuse utérine; l'épithélium du chorion, en dehors de la zone placentaire, est alors formé de cellules basses; les glandes, à ce niveau, sont revêtues de hautes cellules cylindriques (page 370).

A propos de ces hémorragies ou extravasats sanguins au niveau de la formation ectoplacentaire abortive, Heinricius est amené à revenir sur ce qu'il avait dit précédemment de la bordure verte du placenta de la chienne. Nous tenons à reproduire encore ce passage de son mémoire parce qu'il marque bien que ni Heinricius, ni Strahl, n'ont compris la signification de cette bordure verte, qui est, répétons-le encore une fois, une hémorragie maternelle régulièrement circonscrite et enkystée par des tissus fœtaux. « Chez le chat, dit Heinricius (*op. cit.*, page 372), j'ai trouvé les extravasats sanguins disposés comme les décrit Strahl. Pour ce qui est de la bordure verte du placenta du chien, je n'y ai pas vu non plus une cavité dans laquelle circulerait le sang. Je considère qu'il s'agit là purement et simplement d'un extravasat sanguin, absolument comme chez le chat et chez quelques autres animaux. Dans mon premier mémoire j'ai employé l'expression de *sinus* simplement pour désigner une collection sanguine analogue à une formation vasculaire. Mais je reconnais que cette expression est mal choisie, et qu'il aurait mieux valu dire seulement *amas sanguin* ou *extravasat sanguin*. Et en effet, dans mon mémoire sur le placenta du chien, je déclare que je n'ai pu constater la présence d'un endothélium vasculaire, et que le sang me paraît librement répandu dans les tissus des bords du placenta. »

Or à tout cela nous répondons : non, la bordure verte de la chienne n'est plus un extravasat irrégulier comme celui qu'on trouve temporairement chez la chatte; c'est un extravasat qui a pris, par la suite du développement, une disposition régulière et bien définie. L'expression de sinus convient très bien alors pour le désigner. Si les parois de ce sinus ne présentent pas d'endothélium vasculaire, qu'importe; on ne peut refuser le nom de sinus aux conduits sangui-maternels de l'ectoplacenta des rongeurs, où ces sinus, comme celui de la bordure verte de la chienne, n'ont

d'autre paroi que les éléments ectodermiques fœtaux qui les circonscrivent. Chez la chatte au contraire, la région du placenta abortif n'arrive pas à s'organiser en sinus, et le sang reste bien réellement extravasé entre le chorion et la muqueuse utérine. Il ne faut pas assimiler ces extravasats à la bordure verte, pas plus qu'il ne faut assimiler la formation ectoplacentaire abortive au placenta proprement dit. L'extravasat de la chatte pourrait devenir bordure verte si l'ectoderme le circonscrivait et l'enkystait régulièrement, mais ce processus ne se produit pas, et l'extravasat finit par disparaître; de même l'ensemble de la formation abortive pourrait devenir véritable formation placentaire si les piliers ectodermiques continuaient à pénétrer dans la muqueuse utérine et à s'y développer en enveloppant les vaisseaux; mais ce processus s'arrête, les piliers ectodermiques disparaissent, et le chorion redevient à peu près lisse. Ce qui se produit, au milieu de la gestation, en dehors des bords de la ceinture placentaire de la chatte, est donc, comme nous l'avons dit, à la fois une bordure verte abortive et une formation ectoplacentaire ou angio-plasmodiale abortive; et on ne peut pas s'étonner que cela puisse être ces deux choses à la fois, puisque nous avons vu que la bordure verte, à son début, est un mode particulier du processus qui produit ailleurs l'ectoplacenta ou angio-plasmode proprement dit. Tout ceci n'est pas pure conception théorique; ce sont des faits qui se lisent sur nos figures.

3° *La limite marginale des attaches du placenta fœtal.* — Dans une étude qui a pour objet de mettre en évidence la signification du placenta fœtal comme édification ectodermique, nous ne devons négliger aucun des détails relatifs aux types variés que peut, selon les régions, présenter la formation ectoplacentaire. C'est à ce titre que nous décrivons ici, sous le nom de *larme marginale*, une disposition particulière que nous avons à plusieurs reprises rencontrée à l'extrême limite externe (limite marginale) des attaches du placenta fœtal sur les formations maternelles.

Sur la figure 127 (pl. XI), on voit que, en suivant l'ectoplacenta de sa partie moyenne vers son bord (de gauche à droite sur la figure), on trouve, en arrivant au niveau de ce bord, que les dernières lamelles labyrinthiques s'insèrent en bas sur une formation basale (M) qui n'adhère pas aux parties maternelles sous-jacentes.

Cette formation basale, que nous nommerons *lame marginale*, se compose, sur la figure 127, de deux lames basales entre lesquelles est une arcade ectodermique encore épaisse et massive (en M, fig. 127). On pourrait penser qu'il s'agit ici de parties artificiellement arrachées de leurs adhérences; mais cette interprétation nous paraît peu vraisemblable vu le nombre de cas où nous avons trouvé cette disposition, alors que rien ne montrait une dislocation des diverses parties de la coupe. Toujours est-il que cette lame marginale se retrouve sur les placentas arrivés aux dernières périodes de leur développement et présente alors des caractères très nets.

La figure 132 (en M) représente cette lame marginale, d'après une coupe, sur un placenta à peu près à terme. On s'orientera bien sur la signification de cette figure d'ensemble, en remarquant que la partie gauche de la figure représente une série de lames basales se divisant en haut en lamelles labyrinthiques, s'attachant en bas sur la couche des glandes utérines, et que la partie droite de la figure représente en haut le bord saillant et surplombant du placenta (comparer avec la région B de la figure 131), avec le chorion qui s'en détache, et en bas la muqueuse utérine (E). Le large espace, sans doute artificiellement agrandi, qui est ici entre le chorion et la muqueuse utérine correspondante, représente ce qui fut un moment la formation abortive ectoplacentaire, formation qui a disparu maintenant, puisque nous sommes ici en présence d'une pièce prise presque à terme. La *lame marginale* (M) se présente comme une énorme lame basale, ou comme résultant de la fusion de plusieurs lames basales en une masse commune. Nous en faisons l'étude en ce moment, c'est-à-dire à la suite de la formation abortive ectoplacentaire, parce qu'elle a, avec cette formation, un caractère commun, celui de ne pas pénétrer dans le terrain maternel, de ne pas s'y implanter par des racines ; en effet sa face inférieure est libre; son extrémité interne seule adhère à la muqueuse utérine; son extrémité externe se continue avec le chorion. Ce sont ces deux extrémités que nous devons particulièrement étudier.

L'extrémité externe (A, fig. 132) de la lame marginale est représentée, à un grossissement de 325, dans la figure 135. En bas (en 1) la masse de cette lame dessine une grosse saillie qui proémine, libre, entre le chorion et la muqueuse utérine. Elle est formée de cellules ectodermiques, dont la plupart sont restées de dimensions moyennes ;

quelques-unes, dans la partie centrale, ont évolué dans le sens de cellules géantes, mais sans atteindre les dimensions considérables, ni surtout la forme arrondie que les éléments de ce genre présentent dans d'autres régions du placenta (voir, dans cette même figure, les lamelles labyrinthiques qui partent de la lame marginale); quelques-unes enfin ont pris la disposition que nous désignons sous le nom de *couche nucléaire*; les éléments ectoplacentaires ont donc évolué ici selon les diverses formes qu'ils présentent dans les autres régions, soit dans les lames basales, soit dans les lamelles labyrinthiques. En haut (en 2, fig. 135), la lame marginale donne insertion au chorion; il est intéressant de voir comment, à partir de ce point, des cellules épithéliales de ce chorion, d'abord cubiques, en tout semblables à celles de la lame marginale, deviennent graduellement plus hautes, pour prendre la forme cylindrique, et constituer finalement ces longues cellules cylindriques précédemment décrites, à noyau placé dans la base du corps cellulaire, tandis que la partie libre de ce corps proémine et se dilate vers son extrémité libre. De semblables dispositions, des formes de transition ainsi graduées suffiraient pour montrer la communauté d'origine de l'épithélium du chorion et des éléments qui forment soit la lame marginale, soit les lames basales du placenta; mais nous avons eu, à ce dernier égard, d'autres preuves bien plus démonstratives, à savoir la série continue des dérivations pendant les premiers stades du développement. Mais comme nous savons que divers auteurs, tels que Heinricius et Strahl, n'ont pas étudié ces premiers stades, nous tenions à insister sur les dispositions qui, même lorsque les parties sont avancées dans leur développement, permettent encore de reconnaître, entre les éléments anatomiques, une filiation qui a échappé à ces auteurs.

L'extrémité interne (B, fig. 132) de la lame marginale est représentée à un grossissement de 325 fois, dans la figure 136, en M, le reste de cette figure (toute la portion gauche) montrant une arcade ectodermique (A E) et une lame basale proprement dite (L B). Nous avons tenu, en figurant cette extrémité interne, par laquelle la lame marginale s'implante sur la muqueuse utérine, à montrer qu'ici les dispositions rappellent celles des lames basales et des lames mésentériformes du placenta de la chienne. En effet on voit ici (en M F) une cloison utérine interglandulaire se prolonger et donner attache par son extrémité au prolongement corres-

pondant de la lame marginale. Comme dans les parties sus-indiquées de la chienne, l'épithélium qui revêt les deux faces de la cloison interglandulaire s'atrophie et se réduit à une mince couche amorphe au niveau de l'attache des parties fœtales. Ce sont des dispositions qu'on rencontre rarement pour les lames basales proprement dites de la chatte, et que nous tenions à indiquer, parce qu'elles montrent bien que, malgré les grandes différences entre le placenta de la chienne et de la chatte, les dispositions de même ordre présentent, de l'un à l'autre de ces carnassiers, des formes de transition ; c'est-à-dire que toutes ces dispositions ne sont pour ainsi dire que des variations sur un même thème; pour le cas spécial, le thème commun est celui d'une greffe de formations fœtales sur les tissus utérins, et les variations consistent en ce que tantôt les formations fœtales pénètrent sous forme de racines dans la muqueuse utérine, ou que tantôt la muqueuse utérine se prolonge en lamelles saillantes qui portent les formations fœtales à leurs extrémités.

La suite de cette figure 136 est destinée à l'étude des arcades ectodermiques (AE), du détritus glandulaire, et des lames basales (LB) ; nous avons déjà analysé précédemment ces parties, sur lesquelles nous allons du reste revenir en examinant leur état sur le placenta à terme.

G. — *Le placenta à terme.*

Par placenta à terme, et faute de dates précises, nous entendons les placentas recueillis à partir environ du milieu du second mois jusqu'à la fin de la gestation (qui est de 60 à 65 jours chez la chatte) ; en effet, dès le milieu du second mois, les formations placentaires ont acquis des dispositions qui restent les mêmes jusqu'au terme.

Le placenta fœtal est alors très puissant, très épais, relativement aux parties maternelles correspondantes qui sont réduites à leur minimum. La figure 131 (pl. XII), qui n'est cependant que de la première moitié du second mois, montre déjà cette disproportion dans l'épaisseur de la couche des glandes maternelles d'une part et de la couche des lamelles labyrinthiques d'autre part; et la fig. 141, que nous prenons comme type du milieu du second mois, ne montre plus, à ce faible grossissement, la couche des glandes

que comme un liséré foncé sous-jacent à la puissante formation labyrinthique.

En étudiant le placenta à la fin de la période de remaniement nous avons, pour diverses questions, empiété sur la description du placenta à terme, par exemple pour les canaux de distribution du sang maternel, et pour toutes les régions qui sont en dehors du placenta proprement dit (formation abortive ectoplacentaire). Il ne nous reste plus guère qu'à examiner la constitution des lamelles labyrinthiques et celle des cloisons mésodermiques qui leur sont interposées et qui contiennent les vaisseaux fœtaux.

1° *Lamelles labyrinthiques.*

Il faut décrire à part leurs extrémités supérieures, leurs extrémités inférieures, et leurs parties moyennes, ces dernières formant la portion de beaucoup la plus étendue, puisqu'elle va de la surface fœtale à la surface maternelle du placenta.

a. Partie moyenne des lamelles labyrinthiques, ou *lamelles labyrinthiques proprement dites.* — Nous avons laissé ces lamelles, au vingt-huitième jour (fig. 128) et un peu après (fig. 129, pl. XI), alors qu'elles étaient constituées par une partie centrale formée alternativement d'un capillaire maternel et d'un groupe de deux à trois cellules géantes, et par une partie périphérique, superficielle, dite *couche nucléaire*, dans laquelle les noyaux étaient disposés sur deux rangées, une superficielle et une profonde. Avec les progrès du développement les cellules géantes deviennent de plus en plus volumineuses et plus rares, c'est-à-dire qu'on arrive à trouver finalement, sur une coupe de lamelle suivie selon sa longueur, la disposition alternante suivante très régulière : une cellule géante, un capillaire maternel, une cellule géante, un capillaire maternel, et ainsi de suite. D'autre part la couche nucléaire devient de plus en plus mince, ses noyaux de plus en plus tassés, avec très peu de protoplasma interposé; cette couche se colorant toujours très fortement par les réactifs.

Les diverses figures de la planche XII montrent les acheminements successifs vers cet État final. Par exemple, sur les figures 134, 135 et 136, nous voyons des cellules géantes très grosses; mais elles sont souvent au nombre de deux entre deux capillaires maternels voisins, et de plus il y a par places (surtout sur la

figure 134) des formes de transition entre les cellules géantes et les éléments de la couche nucléaire; c'est qu'ici nous sommes vers l'extrémité inférieure des lamelles labyrinthiques et que dans ces régions, comme dans les lames basales, les parties restent à un état de développement moins avancé. Mais sur les figures 139 et 140 nous trouvons à peu près les dispositions caractéristiques, susénoncées, du placenta à terme. — La première (figure 139) est d'un placenta fixé par l'alcool absolu; les vaisseaux maternels étaient remplis de globules du sang, maintenus dilatés par ce contenu, et cependant on voit que les cellules géantes ont un diamètre égal à celui de ces vaisseaux. La couche nucléaire, très mince, présente des noyaux tellement tassés les uns contre les autres qu'il n'y a plus guère moyen de distinguer s'ils sont disposés sur deux rangs; cependant cet arrangement est encore sensible par places. Un fait plus remarquable c'est que cette couche nucléaire dessine des ondulations, car elle forme des festons saillants au niveau de chaque capillaire maternel ou de chaque cellule géante, et des festons rentrants au niveau de l'intervalle qui sépare une cellule géante d'un capillaire maternel; dans ces festons rentrants, où souvent la couche nucléaire semble s'insinuer entre le capillaire et la cellule géante, les noyaux sont accumulés en plus grand nombre. Partout ces noyaux sont petits, ovales, très chargés de chromatine. — La seconde figure (figure 140) est d'un placenta dont les vaisseaux fœtaux avaient été injectés, mais très peu distendus par l'injection, et la pièce avait été conservée dans l'alcool ordinaire. Ici la couche nucléaire, fortement colorée, se fait remarquer par ses lignes limites bien dessinées : le protoplasma granuleux et foncé de cette couche n'a pas subi la rétraction qu'il présente par l'action de l'alcool absolu. La pièce injectée ayant été placée en totalité dans l'alcool ordinaire, on peut dire que celui-ci n'est arrivé qu'à l'état dilué dans l'épaisseur du placenta au contact des éléments anatomiques. Cet alcool affaibli a permis à la couche nucléaire de se gonfler légèrement et de se mouler sur les parties entre lesquelles elle est située, d'un côté sur les cellules géantes et capillaires maternels, d'un autre côté sur les capillaires fœtaux. Ceux-ci, avec le mésoderme qui les contient, se sont rétractés ensuite, par l'effet des manipulations ultérieures (alcool absolu, essence de cèdre, inclusion à la paraffine) et ont laissé leur empreinte sur la couche nucléaire, qui maintenant, comparativement avec la figure 139, outre les grands festons

sus-indiqués qu'elle décrit dans son ensemble, présente, en dehors, des encoches surajoutées, dont chacune répond à un capillaire fœtal. Nous en conclurons que cette couche nucléaire demeure jusqu'à la fin assez malléable; qu'elle se moule sur les parties entre lesquelles elle est interposée, et que ses noyaux sont encore mobiles dans son intérieur, puisque dans la figure 140 nous voyons ces noyaux s'accumuler plus nombreux là où la couche présente des épaississements, et devenir plus rares là où elle est mince, comme s'ils avaient été refoulés de ces derniers points par les pressions imprimées à la surface de la couche. Nous en conclurons donc aussi qu'il ne faut attribuer aucune importance à la disposition sur deux rangées distinctes que présentent souvent ces noyaux, et que nous allons constater encore dans des conditions particulières de préparation, de sorte qu'il n'y a aucune base sérieuse à l'interprétation des auteurs qui, partant de cette disposition des noyaux en deux rangées, ont voulu voir dans la couche nucléaire deux formations différentes, d'origines opposées, un épithélium fœtal (du chorion) dans la rangée externe ou superficielle, un épithélium maternel dans la rangée interne ou profonde, et qui, lorsqu'ils ne distinguent plus nettement ces deux rangées, en concluent que l'épithélium, l'ectoderme fœtal a disparu, et que seuls persistent les éléments de l'épithélium utérin.

Il nous reste à examiner les divers aspects que les éléments des lamelles labyrinthiques présentent sur des placentas tout à fait à terme, c'est-à-dire de chattes qui étaient évidemment tout près de mettre bas. Nous avons tenu à examiner ces pièces après l'action de divers réactifs, et dans différentes conditions (injection des vaisseaux, ou hémorragies ayant vidé ces vaisseaux), parce qu'on obtient ainsi des aspects très divers, qui, tout en confirmant nos conclusions générales sur la constitution des lamelles labyrinthiques, permettent de comprendre les résultats auxquels sont parvenus les auteurs qui n'ont employé qu'un réactif, par exemple le liquide de Muller. Nous ferons cette étude avec les figures 150 à 153 de la planche XIII.

La figure 150 est d'un placenta qui s'était à peu près complètement vidé de son sang maternel, tandis qu'une injection avait été poussée dans les vaisseaux fœtaux (la figure ne tient pas compte de ce dernier détail); la pièce avait été ensuite, par petits fragments, traitée par l'alcool absolu. Les dispositions des cellules

géantes et de la couche nucléaire sont ce que nous avons déjà constaté sur d'autres pièces (voir la figure 139), seulement la couche nucléaire est peut-être ici plus rétractée que jamais, les noyaux, au moins les plus externes, paraissant presque nus. Mais le fait le plus frappant est la rétraction des capillaires maternels, dont le diamètre est extrêmement réduit, dont la lumière a presque disparu, comblée par les corps cellulaires de l'endothélium. Ces cellules endothéliales sont rétractées, aussi hautes que larges, avec un beau noyau, et l'aspect de la coupe du capillaire est presque méconnaissable. Déjà chez le chien, à une autre période, nous avions vu, dans des conditions semblables, se produire des dispositions identiques des capillaires maternels (voir, pl. IV, les figures 41, 42 et 43). Inutile d'insister sur ces aspects, la figure 150 étant assez explicite par elle-même; et du reste ces aspects n'ont pas donné lieu à des interprétations erronées; nous les décrivons donc ici comme simple curiosité, et aussi pour attirer l'attention sur les cellules endothéliales des capillaires maternels, cellules relativement volumineuses, à corps protoplasmique bien distinct, à noyaux renflés, caractères qui les distinguent des cellules des capillaires fœtaux (voir les figures suivantes).

La figure 151 est d'une pièce conservée par le liquide de Muller : les noyaux ont un aspect homogène, sans grains chromatiques, ce qui est caractéristique de l'action de ce liquide; la couche nucléaire est gonflée, et son aspect contraste singulièrement avec celui de la figure précédente, puisque on voit ici distinctement deux rangées de noyaux, et que, pour la rangée profonde, le protoplasma est par places individualisé en corps cellulaires autour de chacun d'eux. Nous ne croyons pas que l'action du liquide de Muller puisse donner l'aspect de cette figure 151 à une pièce qui, par l'alcool absolu, prendrait les dispositions de la figure 150; certainement ici intervient aussi une différence d'âge, et de fait la figure 151 est d'un placenta dont le fœtus mesurait une longueur de 6 centimètres seulement, quoique la mère nous eût été amenée comme à terme.

La figure 152 est de ce même placenta dont le fœtus mesurait 6 centimètres; mais la pièce avait été traitée par l'alcool dilué, afin d'obtenir un certain degré de dissociation des parties. C'est ce qui s'est produit en effet, et en même temps une distinction très nette en deux zones s'est faite dans la couche nucléaire; la rangée externe de noyaux est renfermée dans une très mince zone de protoplasma

plus clair, et ces noyaux sont plus petits et plus aplatis; les noyaux de la rangée interne un peu plus gros, se rapprochant davantage de la forme sphérique, sont dans une couche de protoplasma plus abondant, plus granuleux et plus foncé. On conçoit donc que, d'après de semblables aspects, on ait pu croire à l'existence, sur chaque face d'une lamelle labyrinthique, de deux couches épithéliales différentes, dont la plus superficielle, en voie d'atrophie et de disparition, représenterait un dérivé de l'ectoderme fœtal; mais, dans ces questions, il ne faut pas interpréter d'après des aspects divers, qui peuvent résulter, comme c'est ici le cas, de différenciations d'une même formation en zones diverses; il faut suivre pas à pas, par tous les stades de l'évolution, l'origine des éléments; or cette étude, précédemment exposée, nous montre que, dans les lamelles labyrinthiques, tout, excepté les capillaires maternels, est d'origine fœtale, de dérivation ectodermique.

Enfin nous terminerons par la figure 153. Celle-ci est d'une chatte certainement tout à fait à terme. La pièce avait été recueillie avec les plus grandes précautions pour éviter tout écoulement de sang maternel ou fœtal, puis plongée dans le liquide de Kleinenberg. Les vaisseaux se sont trouvés généralement gorgés de sang, mais plus sur certaines portions que sur d'autres, comme si le liquide sanguin avait reflué des secondes dans les premières, et avait largement distendu les vaisseaux de celles-ci. La figure 153 est d'une des portions où les vaisseaux, aussi bien fœtaux que maternels, étaient distendus au maximum. Par l'action fixatrice du liquide de Kleinenberg, puis celle des alcools de plus en plus forts, les parties n'ont subi aucune rétraction et sont demeurées rigoureusement en place. On voit bien alors comment la couche nucléaire est d'une substance pour ainsi dire malléable dans laquelle les capillaires fœtaux viennent se loger; nous étudierons dans un instant la disposition régulière de ces capillaires en deux rangées. Pour le moment, nous nous bornerons aux remarques suivantes : les capillaires fœtaux sont bien moins volumineux que les maternels; mais leur nombre plus grand compense cette différence de calibre; le tissu conjonctif embryonnaire, qui relie entre eux les capillaires fœtaux, est très peu abondant, presque méconnaissable; dans certains points, la couche nucléaire étant très amincie, les capillaires fœtaux viennent presque au contact des capillaires maternels. Cette disposition est physiologiquement équivalente de celle que nous

avons décrite chez la chienne, où nous avons vu les capillaires du fœtus pénétrer dans le plasmode des lamelles labyrinthiques; mais combien elle est différente morphologiquement. Chez le chien il n'y avait rien d'analogue aux cellules géantes de la chatte. Il est très remarquable de voir, sur des animaux aussi voisins, les rapports physiologiques s'établir de manières si diverses, et il est probable qu'à cet égard les placentas des autres carnassiers nous réserveraient bien des surprises, s'il était facile d'en recueillir les pièces en assez grande abondance pour suivre sans lacune le développement des parties. C'est pourquoi nous avons voulu limiter nos recherches à la chienne et à la chatte, et on voit maintenant pourquoi nous n'avons pas mêlé l'étude de l'une avec celle de l'autre, mais présenté bien séparément l'analyse de ces deux types de formations placentaires.

Avant d'en finir avec l'analyse des lamelles labyrinthiques, fixons encore une fois notre attention sur les cellules géantes, pour faire un rapprochement avec le placenta des rongeurs. Chez le lapin, la souris, le rat, le cochon d'Inde, nous avons déjà trouvé bien des formes de cellules géantes, développées dans les régions les plus diverses du placenta. Toujours ces cellules géantes étaient d'origine ectodermique. Nous en retrouvons maintenant chez la chatte, et encore d'origine ectodermique. Il est donc bien remarquable de voir, chez ces espèces si différentes, se réaliser cette forme particulière d'évolution de l'ectoderme. Nous n'en conclurons pas cependant que partout et toujours les cellules géantes placentaires doivent être d'origine ectodermique; mais cependant, lorsque nous rencontrerons ces formes géantes, une des premières hypothèses qui se présentera sera de les rattacher aux dérivés du feuillet externe. Nous verrons ultérieurement comment cette manière de voir pourra nous servir pour interpréter certains éléments du placenta humain.

Chez les rongeurs, les cellules géantes ectodermiques paraissent avoir surtout des fonctions mécaniques, de soutènement. Il nous semble qu'un rôle semblable pourrait leur être attribué dans les lamelles labyrinthiques de la chatte. C'est une interprétation qui vient spontanément à l'esprit, en présence des dispositions de la figure 153; il semble que les cellules géantes sont placées dans l'épaisseur de la lamelle labyrinthique, alternant régulièrement avec les capillaires maternels, pour empêcher que ces capillaires

ne soient comprimés; ces cellules forment comme un squelette central à la lamelle labyrinthique; elles s'opposent à ce que, sous l'influence de la pression du sang dans les capillaires fœtaux, les deux faces de la lamelle labyrinthique viennent à se rapprocher de manière à effacer la lumière du capillaire maternel. Il est vrai que nous avons vu cette lumière s'effacer par le fait de l'écoulement complet du sang maternel (figure 150), mais cette dernière condition était tout à fait en dehors de ce qui se passe normalement. — Peut-être aussi ces cellules ont-elles un rôle plus important, relatif à l'élaboration des éléments nutritifs empruntés au sang maternel, et qu'elles transmettraient au sang fœtal; dans ce cas elles feraient partie de ce que Hubrecht a appelé le *trophoblaste*, et en effet les cellules du trophoblaste sont toutes d'origine ectodermique (voir *Placenta des Rongeurs*, page 275).

b. Extrémité supérieure des lamelles labyrinthiques. — Les lamelles labyrinthiques prennent naissance, à la surface fœtale du placenta, par subdivision des branches que fournissent à ce niveau les canaux de distribution du sang maternel. Sur la figure 141 (pl. XII), nous avons étudié la disposition d'un de ces canaux, et la manière dont il s'épanouit, vers son extrémité supérieure, donnant naissance à une série de branches divergentes. Sur la figure 147 (pl. XII), nous avons vu ces branches divergentes telles qu'elles se présentent sur une coupe horizontale de la surface fœtale du placenta, c'est-à-dire sur une coupe superficielle et parallèle à cette surface. La figure 142 nous permet maintenant de voir, sur une coupe verticale, comment ces branches terminales des canaux de distribution donnent naissance aux lamelles labyrinthiques. Or, à ce niveau, la constitution histologique des parties montre des transitions graduelles en partant du type structural précédemment étudié des canaux de distribution, pour arriver au type des lamelles labyrinthiques proprement dites. Dans la figure 145 est représentée une des branches terminales d'un canal de distribution, par exemple la branche qui occupe la partie moyenne de la figure 142.

Nous y retrouvons la même structure décrite pour les canaux de distribution, d'après les figures 143 et 144, mais très simplifiée. Autour du capillaire maternel est la même couche claire, mais très mince, provenant de la transformation de cellules géantes, dont la partie correspondante s'est fusionnée en une couche striée; puis

viennent, plus en dehors, des cellules géantes revêtues d'une couche nucléaire qui pénètre entre ces cellules et les encadre pour ainsi dire. Il n'y a pas lieu d'insister sur cette description, tant l'interprétation des parties est facile, après ce que nous avons vu précédemment à propos des figures 143 et 144. Mais ces formes simplifiées, ces dispositions de transition sont intéressantes à signaler, parce qu'elles nous montrent la constitution commune de toutes ces formations ectoplacentaires, et que, des variations locales, résulte la conception du type commun et fondamental, à savoir l'évolution des cellules de l'ectoderme selon la forme cellules géantes et la forme dite couche nucléaire.

Une dernière forme de transition nous est encore présentée par les lamelles labyrinthiques au niveau de leur point de départ de la branche correspondante du canal de distribution. Ici encore (partie inférieure de la fig. 145) nous trouvons à la périphérie une couche nucléaire, et au centre des cellules géantes; mais celles-ci sont accumulées en grand nombre (figure 145, en AP) à l'origine même de la lamelle; puis, en suivant celle-ci en descendant (figure 142), on voit, qu'à mesure qu'elle se subdivise, on arrive à ne plus trouver que trois ou quatre, puis deux ou trois, et enfin le plus souvent une seule cellule géante, alternant, dans l'épaisseur de la lamelle, avec un capillaire maternel. — Parfois cependant la lamelle labyrinthique, dans son trajet descendant, conserve encore un certain temps une disposition caractérisée par l'abondance relative des cellules géantes; c'est ce que représente la figure 145 bis. Les cellules géantes y sont remarquables par leur volume; l'une d'entre elles présente deux noyaux, ce qui semblerait indiquer que ces éléments, parvenus à cet état, sont encore capables de se multiplier.

c. Extrémité inférieure des lamelles labyrinthiques. — Quelques mots suffiront pour ces extrémités inférieures; ici encore il s'agit de signaler des formes de transition entre la constitution des lames basales et celle des lamelles labyrinthiques proprement dites. Les figures 133, 134, 135 et 136 (pl. XII) abondent de détails sur ces formes de transition.

La lame basale (figure 133) est une formation massive : ses deux faces latérales sont revêtues d'une couche nucléaire qui se prolonge dans son intérieur en lui donnant un aspect réticulé, moiré ou zébré tout à fait caractéristique. Strahl a vu dans cette disposition

l'indication de deux formations d'origine différente; mais l'étude que nous avons faite précédemment de l'évolution de ces parties (voir les figures 120 et 123, pl. XI) nous a suffisamment éclairé sur leur signification; ce sont toujours les mêmes différenciations, selon deux types opposés, des éléments primitifs de l'ectoplacenta. Les cellules géantes disposées entre ces prolongements de la couche nucléaire sont de forme polyédrique, régulièrement disposées les unes contre les autres, comme les éléments d'un épithélium ordinaire. A mesure qu'on monte de la lame basale vers les lamelles labyrinthiques, les cellules géantes deviennent moins nombreuses, puis, soit graduellement (fig. 133), soit tout à coup (figures 134, 135, 136), elles prennent une forme arrondie, s'isolent plus complètement et présentent les dispositions caractéristiques de la lamelle labyrinthique proprement dite. Sur la figure 136, en 1, on voit d'une manière particulièrement nette les formes de transition entre les divers types de cellules géantes d'une part, et d'autre part les éléments de la couche nucléaire et ceux des arcades ectodermiques; il en est de même, et peut-être plus nettement encore, pour la figure 135 (en 2); les origines communes de ces éléments, démontrées par l'étude de leur formation successive, sont donc encore indiquées par les formes intermédiaires qu'on retrouve, en certains points, même lorsque le placenta a acquis sa constitution définitive.

2° *Cloisons mésodermiques et vaisseaux fœtaux.*

En étudiant le remaniement du placenta par la pénétration du mésoderme allantoïdien, et en décrivant la formation graduelle des lamelles labyrinthiques, notamment d'après des coupes horizontales (fig. 117, pl. X; 130, pl. XI; 138, pl. XII), nous avons du même coup donné tous les détails nécessaires sur les modifications de formes des villosités mésodermiques qui, d'étroites et allongées, triangulaires sur une coupe transversale, s'étalent et s'élargissent graduellement en minces cloisons. Celles-ci prennent ensuite, comme les lamelles labyrinthiques auxquelles elles sont interposées, une disposition flexueuse qui aboutit finalement, sur le placenta à terme, à l'aspect compliqué et réellement labyrinthique que nous présente la figure 148. Sur cette figure, les lamelles labyrinthiques ayant seules été reproduites, les espaces laissés en blanc correspondent aux formations mésodermiques interposées. Le grand espace blanc, du centre

de la figure, est un gros prolongement de mésoderme, comme on en voit deux, en coupe verticale, sur la figure 142. Ces gros prolongements mésodermiques, autour desquels sont disposées les ramifications terminales des canaux de distribution du sang maternel, contiennent les ramifications des gros vaisseaux allantoïdiens. Dans les minces cloisons mésodermiques on trouve surtout des capillaires.

Sur une coupe horizontale d'un placenta dont les vaisseaux fœtaux ont été injectés par l'une des artères ombilicales, la vascularisation des cloisons mésodermiques présente des dispositions très particulières, et dont les principaux détails ont été depuis longtemps signalés par divers auteurs (Turner, Tafani, etc.). Ces dispositions consistent en ce que les deux faces de la cloison mésodermique supportent un réseau capillaire serré, continu, également développé partout, tandis que dans l'épaisseur même de la cloison, en son centre, se trouvent des vaisseaux plus volumineux, mais présents seulement de place en place, dans les points où une cloison est un peu épaissie. Étudions ces deux ordres de vaisseaux.

Sur la figure 146 (pl. XIII), qui représente la coupe horizontale d'un placenta injecté (coupe parallèle à la surface du placenta et passant à peu près par le milieu de son épaisseur), on voit que les cloisons mésodermiques affectent en général une forme étoilée (dérivant de leur forme primitive, lors de leur apparition, voir par exemple la figure 130), c'est-à-dire se composent de branches qui viennent confluer en des sortes de points nodaux; ce sont ces points nodaux, épaississements de la cloison, qui contiennent un vaisseau relativement volumineux (en N, N, fig. 146). Ces vaisseaux ont la structure de larges capillaires, car, si à leur paroi endothéliale s'ajoute extérieurement une adventice de cellules conjonctives, cette adventice n'est pas nettement distincte du tissu conjonctif embryonnaire ambiant. Les injections, surtout les injections incomplètes, mal réussies (et on trouve toujours, sur une pièce bien injectée, des régions qui ne le sont qu'imparfaitement), montrent que ces gros capillaires se remplissent de la matière poussée par une artère ombilicale avant que cette matière arrive dans les petits capillaires de la surface de la cloison. Il est donc évident que les gros capillaires en question jouent le rôle d'*afférents* vis-à-vis des autres. C'est un fait que nous avons constaté à bien des reprises sur la pièce à laquelle est empruntée la figure 146, et ce fait a été démontré avec tant de netteté par Tafani, que nous n'avons pas cru devoir multiplier les

recherches à cet égard. Nous dirons donc que ces afférents parcourent de haut en bas, de la surface fœtale vers la surface maternelle, les épaississements nodaux des cloisons mésodermiques; en haut ils proviennent des branches de division des artères ombilicales (voir fig. 142); en bas, ils donnent naissance aux réseaux capillaires des deux surfaces des cloisons mésodermiques, réseaux dans lesquels le sang remonte, par un trajet récurrent, de la face maternelle vers la face fœtale du placenta.

C'est également sur la figure 146 que nous voyons bien, en coupe, les capillaires de ces deux réseaux superficiels de la cloison mésodermique. Ces petits vaisseaux, ayant été fortement remplis par l'injection, sont distendus, et d'une part font saillie à la surface de la cloison, d'autre part empiètent dans l'épaisseur de celle-ci; il en résulte une disposition alternante d'une régularité frappante, c'est-à-dire que, en suivant sur la figure 146 une cloison qui court de bas en haut, on voit très régulièrement la section d'un capillaire qui déborde la cloison à gauche, puis la section d'un capillaire qui la déborde à droite, puis de nouveau un capillaire saillant à gauche, et ainsi de suite ; puis, quand on arrive à un épaississement nodal de la cloison, on voit ces petits capillaires demeurer à la surface de cet épaississement, dont le centre est occupé par un des afférents précédemment décrits. Du reste, il n'est pas nécessaire de pièces injectées pour constater ces dispositions des petits capillaires, et par exemple la figure 153 en donne une idée très exacte.

La manière dont se comportent ces petits capillaires au niveau des épaississements nodaux montre qu'ils forment deux réseaux, un sur chaque face de la cloison mésodermique. Sur les pièces non injectées, en examinant ces cloisons là où elles sont un peu épaisses, ou par exemple à leurs extrémités inférieures, là où les afférents donnent naissance aux réseaux capillaires, on voit très bien cette localisation des petits capillaires en deux systèmes distincts, un pour chaque face de la cloison; c'est ce que montrent les figures 135 et 136. Mais souvent aussi, comme sur les figures 123 et 134, ces capillaires ne sont pas visibles, et leur présence ne se traduit que par la plus grande abondance de noyaux sur les bords de la cloison mésodermique. C'est que les réactifs ont fait subir une certaine rétraction à ces cloisons, dont les capillaires, s'ils n'étaient maintenus béants par le sang, se sont effacés de sorte que leur lumière a complètement disparu.

Cette rétraction des cloisons mésodermiques est extrêmement

fréquente; on peut presque dire qu'elle est la règle, et qu'on n'y voit guère échapper que quelques pièces fixées par le liquide de Kleinenberg (voir la figure 153, pl. XIII). Or les dispositions qu'on observe à la suite de cette rétraction, lorsque des lumières de capillaires restent béantes, sont très instructives. Elles nous montrent (comme sur la figure 139 et surtout sur la fig. 140) que le capillaire fœtal est à nu, non enveloppé de tissu mésodermique, sur une moitié de sa circonférence; par cette partie de sa surface il est logé dans les encoches que présente la surface de la lamelle labyrinthique, ainsi que nous l'avons décrit à propos de la couche nucléaire de cette lamelle. Nous voyons donc que, dans tous les placentas que nous avons étudiés jusqu'ici, les dispositions sont telles que l'espace, les parties interposées entre le sang fœtal et le sang maternel, soient réduites au minimum.

Les dispositions que nous venons de décrire pour le double réseau capillaire des cloisons mésodermiques ont été bien représentées par Turner dans la fig. 2 de sa planche I (*op. cit.*, 1876); mais elles ont été surtout décrites avec un grand soin et une parfaite exactitude par Tafani. Nous avons déjà vu que cet auteur avait très bien étudié les gros canaux des distributions du sang maternel. Voici comment il décrit la distribution du sang fœtal (*op. cit.*, p. 64 et 65) : « Les artères ombilicales, une fois arrivées à la surface du placenta, se séparent pour se porter l'une à droite, l'autre à gauche. Chacune se divise ensuite en ramifications secondaires qui donnent à leur tour naissance aux vaisseaux afférents proprement dits du réseau capillaire fœtal. Ces afférents fœtaux se portent directement, sans se diviser, jusque dans les couches les plus profondes du placenta. C'est là seulement qu'ils se subdivisent pour donner naissance au réseau capillaire fœtal. Ce réseau capillaire forme dans chaque villosité un double système, c'est-à-dire que, en comparant une villosité à une feuille allongée, on voit qu'elle possède un réseau capillaire à mailles régulières sur chacune de ses faces; les deux réseaux s'anastomosent de place en place par quelques branches transversales. Le sang fœtal, amené par les afférents rectilignes au niveau de l'extrémité profonde de la villosité, parcourt ce double réseau en se dirigeant de la surface maternelle vers la surface fœtale du placenta, où il se jette dans les origines des veines ombilicales.

« Les rapports réciproques des réseaux capillaires maternels et fœtaux présentent par suite une disposition très régulièrement alter-

nante : dans toute coupe faite parallèlement à la surface du placenta, on trouve toujours un réseau de capillaires maternels disposés en un seul plan, et à côté deux réseaux de capillaires fœtaux, parallèles entre eux et parallèles avec le premier réseau. On voit du reste qu'ici le sens de la circulation obéit aux mêmes lois que nous avons trouvées chez les autres animaux; le sang, dans les capillaires maternels, marche de la surface fœtale vers la profondeur, tandis que dans les capillaires fœtaux il circule en direction inverse. Mais chez aucun animal ces dispositions ne sont aussi faciles à reconnaître que dans le placenta de la chatte. »

Historique sur la constitution des lamelles labyrinthiques du placenta à terme.

Dans la constitution des lamelles labyrinthiques du placenta à terme, le fait le plus saillant est certainement la présence et les dispositions des cellules géantes. Dans le court historique qui va suivre, nous avons surtout pour but de montrer : 1° que quelques auteurs n'ont pas signalé ces cellules géantes, ce qui prouve tout au moins qu'ils n'avaient pas étudié des placentas à terme, de même qu'ils n'avaient pas observé les premières phases de la formation ectoplacentaire; 2° que ceux qui les signalent les identifient presque toujours aux cellules de la sérotine humaine, interprétation qui ne sera pas sans importance pour nous quand nous aurons ultérieurement à juger de leurs descriptions du placenta de l'espèce humaine.

Turner (*op. cit.*, page 76) parle à peine des lamelles labyrinthiques, et insiste surtout sur les villosités fœtales (cloisons ou lames mésodermiques allantoïdiennes). De la conception qu'il s'était faite des premiers développements du placenta (villosités choriales pénétrant dans des cryptes de formation nouvelle et sans connexion avec les glandes utérines primitives) dérive naturellement la manière dont il interprète la constitution du placenta achevé. « Les villosités choriales sont disposées en folioles larges et sinueuses, qui s'effilent vers leurs extrémités profondes ou utérines. Sur une coupe verticale on voit que ces villosités se dirigent en droite ligne de la surface fœtale vers la surface maternelle, et que les trabécules de tissu maternel, qui forment les parois des cryptes logeant les villosités fœtales, montent de la région maternelle vers la surface fœtale, en passant entre ces villosités, dont elles suivent toutes les sinuosités,

de façon à leur former un revêtement intime; sur une coupe transversale ou horizontale, on voit que ces trabécules forment en effet une série de lames, disposées en trajets sinueux et ondulés entre les villosités. Entre le placenta proprement dit et la musculature utérine est une couche sérotine bien définie, dont l'épaisseur égale celle de la musculature elle-même. Cette couche est traversée par les nombreux vaisseaux destinés au placenta; mais outre les vaisseaux, cette caduque sérotine renferme encore des éléments épithéliaux; en effet, sur des coupes fines, on y distingue des tubes, sectionnés en diverses directions, et tapissés intérieurement par un épithélium; ces tubes ont le même diamètre que les glandes tubulaires qui existent dans la sérotine aux époques moins avancées de la gestation, et ne sont en effet autre chose que les glandes préexistantes de cette portion de la muqueuse utérine... Les trabécules ou lames maternelles, qui se prolongent dans le placenta entre les villosités fœtales, sont en continuité avec cette sérotine et sont revêtues d'une couche épithéliale dont les cellules sont semblables à celles de la caduque sérotine. »

Ainsi pas un mot des cellules géantes. Cependant, dès 1875, Hennig nous semble les avoir signalées, sous le nom de cellules de la sérotine, car il fait remarquer les différences considérables (elles sont plus considérables qu'il ne dit) de volume entre ces prétendues cellules sérotines et ce qu'il appelle cellules épithéliales fœtales. En effet C. Hennig (*op. cit.*, page 98) [1] décrit le placenta du chat comme un complexus de colonnes (lamelles) enchevêtrées : les vaisseaux maternels, entourés d'une mince rangée de cellules de la sérotine, pénètrent profondément entre les fines villosités fœtales configurées en doigt de gant... Les cellules de la sérotine sont disposées par groupes à éléments peu nombreux; elles mesurent 20 μ en diamètre, et leur noyau de 9 à 11 μ. Bien différentes sont les cellules épithéliales des villosités fœtales, cellules très abondantes, pressées les unes contre les autres, petites, et à noyaux ovales; elles mesurent environ 9 μ, et leurs noyaux 2. 5 μ. — Evidemment l'auteur n'a pas étudié le placenta tout à fait à terme, et le stade qu'il décrit n'est guère que du vingt-huitième jour (voir la fig. 128 de notre planche XI).

1. C. Hennig, Uber die Placenta der Katze (*Sitzungsb. der Naturforsch. Gesellschaft, zu Leipzig*; numéros 9-10, octobre-décembre 1875, page 97).

Nous avons, à propos du placenta du chien, analysé le mémoire de Heinz. Cet auteur donne aussi, presque sans commentaires, une figure des éléments du placenta du chat [1]; cette fois il s'agit bien d'un placenta à terme; les cellules géantes sont bien représentées, dans leurs vraies proportions. On voit par la légende de l'auteur (fig. ci-contre) que Heinz désigne simplement ces éléments sous le nom de cellules sérotines.

Strahl (*op. cit.*, 1890) est extrêmement laconique sur le placenta à terme. Il ne figure que peu ou pas les cellules géantes des lamelles labyrinthiques (sa figure 15, pl. VII, est relative seulement aux éléments des parties les plus profondes du placenta). Quant aux lamelles labyrinthiques, voici comment il les décrit (*op. cit.*, p. 125) : « Les changements que présente le placenta à terme comparativement à celui du milieu de la gestation, se rapportent d'une part à la forme des villosités choriales qui prennent la disposition en lamelles, comme l'ont fort bien décrit divers auteurs et notamment Turner, et d'autre part à l'amincissement des couches épithéliales interposées entre les vaisseaux maternels et fœtaux. Tandis que à la base et au sommet des villosités fœtales on distingue encore bien l'ectoblaste chorial et l'épithélinm syncytial, ces couches épithéliales s'amincissent sur la partie moyenne des villosités, de sorte qu'on ne voit le plus souvent qu'une seule couche d'éléments, c'est-à-dire de petites cellules très fortement colorées, à contours mal délimités, cellules que je considère, d'après les caractères de leurs noyaux, comme dérivant du syncytium utérin..... Tafani a déjà signalé cet amincissement et cette réduction en une seule couche, d'un épithélium formé d'abord de deux rangs de cellules; mais il pense que la couche fœtale disparaît complètement; je crois plutôt

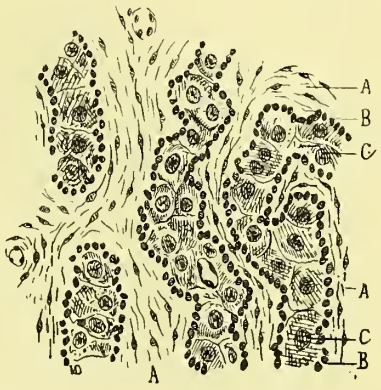

Fig. XLV. — Heinz, 1888, pl. VII, fig. 3. — Légende de l'auteur : « Placenta du chat; — A, stroma des villosités fœtales; — B, épithélium de ces villosités; — C, cellules sérotines ».

1. R. Heinz, *Untersuch. über den Bau und die Entwickelung der menschlichen Placenta* (arch. f. Gynækol., tome 33; 1888).

que ses éléments sont très fortement aplatis et deviennent ainsi moins visibles ; et c'est pourquoi, par places, sur une préparation du placenta à terme, on peut encore apercevoir distinctement les deux couches. » Evidemment il ne s'agit dans tout cela que des éléments que nous décrivons sous le nom de couche nucléaire.

Ce n'est qu'avec Heinricius que nous trouvons de nouveau (après Heinz) de très bonnes figures des cellules géantes. Mais cet auteur, s'il représente exactement ces éléments, s'explique à peine sur leur signification. Voici les deux seuls passages, très brefs, dans lesquels il y soit fait allusion.

D'abord (*op. cit.*, p. 369), il dit : « Sur le placenta d'un embryon long de 9 centimètres et demi, les villosités choriales sont de plus en plus pressées les unes contre les autres. Entre elles on voit les vaisseaux maternels, dont la paroi est formée de grandes cellules endothéliales, avec noyaux grands et transparents. Sur ces vaisseaux repose directement l'épithélium des villosités ; mais les cellules de cet épithélium sont maintenant moins régulièrement disposées (voir fig. 18 ; XLVI ci-contre), formant plutôt des amas divers qu'une couche uniforme ; les noyaux de ces cellules sont les uns volumineux, non modifiés, les autres petits, et très colorables, c'est-à-dire contenant de très nombreux corpuscules de chromatine. »

A la lecture de ce passage, et à l'inspection de la figure à laquelle il y est fait allusion (fig. XLVI, A, ci-contre), on peut se demander si les cellules géantes y sont désignées par les « grandes cellules endothéliales » des vaisseaux maternels, ou par les noyaux volumineux des cellules épithéliales des villosités. Et la figure ne vient pas éclaircir ces doutes, car si les cellules géantes y sont représentées, elles ne sont par contre l'objet d'aucune mention dans la légende, et d'aucune lettre de renvoi dans le dessin. — Cependant il n'y a pas de doute à avoir ; Heinricius considère les cellules géantes comme des éléments de son syncytium. En effet il les décrit et les figure avec cette interprétation au niveau de ce que nous appelons lames basales. Voici en effet le second passage que nous avons à citer, et qui cette fois est plus explicite, grâce surtout à la figure qui l'accompagne : « La figure 20, dit-il (*op. cit.*, pl. 370), montre la constitution des parties qui enveloppent immédiatement un vaisseau maternel dans les régions profondes du placenta (fig. XLVI, B, ci-contre). Immédiatement en dehors de la paroi endothéliale on trouve de grosses cellules avec noyaux volumineux et clairs ; ce sont des

éléments du syncytium; en dehors de ceux-ci sont d'autres cellules, tantôt disposées en rangées, tantôt groupées en amas, tantôt enfin isolées; leurs noyaux se colorent fortement; leur protoplasma est également foncé. » Il faut avouer que c'est être bien peu explicite relativement à des éléments anatomiques si remarquables par leur volume et par leurs dispositions.

De ces courtes indications historiques nous tirerons cette conclusion que la plupart des auteurs qui se sont occupés du placenta du chat n'ont porté une attention suffisante ni sur les premières, ni sur les dernières phases de sa formation. Ils n'ont pas reconnu que le placenta est un organe soumis à une évolution continue, depuis le jour de sa première apparition jusqu'à l'époque de la parturition, et que pour faire l'histoire complète de ses éléments il faut les suivre dans toutes leurs transformations successives. C'est une conclusion à laquelle nous étions semblablement arrivé pour le placenta des rongeurs.

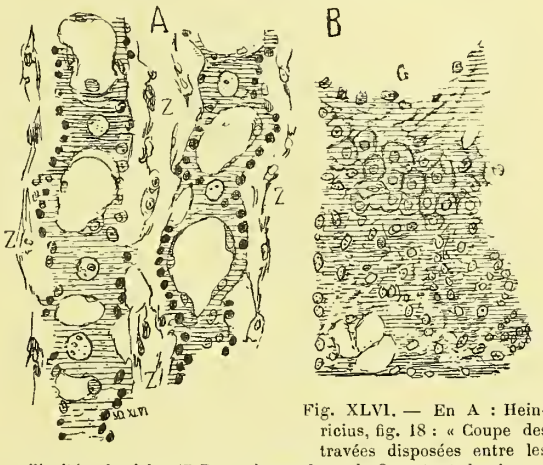

Fig. XLVI. — En A : Heinricius, fig. 18 : « Coupe des travées disposées entre les villosités choriales (Z,Z); embryon long de 9 cent. et demi. » — En B : Heinricius, fig. 20 : « Parois des vaisseaux placentaires; G, lumière du vaisseau; embryon de 9 cent. et demi ».

Comme conclusion générale du présent travail, nous reproduirons les termes d'une communication préliminaire faite à la Société de biologie le 30 décembre 1893 (*Compt. rend.*, p. 1059). Comme chez les rongeurs, disions-nous, le placenta fœtal a pour origine une formation ectodermique qui se greffe sur la muqueuse utérine et végète dans la profondeur. La couche ainsi formée, dite lame ectoplacentaire, enveloppe de toutes parts les vaisseaux (capillaires) maternels de la muqueuse utérine et les englobe dans sa masse; mais, tandis que chez les rongeurs les parois endothéliales de ces vaisseaux sont résorbées et que le sang maternel arrive

ainsi à circuler dans des lacunes creusées en plein plasmode ectoplacentaire, au contraire, chez la chienne, la paroi des capillaires maternels subsiste, et la formation ectoplacentaire, au lieu d'être formée uniquement d'éléments fœtaux, renferme en plus certains éléments de tissus maternels, à savoir la paroi endothéliale des capillaires où circule le sang de la mère. C'est pourquoi nous donnons à la formation ectoplacentaire de la chienne le nom d'*angioplasmode*, pour rappeler cette double constitution du placenta fœtal, cette double origine de ses éléments.

Chez la chatte, l'ectoplacenta renferme également ces deux éléments, parois vasculaires maternelles, et édifications ectodermiques fœtales; mais ces dernières ne prennent pas la disposition plasmodiale; les cellules ectodermiques, en se multipliant, ne se fusionnent pas en une masse protoplasmique continue; elles conservent leur individualité, et l'ectoplacenta est ainsi constitué par des assises multiples de cellules, dont certaines couches rappelent à bien des égards la couche malpighienne de l'épiderme. L'ectoplacenta est alors un véritable épithélium, et, ayant englobé les capillaires maternels, il présente un type parfait et singulièrement développé d'épithélium vasculaire; or, chose singulière, dans cet épithélium vasculaire, les éléments épithéliaux sont d'origine fœtale, et les éléments vasculaires sont d'origine maternelle.

Ces dispositions du placenta fœtal chez les carnassiers, c'est-à-dire la présence de formations ectodermiques contenant des vaisseaux avec leurs parois endothéliales, et non de simples lacunes sanguines, comme chez les rongeurs, ces dispositions représentent une forme de transition entre le placenta des rongeurs d'une part, et d'autre part celui des ruminants et des pachydermes. Chez les rongeurs, entre le sang maternel et le sang fœtal ne sont interposées que la paroi capillaire fœtale et les couches ectodermiques; chez les carnassiers, les parties interposées entre ces deux sangs sont, outre la paroi capillaire fœtale et l'ectoderme, la paroi endothéliale vasculaire maternelle; qu'à ces parties s'ajoute encore l'épithélium utérin conservé, et nous aurons le type structural du placenta des pachydermes et ruminants. C'est ce que nous montrerons par de prochaines études, c'est du reste ce qui est bien connu de par toutes les descriptions classiques Seulement les auteurs qui se sont occupés du placenta, partant de celui des ruminants, où la persistance de l'épithélium utérin est évidente, ont hâtivement généralisé cette dis-

position, et se sont efforcés de retrouver cet épithélium utérin chez les carnassiers, aussi bien que chez les rongeurs. Sur ce point nos résultats sont absolument décisifs, l'épithélium utérin disparaît de très bonne heure, chez ces derniers animaux, là où le placenta fœtal va se développer, et il n'en reste aucune trace.

Les conceptions générales des auteurs, tels que Ercolani par exemple, sur la structure du placenta, ont eu ce tort de partir d'une disposition existant chez la vache ou la brebis, et de torturer ensuite l'interprétation des faits pour retrouver la même disposition chez les autres mammifères. Or il n'y a pas, dans la série des mammifères, un seul et même type structural du placenta ; il y a des types très différents ; mais ces types sont réunis entre eux par des formes de transition ; c'est comme forme de transition que le placenta des carnassiers est particulièrement intéressant, d'une part à cause de la constitution angio-plasmodiale de l'ectoplacenta de la chienne, et d'autre part à cause de la disposition épithéliale, à cellules distinctes, de l'ectoplacenta de la chatte.

Explication des Planches VIII à XIII (Placenta de la Chatte).

PLANCHE VIII.

Fig. 85. — Coupe de la corne utérine d'une jeune chatte; grossissement de 12 fois.

Fig. 86. — Coupe de la corne utérine d'une chatte adulte, à l'époque du rut; grossissement de 12 fois.

Fig. 87. — Coupe d'une corne utérine dans laquelle ont été recueillis des ovules à l'état de sphère blastodermique (environ au neuvième jour). Grossissement de 12 fois; — *a*, *a*, embouchures des glandes longues; — *b*, *b*, premières indications de l'apparition des glandes courtes ou cryptes de nouvelle formation.

Fig. 88. — Utérus de chatte au onzième jour; grossissement de 10 fois. — En A et C, les portions de l'utérus intermédiaires à deux renflements de gestation; — en B, renflement de gestation; — O, parois de la vésicule blastodermique; — E, épaississement embryonnaire de ces parois.

Fig. 89. — Les éléments des feuillets blastodermiques de l'œuf de la figure 88. Grossissement de 350. — En A, région médiane de la tache embryonnaire (E, fig. 88); — en B, limites externes de cette tache;— en C, le blastoderme en dehors de la tache embryonnaire.

Fig. 90. — Deux glandes longues (A, A) et, entre leurs embouchures, les cryptes ou glandes courtes (B, B), encore peu développées, au onzième jour de la gestation; grossissement de 80 fois. — En C, une portion de tube glandulaire appartenant non à un crypte, mais à une glande longue atteinte tangentiellement par la coupe.

Fig. 91. — Un crypte ou glande courte, au onzième jour, au grossissement de 325. — E, épithélium cylindrique de la surface libre de la muqueuse utérine; — G, épithélium cubique de la cavité du crypte.

Fig. 92. — Mêmes parties que dans la figure 90, au douzième jour de la gestation; mêmes lettres; même grossissement.

Fig. 93. — Mêmes parties au quatorzième jour. — En B, la continuité des diverses parties d'une glande longue; là où une pareille continuité ne se présente pas, il est impossible, dans les deux tiers supérieurs de la couche glandulaire, de distinguer ce qui est crypte ou portion de glande longue. — De B à E, couche dite couche des cryptes; de B à C, couche des glandes permanentes, c'est-à-dire des parties profondes des glandes longues; — E, épithélium utérin en voie de dégénérescence; — *ex* et *in*, l'ectoderme et l'endoderme de la vésicule blastodermique.

Fig. 94. — Coupe longitudinale de l'ensemble d'un renflement de gestation de la chatte au dix-neuvième jour. — Grossissement de 8 fois. — E, corps de l'embryon en coupe transversale; — C H, chorion; — V O, vésicule ombilicale; — P P, cavité du cœlome exagérée par rétraction de la vésicule ombilicale; — A, région amniogène; — P, P, régions polaires où le chorion est libre d'adhérences, entre les points *a* et *b*. — Les diverses parties de cette figure sont reprises dans les figures 95, 96, 97, 98, 99 et 100.

Fig. 95. — L'ectoderme et la surface de la muqueuse dans les points de transition (*a* et *b*, fig. 94), entre les régions polaires et les régions placentaires. — Grossissement de 325 fois; — *ex*, ectoderme.

Planche IX.

Fig. 96. — L'ectoderme et la muqueuse utérine sur les limites latérales de la région amniogène (le point C de la figure 94); grossissement de 325 fois. — *ex*, ectoderme; — *C*, point où il s'accole à l'épithélium utérin dégénéré (E.). — Dix-neuvième jour de la gestation.

Fig. 97. — Vue d'ensemble, à un grossissement de 75 fois, d'une partie des régions placentaires proprement dites (dix-neuvième jour) : — *ex*, ectoderme qui a pris la place de l'épithélium utérin ; — C, C, glandes dont l'embouchure, en voie d'oblitération, est encore représentée par un cordon épithélial en voie de résorption. — Dix-neuvième jour de la gestation.

Fig. 98. — L'ectoderme et la surface de la muqueuse utérine dans la région amniogène (dans le point qui, sur la figure 99, est marqué par la lettre *b*); grossissement de 325 fois. — E, épithélium utérin méconnaissable, avec vacuoles (*a*, *a*) et noyaux flétris (*n*, *n*).

Fig. 99. — Vue d'ensemble, à un grossissement de 75 fois, d'une partie de la surface de la muqueuse utérine au niveau de la région amniogène, au dix-neuvième jour; — G, glandes de la couche des cryptes; — *a*, glande dont l'embouchure est encore représentée par un cordon épithélial; — *b*, *b*, glandes dont l'embouchure a disparu; — *c*, glande à embouchure encore largement ouverte.

Fig. 100. — L'ectoderme et les capillaires maternels de la région placentaire au dix-neuvième jour (fig. 97), à un grossissement de 325. — CC, capillaires maternels; — *ex*, ectoderme, doublé de sa lame mésodermique, *ms*.

Fig. 101. — Début de la formation de l'angio-plasmode au vingtième jour; grossissement de 325. — CC, capillaires maternels; — A, une poussée ectodermique sous forme de villosité creuse (disposition rare chez la chatte).

Fig. 102. — La région polaire de l'œuf et le bord (B) de la région placentaire, au vingt et unième jour; grossissement de 70 fois. — PA, limite externe de la lame ectoplacentaire; — B, région dite des bords du placenta.

Fig. 103. — Une portion de l'ectoderme de la région polaire (au niveau de l'embouchure d'une glande utérine), à un grossissement de 325 fois. — CC, parties minces de l'ectoderme; — *ex*, partie épaissie, se moulant dans l'ouverture de la glande G.

Fig. 104. — État de la formation de l'angio-plasmode au vingt-deuxième jour; — grossissement de 325. — C, C, capillaires maternels; — D, détritus glandulaires.

Fig. 105. — État de la formation de l'angio-plasmode au vingt et unième jour; grossissement de 325. — C, C, capillaires maternels superficiels complètement enveloppés par le plasmode ectodermique; — C^2, C^2, capillaires profonds incomplètement enveloppés.

Fig. 106. — Coupe totale, longitudinale, d'un renflement de gestation au vingt-quatrième jour; grossissement pas tout à fait de 2 fois. — E, corps de l'embryon inclus dans l'amnios; — VO, vésicule ombilicale; — AL, allantoïde; — PP, cœlome.

Fig. 107. — La moitié supérieure de l'extrémité droite de la figure précédente reprise à un grossissement de 12 fois. — AP, la couche ectoplacentaire ou d'angio-plasmode; — G, la couche des cryptes sous jacents. — B, région des bords du placenta; — C, l'extrémité polaire de l'œuf.

Fig. 108. — La couche ectoplacentaire et la couche glandulaire des cryptes, des préparations précédentes (vingt-quatrième jour), à un grossissement de 80 fois. — AP, formation ectoplacentaire, dite angio-plasmodiale; — G, couche des glandes; — SP, dilatations profondes des glandes, représentant, sous une forme très rudimentaire, la couche spongieuse de l'utérus de la chienne; — P, couche des glandes permanentes, également très réduite, et confinant immédiatement à la couche précédente, sans interposition, comme chez la chienne, d'une couche homogène.

Fig. 109. — La limite externe de la formation ectoplacentaire, puis, à la partie droite de la figure, la région dite des bords du placenta (B, B), à un grossissement de 80 fois. — En C, commence la région polaire de l'ectoderme. — A, place de l'épithélium utérin disparu, à la surface de la muqueuse, entre les ouvertures des glandes.

Fig. 110. — La région des bords du placenta (B, B, fig. 109), à un grossissement de 325 fois; — BB et C, comme dans la figure précédente; — G, G, glandes dont l'ouverture est oblitérée par un bouchon de détritus glandulaire.

PLANCHE X.

Fig. 111. — La zone superficielle de la formation ectoplacentaire au vingt-quatrième jour (partie supérieure de la figure 108 ou 109), à un grossissement de 360 environ. — C, C, capillaires maternels inclus dans l'ectoplacenta, qui par suite est appelé formation angio-plasmodiale, par homologie avec la même formation chez la chienne; — *ms*, mésoderme, dont les poussées profondes commencent à opérer le remaniement de l'ectoplacenta.

Fig. 112. — La zone profonde de la lame ectoplacentaire (voir les figures 108 ou 109), au vingt-quatrième jour, à un grossissement de 360 fois. — D, détritus glandulaire en contact direct avec les cellules les plus profondes de la formation ectoplacentaire (région *a* de l'ectoplacenta). — Sur la partie gauche de la figure est un prolongement inter-glandulaire de l'ectoplacenta.

Fig. 113. — Portion d'une coupe verticale du placenta au vingt-sixième jour; grossissement de 60 fois; — *ms*, mésoderme chorial, pénétrant dans la lame ectoplacentaire (AP); — G, couche glandulaire des cryptes; — 1, 2, 3, les trois zones successives de cette couche (1, détritus glandulaire); — P, glandes permanentes; — M, musculature utérine.

Fig. 114. — Mêmes parties que dans la figure précédente, au vingt-sixième ou vingt-septième jour, même grossissement. — AP, formation ectoplacentaire; — G, couche des cryptes; — P, glandes dites permanentes.

Fig. 115. — Coupe verticale de la partie superficielle (face fœtale) d'un placenta au vingt-septième jour. Grossissement de 325. Cette pièce présentait un écartement spécial (anormal?) des cellules centrales des lamelles labyrinthiques, ces cellules restant en connexion entre elles par des prolongements; les dispositions sont un peu différentes sur la lamelle A et sur la lamelle B, puis sur le point C de cette dernière (pour les détails, voir le texte).

Fig. 116. — Coupe verticale de l'ectoplacenta au vingt-sixième ou vingt-septième jour; grossissement de 325. — Extrémités supérieures ou fœtales des lames dont la subdivision successive aboutira à la formation des lamelles labyrinthiques. — *ms*, mésoderne allantoïdien; — C, C, capillaires maternels.

Fig. 117. — Coupe horizontale de la formation ectoplacentaire au vingt-sixième ou vingt-septième jour. — Grossissement de 60 fois. — C'est le même placenta que celui qui a donné la coupe verticale de la figure 114.

Fig. 118. — Coupe verticale d'une ceinture placentaire mesurant 15 millimètres de large, avec fœtus long de 25 millimètres. — Grossissement de 50 fois. — AE, portion profonde de l'ectoplacenta (futures arcades ectodermiques).

Fig. 119. — Coupe verticale du placenta d'un fœtus long de 40 à 45 millimètres. Grossissement de 35 fois. — La division de l'ectoplacenta en lamelles labyrinthiques est à peu près achevée; — AE, arcades ectodermiques formées par la couche la plus profonde de l'ectoplacenta; les villosités mésodermiques fœtales ne pénètrent pas cette couche profonde, qui arrive à se réduire à un simple revêtement épithélial des extrémités libres de ces villosités (voir les figures suivantes). — LB, lames basales, donnant naissance, par leur extrémité supérieure, à un complexus de lamelles labyrinthiques.

Planche XI.

Fig. 120. — Placenta dont le fœtus mesurait de 35 à 40 millimètres de long (âge supposé : 28 à 30 jours); coupe verticale (grossiss. de 74 fois). — On n'a représenté que la partie inférieure de quelques lamelles labyrinthiques (AP.), prenant origine, en bas, sur une lame basale commune (LB) : Au-dessous de la lame basale on voit la couche des glandes utérines; — AE, AE, arcades ectodermiques encore formées de plusieurs couches de cellules ectodermiques; — G, G, glandes utérines; — D, détritus glandulaire; — P, ce qui représente encore la couche des glandes permanentes.

Fig. 121. — Constitution de l'ectoderme dans les régions 1 à 4 de la figure 122. Grossiss. de 325 fois. — A, longues cellules cylindriques dont quelques-unes renferment des globules sanguins maternels; — B, cellules ectodermiques disposées en amas plasmodiaux.

Fig. 122. — Le placenta et la région polaire vers le 28e ou le 30e jour. Grossissement de 11 à 12 fois. — AL, allantoïde; — VO, vésicule ombi-

licale; — A, portion de placenta qui n'a pas encore reçu l'allantoïde; — 1, 2, 3, 4, diverses régions de l'ectoderme à partir du bord du placenta (voir le texte au chapitre sur la formation ectoplacentaire abortive).

Fig. 123. — Une portion (le point 123) de la fig. 120 à un grossissement de 380 fois, pour montrer la constitution d'une lame basale; — C, vaisseau maternel; — CG, cellules géantes; — N, couche nucléaire périphérique formant des prolongements irréguliers entre les cellules géantes.

Fig. 124. — Détails de l'épithélium (ectoderme) des arcades ectodermiques de la figure 127 (voir les points *c*, *c*, de cette figure, et les régions B, B, de la figure 125). — Grossiss. de 325 fois. — B, cellules ectodermiques disposées en trois gros amas plasmodiaux.

Fig. 125. — Détails, à un grossissement de 325 fois, de la formation placentaire abortive de la fig. 127. — P, P, piliers ectodermiques. — A A, épithélium utérin dégénéré, dans les intervalles des ouvertures des glandes; — G_1, G_2, G_3, glandes utérines; — B, B, cellules ectodermiques courtes et cubiques — E, épithélium des glandes utérines.

Fig. 126. — Coupe horizontale (parallèle au plan du placenta) de la couche des glandes (tissus maternels) sous-jacentes au placenta proprement dit (30e jour de la gestation). — Grossiss. de 60 fois environ. — G, G, cavités des glandes; — *a*, *a*, cloisons interglandulaires.

Fig. 127. — Coupe du placenta et de la région polaire environ au 30e jour. — Grossiss. de 11 à 12 fois. — A, bord du placenta; — de A à B, formation ectoplacentaire abortive; — P, extrémité polaire de l'œuf; — C, canal de communication entre deux renflements de gestation; — 1, 2, 3, 4, 5, festons que dessine le chorion en dehors des bords du placenta; — *c*, *c*, arcades ectodermiques correspondantes (voir les détails dans la figure 125); — M, *lame marginale* des attaches du placenta fœtal (comparer avec la fig. 132, en M).

Fig. 128. — Coupe d'une lamelle labyrinthique du placenta dit de 28 à 30 jours (fig. 120), à un grossissement de 350. — Le fœtus mesurait de 35 à 40 millimètres de long. — C G, cellules centrales ou cellules géantes; — N, couche nucléaire; — C, capillaire maternel.

Fig. 129. — Lamelle labyrinthique d'un placenta dont le fœtus mesurait 5 centimètres de long. — Même grossissement; mêmes lettres que pour la figure précédente.

Fig. 130. — Coupe horizontale d'un ectoplacenta environ vers la période moyenne de son remaniement (comparer avec la figure 117, planche X).

PLANCHE XII.

Fig. 131. — Coupe du placenta dans la première moitié du second mois de la gestation. — Très faible grossissement. — A, A, A, épaissis-

sements mésoderniques de la surface fœtale contenant les gros vaisseaux allantoïdiens; au-dessous de ces épaississements, on voit, de place en place, les sections des canaux de distribution du sang maternel. — B, bord du placenta; — Ch, chorion.

Fig. 132. — Étude de la *lame marginale* (M) des attaches du placenta fœtal. — Fin de la gestation; — Grossissement de 22 fois; — E, muqueuse utérine en dehors du placenta; — A, extrémité externe de la lame marginale; l'étude de cette extrémité est reprise à un plus fort grossissement dans la fig. 135; — B, son extrémité interne (voir la fig. 136); — Ch, le chorion.

Fig. 133. — Parties profondes du placenta dans la première moitié du second mois, grossissement d'environ 74 fois. — On voit deux lames basales (LB, LB); — AE, arcades ectodermiques allant d'une lame basale à l'autre; — AP, AP, lamelles labyrinthiques partant de ces lames basales; — G, G, glandes utérines transformées; — P, traces de glandes dites permanentes. — 1, 1, cellules cubiques que forme l'extrémité inférieure d'une lame basale.

Fig. 134. — Lamelles labyrinthiques (extrémités inférieures), vers la fin de la gestation. — Grossissement de 325; — C, C, capillaires maternels.

Fig. 135. — Extrémité externe de la lame marginale de la figure 132. (Voir fig. 132, en A.) — Grossissement de 325. — 1, saillie libre dessinée par la masse de cette lame marginale; — 2, insertion du chorion (Ch) sur la lame marginale; — M, la lame marginale.

Fig. 136. — Extrémité interne de la lame marginale de la fig. 132. (Voir fig. 132 en M et en B.) — Grossissement de 325. — LB, une lame basale, et AE, une arcade ectodermique en dedans de la lame marginale. — MF, formation utérine interglandulaire analogue à une lame mésentériforme du placenta de la chienne. — D, détritus glandulaire.

Fig. 137. — Coupe horizontale d'un placenta très avancé dans son remaniement; cette coupe passe par la zone moyenne du placenta, c'est-à-dire à peu près à égale distance de la surface fœtale et de la surface maternelle. — CD, CD, deux gros canaux de distribution du sang maternel.

Fig. 138. — Autre coupe horizontale de ce même placenta, mais passant à un niveau plus élevé (plus près de la surface fœtale); aussi voit-on, au centre de la figure, plusieurs canaux de distribution du sang maternel, lesquels proviennent de la subdivision ou épanouissement d'un gros canal des couches plus profondes. (Comparer avec la figure précédente.)

Fig. 139. — Lamelles labyrinthiques d'un placenta presque à terme; pièce fixée par l'alcool absolu. — Grossissement de 330 fois. — C, C, capillaires maternels, disposés en alternant avec les cellules géantes du centre de la lamelle.

Fig. 140. — Lamelles labyrinthiques d'un placenta à peu près à terme, pièce conservée dans l'alcool ordinaire. — Grossissement de 325; — C, C,

capillaires maternels ; — *c*, *c*, capillaires fœtaux ; — N, couche nucléaire ; — G, cellules géantes.

Fig. 141. — Fragment d'une coupe verticale du placenta vers le milieu du deuxième mois. — Très faible grossissement. — A, épaississement mésodermique de la surface fœtale, renfermant les gros vaisseaux allantoïdiens, et la terminaison des canaux de distribution de sang maternel ; le grand canal de distribution, figuré ici dans toute son étendue, a été reconstitué par la combinaison de ses parties présentes sur une série non interrompue de coupes (pour plus de détails, voir le texte).

Planche XIII.

Fig. 142. — Coupe verticale du placenta de la chatte (zones superficielles ou fœtales) ; placenta presque à terme ; grossissement de 75 fois. — Al, mésoderne allantoïdien avec ses gros vaisseaux (surface fœtale du placenta) ; — au-dessous sont trois branches d'un canal de distribution du sang maternel (CD, CD, CD) ; chacune de ces branches donne naissance à un complexus de lamelles labyrinthiques.

Fig. 143. — Coupe d'un canal de distribution du sang maternel (placenta près du terme). — Grossissement de 74 fois. — CD, cavité du capillaire maternel, avec les noyaux de son endothélium (e) ; — L, L, lamelles labyrinthiques qui prennent insertion sur ce canal ; — 144, point dont la structure est analysée dans la figure suivante.

Fig. 144. — Détails, à un grossissement de 380, des parois du canal de la figure précédente. — 1, endothélium du capillaire maternel ; — 2, 3, les deux zones de la couche claire et transparente des parois de ce canal (cellules ectodermiques géantes) ; — de 3 à 4, couches périphériques formées de cellules géantes (champs clairs), séparées par des travées nucléaires (travées et couche corticale foncées).

Fig. 145. — Une branche d'épanouissement d'un gros canal de distribution du sang maternel. — Grossissement de 300 fois. — Comparer aux figures 143 et 144 ; — AP, lamelle labyrinthique partant de ce canal. (Voir la fig. 145 bis.)

Fig. 145 bis. — Une grosse lamelle labyrinthique de la surface fœtale du placenta à terme. — Grossissement de 360.

Fig. 146. — Coupe horizontale du placenta, passant par les régions moyennes ou profondes (loin de la surface fœtale) ; pièce dont les vaisseaux fœtaux ont été injectés. — CD, gros canal de distribution du sang maternel ; — N, N, points nodaux des cloisons mésodermiques contenant les gros capillaires fœtaux, ou *afférents* du réseau capillaire fœtal.

Fig. 147. — Coupe horizontale du placenta achevé, passant par la zone la plus superficielle, c'est-à-dire au niveau de la surface fœtale ; la coupe intéresse l'épanouissement d'un canal de distribution du sang maternel

(CD) en une série de branches qui donnent naissance à des lamelles labyrinthiques. — Grossissement de 22 fois.

Fig. 148. — Coupe horizontale du placenta achevé. Cette coupe passe un peu plus profondément que la précédente, mais encore très près de la surface fœtale. — A, épaississement mésodermique de la surface, contenant les gros vaisseaux allantoïdiens (non figurés ici) et les ramifications terminales (CD, CD) des canaux de distribution du sang maternel; (comparer avec les figuers 131 et 141).

Fig. 149. — Coupe horizontale du placenta presque à terme; cette coupe passe un peu plus profondément que la précédente, au niveau des premières subdivisions d'un canal de distribution du sang maternel. — Ce placenta était moins avancé dans son développement que celui de la figure 148. — Grossissement d'environ 22 fois.

Fig. 150. — Lamelle labyrinthique d'un placenta tout à fait à terme. — Grossissement de 360. — Les vaisseaux maternels sont vides et revenus sur eux-mêmes; pièce traitée par l'alcool absolu; — C, capillaire maternel; — G, cellule géante; — N, couche nucléaire.

Fig. 151. — Lamelle labyrinthique d'un placenta dit presque à terme (cependant le fœtus ne mesurait guère plus de 6 centimètres). — Grossissement de 360. — Pièce conservée par le liquide de Muller. — Lettres comme dans la figure précédente.

Fig. 152. — Lamelle du même placenta que celui de la figure 151, mais fragment traité par l'alcool étendu d'eau (alcool au tiers). — Lettres comme ci-dessus.

Fig. 153. — Éléments du placenta tout à fait à terme, pièce traitée par le liquide de Kleinenberg. — G, cellules géantes; — C, capillaires maternels; — c, capillaires fœtaux.

TABLE DES MATIÈRES

Introduction..... 1

a, Technique (1); — *b*, membranes et annexes de l'œuf (5); — *c*, histoire des membranes et annexes des carnassiers (16).

PREMIÈRE PARTIE

Le placenta de la chienne, p. 26.

A. *De la muqueuse utérine et de l'œuf avant que le chorion contracte des adhérences.* 27

a, Muqueuse et ses glandes avant la gestation (27); — *b*, Utérus et œuf au 14e jour (29); couche des cryptes, couche homogène, et couche des glandes permanentes (30); — *c*, Utérus et œuf au 16e jour (32); couche spongieuse des cryptes (33); — *d*, Utérus et œuf au 18e jour (35); couche des capillaires (36); épithélium utérin (37); région de la bordure verte (38); — Résumé (40); — *e*, Historique des glandes de la muqueuse utérine de la chienne (42).

B. *Fixation de l'œuf. Disparition de l'épithélium utérin*..... 51

a, Couche des cryptes (53); couche spongieuse (54); couche compacte (54); couche des détritus glandulaires (55); couche des capillaires (56); restes glandulaires (58); — *b*, Fixation de l'ectoderme sur la muqueuse utérine (60); saillies ectodermiques intercapillaires (65); — *c*, Appendice au stade de fixation de l'œuf (67); région de la bordure verte (70); efflorescence de la couche des capillaires en une sorte d'écume vasculaire (75); — Résumé (77); — *d*, Historique et critique sur la disparition de l'épithélium utérin (78).

C. *Formation de l'angio-plasmode*..... 88

1° Angio-plasmode (89).

a. Première apparition de l'angio-plasmode (90); importance des saillies ectodermiques intercapillaires (90); — *b*, Extension de l'angio-plasmode (90); — *c*, Achèvement de l'angio-plasmode (92); — *d*, Annexes de l'embryon (93); amnios (94); allantoïde (95); — *e*, Couches sous-jacentes à l'angio-plasmode (97); Extension de la couche compacte (98); Lamelles mésentériformes (98); — *f*, Constitution de l'angio-plasmode (100); Plasmode ectoplacentaire (101); Restes de glandes (102); Arcades ectodermiques (103); — *g*, Effets divers des réactifs (103); — Résumé sur la formation de l'angio-plasmode (105).

2° Histoire et critique sur l'angio-plasmode (106).

D. *Remaniement de l'angio-plasmode* 127

1° De l'angio-plasmode pendant son remaniement (128).

a, Formation des complexus ou système des lamelles labyrinthiques (128); — *b*, Lamelles labyrinthiques (132); — *c*, Constitution des lamelles labyrinthiques (134); — *d*, Canaux de distribution du sang maternel (137); — *e*, Lames basales de l'angio-plasmode (140).

2° Des formations maternelles (couche spongieuse, compacte, etc.) pendant le remaniement de l'angio-plasmode (143).

3° Connexions (mode d'attache) du placenta fœtal et du placenta maternel (148); — Résumé du remaniement de l'angio-plasmode (155).

Historique et critique des lamelles labyrinthiques (placenta achevé), 156; considérations générales (156); — Bojanus, de Baer, Sharpey, Bischoff (163); — Ercolani, Turner, Ercolani, Tafani, Heinz, Lombardini (168); — Fleischmann, Heinricius, Strahl (185).

E. *La bordure verte du placenta* 192

1° La bordure verte pendant le stade de formation de l'angio-plasmode (192); — pendant le stade de remaniement (197); — contenu du canal godronné de la bordure verte (199); — Lames basales de la bordure verte (200); — La bordure verte sur le placenta à terme (200); — homologies des cavités de la bordure verte et schéma démonstratif (203); — Historique de la bordure verte (204).

2° Bords du placenta maternel (216).

3° Poches choriales accidentelles du placenta du chien (219).

F. *Les lamelles labyrinthiques du placenta à terme* 226

Explication des planches I à VII (*placenta de la chienne*) 234

DEUXIÈME PARTIE

Le placenta de la chatte, p. 244.

A. *De la muqueuse utérine et de l'œuf avant que le chorion contracte des adhérences* 245

a, Muqueuse utérine et ses glandes avant la gestation (245); — *b*, Muqueuse utérine au 9e jour (245); — *c*, Muqueuse utérine et œuf du 11e au 14e jour (246); Formation et allongement des cryptes ou courtes glandes (248).

B. *Fixation de l'œuf; disparition de l'épithélium utérin* 251

a, Régions polaires (252); Bords du placenta et région de la future formation ectoplacentaire abortive (253); — *b*, Région amniogène (253); — *c*, Régions placentaires (255). — Historique à propos de la disparition de l'épithélium utérin (259).

C. *Formation de l'angio-plasmode* 263

a, Première formation de l'angio-plasmode (263); — *b*, Accroissement de l'angio-plasmode (267); — *c*, Bords du placenta (272); Formation abortive ectopla-

centaire (274); — *d*, Régions polaires de l'œuf et de la cavité de gestation (276). — Historique et critique à propos de la formation de l'angio-plasmode ou couche ectoplacentaire (278).

D. *Remaniement de la formation ectoplacentaire ou angio-plasmodiale*..... 281

1° De l'angio-plasmode ou formation ectoplacentaire pendant son remaniement (282).

a, Pénétration du mésoderme dans l'ectoplacenta (282); — *b*, Lamelles labyrinthiques (283); Lames basales et arcades ectodermiques (284); Étude du remaniement sur des coupes horizontales (286); — *c*, Vascularisation allantoïdienne du placenta (288); — *d*, Constitution des lamelles labyrinthiques (290); Cellules centrales ou cellules géantes (291); — *e*, canaux de distribution du sang maternel (296); — *f*, Lames basales du placenta fœtal (303).

2° Des formations maternelles (couche des glandes) pendant le remaniement de l'ectoplacenta (306).

3° Connexions (mode d'attache) du placenta fœtal et du placenta maternel (309).

a, Arcades ectodermiques (310); — *b*, Lames basales (312).

E. *Historique des travaux sur le placenta de la chatte* (périodes de formation et de remaniement de l'ectoplacenta; lamelles labyrinthiques)..... 318

F. *Des bords du placenta et de la formation ectoplacentaire abortive*..... 347

1° La formation ectopacentaire abortive pendant la période de remaniement de l'ectoplacenta (348); Piliers et arcades ectodermiques (350); Vascularisation allantoïdienne du chorion en dehors du placenta (354).

2° La formation abortive sur le placenta à terme (355). — Historique de la formation abortive (356).

3° La limite marginale des attaches du placenta fœtal (365).

G. *Le placenta à terme*..... 368

1° Lamelles labyrinthiques (369).

a, Partie moyenne des lamelles labyrinthiques (369); Cellules géantes et leurs fonctions probables (374); — *b*, Extrémités supérieures des lamelles labyrinthiques (375); Épanouissement des canaux de distribution du sang maternel (376); — *c*, Extrémités inférieures des lamelles labyrinthiques (376).

2° Cloisons mésodermiques et vaisseaux fœtaux (377); Circulation fœtale (379); Description de Tafani (380); — Historique sur la constitution des lamelles labyrinthiques du placenta à terme (381).

Explication des planches VIII à XIII (*Placenta de la chatte*)..... 387

Coulommiers. — Imp. Paul BRODARD.